

8. Ulusal Minimal İnvaziv Ürolojik Cerrahi Kongresi

7 – 10 Mart 2024

Trendy Lara Otel, **Antalya**

Bildiri Özet Kitapçığı

www.minimalinvazivuroloji.org

BİLİMSEL SEKRETERYA

MİNİMAL İNVAZİV ÜROLOJİ DERNEĞİ
Dr. Ender Özden
Adres : Ondokuz Mayıs Üniversitesi Tıp Fakültesi, Üroloji Anabilim Dalı, Samsun
Tel : +90 312 440 50 11
E-posta : ozdenme@yahoo.com

KONGRE SEKRETERYASI

SERENAS ULUSLARARASI TURİZM KONGRE ORG. A.Ş.
Adres : Turan Güneş Bul. 5. Cad. No: 13 06550 Yıldız, Çankaya / ANKARA
Tel : +90 312 440 50 11
E-posta : kongre@minimalinvazivuroloji.org

İÇİNDEKİLER

DAVET IV

KOMİTE ve KURULLAR..... V

BİLİMSEL PROGRAM VI

SÖZEL SUNUMLAR.....XV

VİDEO SUNUMLAR XIX

SUNULU POSTERLER.....XXI

SÖZEL BİLDİRİLER.....1

VİDEO BİLDİRİLER 76

POSTER BİLDİRİLER 107

SUNULU POSTER BİLDİRİLER 114

YAZAR DİZİNİ.....130

DAVET

Değerli Endüstri Temsilcilerimiz,

8. Minimal İnvaziv Ürolojik Cerrahi Kongresi'ni 7 – 10 Mart 2024 tarihinde Trendy Lara Otel, Antalya'da sizlerle birlikte gerçekleştirebilecek olmanın mutluluğu ve heyecanını yaşamaktayız.

Bildiğiniz gibi, 7. sini düzenlediğimiz en son kongremiz 10 – 13 Mart 2022 yılında Trendy Lara Otel, Antalya'da gerçekleşmişti. Davetli yabancı konuşmacılar Dr. Bhaskar Somani, Dr. Brian Eisner, Dr. David S. Goldfarb, Dr. Evangelos Liatsikos, Dr. Felix KH Chun, Dr. Fernando Gomez Sancha, Dr. Lukas Lusuardi, Dr. Renaud Bollens, Dr. Riccardo Bertolo ve Dr. Umberto Capitanio olmuştu.

Çok sayıda ulusal ve uluslararası araştırıcının davetli konuşmacı olarak katılacağı, Türkiye'de bir ilk olma özelliğini koruyan bu toplantıda daha önceki toplantılarımızda olduğu gibi sizlerle birlikte olabilmeyi diliyor, saygılar sunuyoruz.

Dr. Ender Özden

8. Ulusal Minimal İnvaziv Ürolojik Cerrahi Kongresi Başkanı

KOMİTE ve KURULLAR

MİNİMAL İNVAZİV ÜROLOJİ DERNEĞİ YÖNETİM KURULU

Dernek Başkanı

Dr. Ömer Demir

Dernek 2. Başkanı

Dr. A. Barbaros Başeskioğlu

Dernek Genel Sekreteri

Dr. Ahmet Güdeloğlu

Dernek Saymanı

Dr. M. İlker Gökçe

Dernek Üyesi

Dr. Ender Özden

Dr. Volkan İzol

Dr. Yılören Tanıdır

Dr. Bora Özveren

Dr. Önder Kara

BİLİMSEL PROGRAM

7 MART 2024, PERŞEMBE		
SALON A		
13:00-13:15	**Açılış Oturumu**	
	Dr. Ender Özden, Dr. Ömer Demir	
13:15-14:15	**Canlı Ameliyat**	
	Boston Scientific – Advancing science for life™	medikasis
	Moderatörler: Dr. Atilla Arıdoğan, Dr. Ender Özden	
	Ameliyathane Moderatörleri: Dr. İlker Gökçe, Dr. Yılören Tanıdır	
	RIRS **Cerrah: Dr. Bora Özveren**	RIRS **Cerrah: Dr. Volkan Şen**
14:15-15:30	**1. Oturum**	🎧
	Moderatörler: Dr. Cenk Yücel Bilen, Dr. Bülent Önal	
14:15-14:30	Üreter Yaralanması ve Önlenmesi: Teknik İpuçları **Dr. Cenk Murat Yazıcı**	
14:30-14:45	İatrojenik Üreter Darlığının Tedavisi **Dr. Necmettin Mercimek**	
14:45-15:00	Kompleks Üreteral Darlık Tedavisinde "By-Pass" Yöntemi **Dr. Ioannis Kartalas Goumas**	
15:00-15:15	Endoürolojide Sepsis **Dr. Bora Küpeli**	
15:15-15:30	Yaşam Stili ve Diyet'in Üriner Sistem Taş Hastalığındaki Yeri **Dr. Pietro Manuel Ferraro**	
15:30-16:00	**KAHVE MOLASI**	
16:00-17:00	**Canlı Ameliyat**	
	WADS	MEDINOVA
	Moderatörler: Dr. Veli Yalçın, Dr. Volkan İzol	
	Ameliyathane Moderatörleri: Dr. Bora Özveren, Dr. Volkan Şen	
	Holep **Cerrah: Dr. İlker Gökçe**	Thuflep **Cerrah: Dr. Yılören Tanıdır**
17:00-18:00	**2. Oturum**	🎧
	Moderatörler: Dr. A. Adil Esen, Dr. Barbaros Başeskioğlu	
17:00-17:15	Milep **Dr. Felipe Figueiredo**	zoom
17:15-17:30	Bipolep **Dr. Lukas Lusuardi**	
17:30-17:45	Pulsed Thulium YAG Lazer ve Güncel Literatürdeki Uygulamaları **Dr. Ioannis Kartalas Goumas**	
17:45-18:00	Vaka Tartışması	

BİLİMSEL PROGRAM

7 MART 2024, PERŞEMBE		
Bildiri Oturumları		
	SALON B	**SALON E**
18:00-19:00	**Video Bildiri Oturumu 1**	**Sunulu Poster Bildiri Oturumu**
	Moderatörler: **Dr. Yıldırım Bayazıt, Ahmet Şahan**	Moderatörler: **Dr. Uğur Mungan, Dr. Ersin Gökmen**
	SALON C	**SALON F**
18:00-19:00	**Video Bildiri Oturumu 2**	**Sözlü Bildiri Oturumu 2**
	Moderatörler: **Dr. Evren Süer, Dr. M. Can Kiremit**	Moderatörler: **Dr. Mesut Gürdal, Dr. Musa Ekici**
	SALON D	
18:00-19:00	**Sözlü Bildiri Oturumu 1**	
	Moderatörler: **Dr. Murat Baykam, Dr. Necmi Bayraktar**	

BİLİMSEL PROGRAM

8 MART 2024, CUMA		
SALON A		
08:00-08:30	**Dünya Kadınlar Günü Kutlaması**	
	Türkiye'de Kadın Ürolog Olmak **Dr. Naşide Mangır**	
08:30-10:05	**3. Oturum**	
	Moderatörler: Dr. Levent Türkeri, Dr. Sinan Sözen	
08:30-08:50	Cerrahinin Cerrahlara Zararları **Dr. Haluk Özen**	
08:50-09:05	Kompleks Renal Kitlelerde Robotik Parsiyel Nefrektomi **Dr. Felix Chun**	
09:05-09:20	Böbrek Tümörlerinde Minimal İnvaziv Parsiyel Nefrektomiden Sonra Rekürrens **Dr. Ofer Yossepowitch**	
09:20-09:35	Üst Üriner Sistem Ürotelyal Karsinomlarının Endoskopik Tedavisi İçin İpuçları **Dr. Brian Eisner**	
09:35 - 09:50	Robotik Nefroureterektomi İpuçları **Dr. Ofer Yossepowitch**	
09:50 - 10:05	Robotik Sistektomi **Dr. Lukas Lusuardi**	
10:05-10:30	**KAHVE MOLASI**	
10:30-11:15	**4. Oturum - Lokal Evreden Metastatik Evreye Prostat Kanseri Tedavisine Bakış ve Eligard - Recordati Uydu Oturumu**	
	RECORDATI	
	Moderatörler: Dr. Cenk Yücel Bilen Dr. Nihat Karakoyunlu	
10:30-10:45	HIFU **Dr. Sinan Sözen**	
10:45-11:00	Robotik Radikal Prostatektomi **Dr. Levent Türkeri**	
11:00-11:15	Androjen Deprivasyon Tedavisi **Dr. Cenk Yücel Bilen**	
11:15-12:15	**Canlı Ameliyat**	
	OLYMPUS	GENTEK MEDİKAL VE TEKNİK CİHAZLAR
	Moderatörler: Dr. Cenk Yücel Bilen Dr. Nihat Karakoyunlu	
	Ameliyathane Moderatörleri: Dr. Sertaç Yazıcı, Dr. İlker Gökçe	
	Laparoskopik Parsiyel Nefrektomi (ICG) **Cerrah: Dr. Volkan İzol**	Laparoskopik Parsiyel Nefrektomi (ICG) **Cerrah: Dr. Ahmet Güdeloğlu**
12:15 - 13:00	**ÖĞLE YEMEĞİ**	

BİLİMSEL PROGRAM

8 MART 2024, CUMA		
SALON A		
13:00-14:00	**5. Oturum**	
	Moderatörler: Dr. İlhan Çelebi, Dr. Sinan Zeren	
13:00-13:15	Supin PCNL'de Perkütan Akses: Nasıl Yapıyorum? **Dr. Thomas Tailly**	
13:15-13:30	Endoürolojide İntrarenal Basınç: Başarılı Bir İşlem İçin İpuçları **Dr. Thomas Tailly**	
13:30-13:45	Üriner Sistem Taş Hastalığı Oluşum Mekanizmalarında Yeni Gelişmeler **Dr. Pietro Manuel Ferraro**	
13:45-14:00	Kompleks Böbrek Taşlarının Tedavisinde ECIRS'ın Rolü: Tartışmalar ve Zorlukları **Dr. Brian Eisner**	
14:00-15:00	**Canlı Ameliyat**	
	Dornier	GENTEK MEDİKAL VE TEKNİK CİHAZLAR
	Moderatörler: Dr. Yılören Tanıdır, Dr. Yakup Kordan	
	Thulep **Cerrah: Dr. İlker Gökçe**	Bipolep **Cerrah: Dr. Ahmet Güdeloğlu**
15:00-15:30	**KAHVE MOLASI**	
15:30-16:45	**Semi-Live Ameliyatlar A Ekranı**	**Semi-Live Ameliyatlar B Ekranı**
	Moderatörler: Dr. Yılören Tanıdır, Dr. Deniz Bolat	**Moderatörler: Dr. Şaban Sarıkaya, Dr. Önder Kara**
15:30-15:45	Atnalı Böbrekte PCNL (Supin ve Prone) **Dr. Enis Kervancıoğlu**	Retroperitoneoskopik Nefrektomi **Dr. Ömer Demir**
15:45-16:00	ECIRS **Dr. Engin Denizhan Demirkıran**	Laparoskopik Piyelolitotomi **Dr. Önder Kara**
16:00-16:15	Robotik Adenomektomi **Dr. Özgür Çakmak**	Laparoskopik Adenomektomi **Dr. Necmettin Mercimek**
16:15-16:30	Sekonder Holep **Dr. Burak Çıtamak**	Rezum **Dr. Selçuk Keskin**
16:30-16:45	Laparoskopik Piyeloplasti **Dr. Çağrı Akın Şekerci**	Robotik Piyeloplasti **Dr. Elif Altınay Kırlı**
16:45-18:00	**6. Oturum (Teknoloji Oturumu)**	
	Moderatörler: Dr. Haluk Akpınar, Dr. Oktay Özman	
16:45-17:00	Yeni Robotik Platformlar **Dr. Nejdet Karşıyakalı**	
17:00-17:15	Ürolojide Yapay Zeka Uygulamaları **Dr. Ata Akın**	
17:15-17:30	BPH Tedavisinde Gerçek Minimal İnvaziv Yöntemler **Dr. Bora Özveren**	
17:30-17:45	Yeni Nesil Lazerler **Dr. Yılören Tanıdır**	
17:45-18:00	İntraoperatif Görüntüleme: ICG, USG ve Ötesi **Dr. Murat Gülşen**	

BİLİMSEL PROGRAM

8 MART 2024, CUMA		
Bildiri Oturumları		
	SALON B	**SALON E**
18:00-19:00	**Video Bildiri Oturumu 3**	**Sözlü Bildiri Oturumu 5**
	Moderatörler: **Dr. Yakup Kordan, Dr. Önder Kara**	Moderatörler: **Dr. Barış Kuzgunbay, Dr. Aykut Buğra Şentürk**
	SALON C	**SALON F**
18:00-19:00	**Video Bildiri Oturumu 4**	**Sözlü Bildiri Oturumu 6**
	Moderatörler: **Dr. Yılören Tanıdır, Dr. Cemil Aydın**	Moderatörler: **Dr. Kamil Çam, Dr. Serhat Çetin**
	SALON D	
18:00-19:00	**Sözlü Bildiri Oturumu 4**	
	Moderatörler: **Dr. Adnan Şimşir, Dr. Mehmet Fatih Şahin**	

9 MART 2024, CUMARTESİ	
SALON B	
13:00-13:45	**Transperineal Prostat Füzyon Biyopsi Kursu**
	Oturum Başkanları: Ömer Demir, Barbaros Başeskioğlu
13:00-13:15	Muitiparametrik Mr- Ürolog Neler Bilmeli? **Emre Ünal**
13:15-13:30	Perineal Biopsy-tips Tricks **Christian Wetterauer**
13:30-14:15	Hands on training **Ahmet Güdeloğlu**
AstraZeneca MEDINOVA ***" Koşulsuz Eğitim Destekleriyle"***	

9 MART 2024, CUMARTESİ		
SALON A		
08:30-10:15	**7. Oturum**	
	Moderatörler: Dr. Sümer Baltacı, Dr. Süleyman Ataus	
08:30-08:45	Robot Yardımlı Transperineal Füzyon Prostat Biyopsisi **Dr. Christian Wetterauer**	
08:45-09:00	Yüksek Riskli ve Lokal İleri Prostat Kanserinde Robotik Radikal Prostatektomi **Dr. Ofer Yossepowitch**	
09:00-09:15	Robotik Radikal Prostatektomide Daha İyi Sonuçlar Nasıl Elde Edilir? **Dr. Felix Chun**	
09:15-09:30	Endoürolojide Yapay Zeka: Güncel Durum ve Uygulama Alanları **Dr. Francesco Porpiglia**	zoom
09:30-09:45	Minimal İnvaziv Parsiyel Nefrektomide 3 Boyutlu Sanal Modeller **Dr. Francesco Porpiglia**	zoom
09:45-10:15	**Komplikasyonlar ve Yönetimleri**	
	Moderatörler: Dr. İlteriş Tekin, Dr. Ferruh Akay	
09:45-10:00	URS-PCNL **Dr. Sedat Öner**	
10:00-10:15	Laparoskopik ve Robotik Cerrahi **Dr. Önder Kara**	
10:15-10:45	**KAHVE MOLASI**	
10:15-10:45	**BBraun Stand Aktivitesi**	B BRAUN SHARING EXPERTISE

BİLİMSEL PROGRAM

9 MART 2024, CUMARTESİ	
SALON A	
10:45-11:00	**8. Oturum**
	Moderatörler: Dr. Ali Tekin, Dr. Can Öbek
10:45-11:00	Metastatik Prostat Kanseri Prostat Kanserinde Androjen Reseptör Sinyal İnhibitörleri **Dr. Mustafa Erman**
11:00-12:00	**Videolar Eşliğinde Teknik İpuçları Oturumu**
	Moderatörler: Dr. Ali Tekin, Dr. Can Öbek
11:00-11:15	Robotik Parsiyel Nefrektomi **Dr. Sinan Sözen**
11:15-11:30	Laparoskopik Parsiyel Nefrektomi **Dr. Ender Özden**
11:30-11:45	Robotik Sistektomi ve Lenf Nodu Diseksiyonu **Dr. Sertaç Yazıcı**
11:45-12:00	Robotik İleal Neo Bladder **Dr. Cemil Uygur**
12:00-13:00	**ÖĞLE YEMEĞİ**
13:00-13:45	**9. Oturum**
	Moderatörler: Dr. Reşit Tokuç, Dr. M. İlteriş Tekin
13:00-13:15	BPH Tedavisinde Optimal Ameliyat Zamanı: Geç mi Ameliyat Ediyoruz? **Dr. Ali Ergen**
13:15-13:30	BPH Ameliyatından Sonra İnkontinansın Değerlendirilmesi ve Tedavisi **Dr. Ali Furkan Batur**
13:30-13:45	BPH Cerrahisinde Ejakülasyonun Korunması Mümkün Müdür? **Dr. Berk Hazır**
13:45-14:45	**10. Oturum**
	Moderatörler: Dr. Uğur Altuğ, Dr. Emre Karabay
13:45-14:00	Adrenal Kitlelerde Endokrin Değerlendirme **Dr. Ayşegül Atmaca**
14:00-14:15	Adrenalektomiye Minimal İnvaziv Yaklaşımlar **Dr. Ömer Demir**
14:15-14:45	**Küçük Böbrek Kitlelerine Yaklaşım**
14:15-14:25	Aktif İzlem **Dr. İlker Akarken**
14:25-14:35	Ablasyon **Dr. Emre Ünal**
14:35-14:45	Parsiyel Nefrektomi **Dr. Cemil Aydın**
14:45-15:15	**KAHVE MOLASI**

BİLİMSEL PROGRAM

9 MART 2024, CUMARTESİ		
SALON A		
15:15-16:45	**11. Oturum**	
	Moderatörler: Dr. Çağatay Göğüş, Dr. Ender Özden	
15:15-15:30	Supin vs Prone PCNL **Dr. Volkan Şen, Dr. Yakup Bostancı**	
15:30-15:45	Mini vs Standart PCNL **Dr. Tarık Emre Şener, Dr. Nebil Akdoğan**	
15:45-16:00	Ultrasonografik Akses vs Floroskopik Akses **Dr. Yılören Tanıdır, Dr. Fatih Gökalp**	
16:00-16:15	Stentli vs Stentsiz **Dr. Fırat Akdeniz, Dr. Oğuz Özden Cebeci**	
16:15-16:30	RIRS'da Böbrek Isınıyor vs Endişe Etmenize Gerek Yok **Dr. Murat Akgül, Dr. Oktay Üçer**	
16:30-16:45	Kusursuz Bir ESWL İşleminde Nelere Dikkat Edilmeli **Dr. İlteriş Tekin**	
16:45 - 18:00	**Semi-Live Ameliyatlar A Ekranı**	**Semi-Live Ameliyatlar B Ekranı**
	Moderatörler: Dr. Yıldırım Bayazıt, Dr. Ozan Bozkurt	**Moderatörler: Dr. Tuncay Akı, Dr. Kamil Yakupoğlu**
16:45-17:00	Laparoskopik Radikal Nefrektomi **Dr. Emre Karabay**	Robotik Üreteroüreterostomi **Dr. Çetin Demirdağ**
17:00-17:15	Laparoskopik Adrenalektomi **Dr. Ozan Bozkurt**	Robotik Adrenalektomi **Dr. İlker Tınay**
17:15-17:30	Laparoskopik Sakrokolpopeksi **Dr. Naşide Mangır**	Robotik Sakrokolpopeksi **Dr. Ömer Gülpınar**
17:30-17:45	Laparoskopik Donör Nefrektomi **Dr. Ali Cansu Bozacı**	Robotik Transplantasyon **Dr. Burak Koçak**
17:45-18:00	Laparoskopik VVF **Dr. Alkan Çubuk**	Robotik UNC **Dr. Onur Telli**
Bildiri Oturumları		
	SALON B	**SALON E**
18:00-19:00	**Video Bildiri Oturumu 5**	**Sözlü Bildiri Oturumu 8**
	Moderatörler: **Dr. Bora Özveren, Dr. Ozan Bozkurt**	Moderatörler: **Dr. Talha Müezzinoğlu, Dr. Engin Kölükçü**
	SALON C	**SALON F**
18:00-19:00	**Video Bildiri Oturumu 6**	**Sözlü Bildiri Oturumu 9**
	Moderatörler: **Dr. Mehmet İlker Gökçe, Dr. Volkan Şen**	Moderatörler: **Dr. Fehmi Narter, Dr. Yunus Emre Göğer**
	SALON D	
18:00-19:00	**Sözlü Bildiri Oturumu 7**	
	Moderatörler: **Dr. Ali Güneş, Dr. Cenk Murat Yazıcı**	

BİLİMSEL PROGRAM

10 MART 2024, PAZAR	
SALON B	
08:30-09:30	**Akılcı İlaç Kullanımı**
	Dr. Kemal Kayar
09:30-10:30	**Eve Dönüş Mesajları** **Moderatörler: Dr. Ömer Demir, Dr. Barbaros Başeskioğlu**
09:30-09:45	Taş Hastalığı **Dr. İsmail Önder Yılmaz**
09:45-10:00	BPH **Dr. Kürşat Küçüker**
10:00-10:15	Laparoskopi **Dr. Ertuğrul Köse**
10:15-10:30	Robot **Dr. Hakan Bahadır Haberal**
10:30-11:30	**Kapanış**

SÖZEL SUNUMLAR

7 MART, PERŞEMBE I Salon D I 18:00-19:00			
BİLDİRİ NO	**BİLDİRİ BAŞLIĞI**	**SUNAN YAZAR**	**SALON**
SS-001	STERİL İDRARLI OLGULARDA ANTİBİYOTİK PROFİLAKSİSİ OLMADAN YAPILAN EKSTRAKORPOREAL ŞOK DALGA LİTOTRİPSİ GÜVENİLİR MİDİR?	Muhammed Bahattin Ulu	Salon D
SS-002	ENKRUSTE DJ KATATER SAPTANAN HASTA VERİLERİNİN RETROSPEKTİF ANALİZİ	Hilmi Sarı	Salon D
SS-004	THE EFFECT OF LITHOTOMY POSITION ON THE COURSE OF THE URETER: A PRELIMINARY REPORT	Türker Altuntaş	Salon D
SS-005	ÇOCUKLARDA DOKSAZOSİN KULLANIMI DİSTAL ÜRETER TAŞLARINI DÜŞÜRMEYİ KOLAYLAŞTIRIR MI?	Murat Can Karaburun	Salon D
SS-006	PEDİYATRİK ÜRETER TAŞI TEDAVİSİNDE SEMİ-RİJİT ÜRETEROSKOPİ: BAŞARI VE KOMPLİKASYONLARI ETKİLEYEN FAKTÖRLERİN ANALİZİ	Hikmat Jabrayilov	Salon D
SS-007	SPİNAL ANESTEZİ ALTINDA ÜRETERORENOSKOPİ 2CM'DEN BÜYÜK DİSTAL ÜRETER TAŞLARINDA GÜVENİLİR Mİ?	Engin Kölükçü	Salon D
SS-008	EAU'NUN TAŞ HASTALIKLARI İÇİN HAZIRLADIĞI HASTA BİLGİLENDİRME FORMU BİLGİ AÇISINDAN YETERLİ Mİ? ANKET ÇALIŞMASI	Gözde Doğan	Salon D
SS-015	SİNTİGRAFİDE FONKSİYONU AZALMIŞ BÖBREĞE SON BİR ŞANS: LAPAROSKOPİK PYELOPLASTİ	Okan Yiğit	Salon D
SS-016	ÜRETEROPELVİK BİLEŞKE DARLIĞI OLAN HASTALARDA MAG-3 SİNTİGRAFİSİNDEKİ SEPERE RENAL FONKSİYONLARIN GÜVENİLİRLİĞİ	Mehmet Çetin	Salon D
SS-019	ÜRETEROPELVİK BİLEŞKEDE DARLIĞI OLAN ÇOCUKLARIN TANI VE İZLEMİNDE BÖBREK LONGUTÜDİNAL VE TRANSVES ÇAPLARININ ETKİSİ	Kader Ada Doğan	Salon D
7 MART, PERŞEMBE I SALON F I 18:00-19:00			
SS-017	LAPAROSKOPİK ÜST ÜRİNER SİSTEM CERRAHİLERİNDE TAP BLOK UYGULAMASININ POSTOPERATİF AĞRI VE KOMPLİKASYONLARA ETKİSİ	Mücahit Doğan	Salon F
SS-028	AML RÜPTÜRÜ SONRASI GİRİŞİMSEL RADYOLOJİ EŞLİĞİNDE DETAYLI GÖRÜNTÜLEME VE MİNİMAL İNVAZİV YAKLAŞIM OLGU SUNUMU	Fatih Ok	Salon F
SS-031	PEDİATRİK ÜROLOJİ AMELİYATLARINDAN SONRA GELİŞEN DREN İLE İLİŞKİLİ KOMPLİKASYONLAR	Elif Altınay Kırlı	Salon F
SS-032	KİOMK'DE EPİRUBİSİN İLE TERMOKEMOTERAPİ TEDAVİ DENEYİMLERİMİZ	Mücahit Doğan	Salon F
SS-033	BÖBREK ANJİYOMİYOLİPOMDA SÜPERSELEKTİF ARTERİYEL EMBOLİZASYON DENEYİMİMİZ	Deniz İdil Sonsayar	Salon F
SS-036	RETROPERİTONEAL YABANCI CİSMİN PERKÜTAN GİRİŞİM İLE ÇIKARTILMASI	Ceyhun Özdemiroğlu	Salon F
SS-037	TRANSREKTAL ULTRASONOGRAFİ EŞLİĞİNDE PROSTAT BİYOPSİSİ ÖNCESİ MR İLE ISUPSINIFLAMASI ARASINDAKİ İLİŞKİ	Samet Erkartal	Salon F
SS-038	MULTİPARAMETRİK MRG/TRUS FÜZYON PROSTAT BİYOPSİ SIRASINDA MÜZİK DİNLETİLMESİNİN AĞRI VE ANKSİYETEYE ETKİSİ	Çağrı Çoşkun	Salon F
SS-039	PROSTAT MR-FÜZYON BİYOPSİ: ANTERİOR LEZYONLARDAKİ PROSTAT KANSERİ TESPİTİNDEKİ ROLÜ	M. Necmettin Mercimek	Salon F
SS-040	ADRENAL BEZİN ANJİYOMİYOLİPOMU: KLİNİK DENEYİM VE LİTERATÜR TARAMASI	Sedat Öner	Salon F
8 MART, CUMA I SALON D I 18:00-19:00			
SS-041	ETİLEN GLİKOL VE HİDROKSİPROLİN İLE İNDÜKLENMİŞ BÖBREK TAŞI MODELİNDE BAİCALEİNİN KORUYUCU VE TEDAVİ EDİCİ ETKİSİ	Emre Yoldaş	Salon D
SS-042	SUPİN PERKÜTAN NEFROLİTOTOMİ'DE STANDART PROSEDÜR İLE TOTAL TUBELESS PROSEDÜRÜN KARŞILAŞTIRILMASI	Cemre Kuşcuoğlu	Salon D
SS-044	PNL OPERASYONUNDA ÜÇ ATIŞ DİLATASYON VE KLASİK SIRALI AMPLATZ DİLATASYON KARŞILAŞTIRMASI	M. Enes Bulut	Salon D
SS-045	PERKÜTAN NEFROLİTOTOMİ ESNASINDA SOL RENAL VENE KALKÜL MİGRASYONU: NADİR BİR KOMPLİKASYON VE KONSERVATİF TEDAVİSİ	Eser Ördek	Salon D
SS-046	ÇOCUKLARDA ÜRİNER SİSTEM TAŞ HASTALIĞINDA ENDOSKOPİK KOMBİNE İNTRARENAL CERRAHİNİN ETKİNLİĞİ VE GÜVENİLİRLİĞİ	Ersin Gökmen	Salon D
SS-047	PERKÜTAN NEFROLİTOTOMİ YAPILAN ÇOCUKLARDA LAZER VE PNÖMOTİK KULLANIMININ ISLATMA ÜZERİNDEKİ ETKİLERİ	Tunahan Ateş	Salon D
SS-048	SUPİN PERKÜTAN NEFROLİTOTOMİ: 50 VAKALIK DENEYİM	Necati Ekici	Salon D
SS-049	MİNİPNL CERRAHİSİNDE PNÖMOTİK VE HOLMİUM LAZER ETKİNLİKLERİNİN KARŞILAŞTIRILMASI	Ahmet Furkan Özsoy	Salon D
SS-050	PLAZMA ATEROJENİK İNDEX, KALSİYUM OKZALAT TAŞI İÇİN ARTMIŞ RİSK İLE İLİŞKİLİ MİDİR? ÇOK MERKEZLİ KOHORT ÇALIŞMASI	Elif İpek Aksoy	Salon D
SS-051	SİSTİN TAŞI OLAN ÇOCUKLARDA PERKÜTAN NEFROLİTOTOMİ: TEK MERKEZDE 25 YILLIK DENEYİMİMİZ	Göktuğ Kalender	Salon D
SS-052	KALİKS DİVERTİKÜLÜNDE SAKLANAN BÖBREK TAŞI VAKASI	Ahmet Yüce	Salon D
SS-053	SUPİN MİNİ PERKÜTAN NEFROLİTOTOMİ MECBURİ HİZMET DENEYİMLERİMİZ	Muammer Babayiğit	Salon D
SS-054	OKUL ÖNCESİ (0-6 YAŞ) TAŞ HASTALARINDA MİCRO-PERC DENEYİMLERİMİZ: TEK MERKEZLİ ÇALIŞMA	Mehmet Eflatun Deniz	Salon D

SÖZEL SUNUMLAR

8 MART, CUMA I SALON E I 18:00-19:00			
BİLDİRİ NO	**BİLDİRİ BAŞLIĞI**	**SUNAN YAZAR**	**SALON**
SS-055	RETROGRAD İNTRARENAL CERRAHİDE 3 FARKLI TEK KULLANIMLIK CİHAZIN KARŞILAŞTIRILMASI: TEK MERKEZ TEK CERRAH SONUÇLARI	Rıdvan Özcan	Salon E
SS-056	RIRS'TA PREOPERATİF STENTLEME SÜRESİNİN TAŞSIZLIK ORANLARINA ETKİSİ	Gazi Kaz	Salon E
SS-057	RIRC YAPILAN HASTALARDA TAŞ BOYUTU, DANSİTESİ VE LOKALİZASYONUNUN;TAŞSIZLIK VE KOMPLİKASYON ORANLARINA ETKİSİ	Khaled Albaba	Salon E
SS-058	PSOAS KAS BOYUTU İLE ÜRETERAL ERİŞİM KILIFININ YERLEŞTİRİLEMEMESİ VE RIRS KOMPLİKASYONLARI ARASINDA İLİŞKİ VAR MI?	Murat Akgül	Salon E
SS-059	ÇOCUKLARDA BÖBREK TAŞLARININ TEDAVİSİNDE RETROGRAD İNTRARENAL CERRAHİNİN ETKİNLİĞİ VE GÜVENİLİRLİĞİ	Metin Kızgın	Salon E
SS-060	TEK VE TEKRAR KULLANIMLIK FLEKSİBLE ÜRETEROSKOPLARIN RIRC'DEKİ ETKİNLİĞİ VE GÜVENİLİRLİĞİ; RIRSEARCH ÇALIŞMA GRUBU	Hulusi Sıtkı Dayısoylu	Salon E
SS-061	TEKRAR KULLANIMLI FLEKSİBLE ÜRETEROSKOPLAR ZAMAN İÇERİSİNDE ENFEKSİYON RİSKİNİ ARTIRIR MI? RIRSEARCH ÇALIŞMA GRUBU	Hulusi Sıtkı Dayısoylu	Salon E
SS-062	"VİRGİN ÜRETER" VS "NON-VİRGİN ÜRETER": RIRC'DA BAŞARISIZLIK VE KOMPLİKASYONLAR ÜZERİNE BİR DEĞERLENDİRME: İLK SONUÇLAR	Murat Akgül	Salon E
SS-063	RETROGRAD İNTRARENAL CERRAHİ SONRASI ATEŞ/ENFEKSİYONU ÖNGÖREBİLİR MİYİZ? VAKA-KONTROL EŞLEŞTİRMELİ RIRSEARCH ÇALIŞMASI	Murat Akgül	Salon E
SS-064	FLEKSİBLE ÜRETERORENOSKOPİ SONRASI ÜROSEPSİS GELİŞEN HASTALARDA ACCESS SHEAT KULLANIMININ KLİNİK PROGNOZ ÜZERİNE ETKİSİ	Recep Uzun	Salon E
SS-065	5-FAKTÖR MODİFİYE FRAILTY SKORU RIRS SONRASI OLUMSUZ SONUÇLARI ÖN GÖREBİLİR Mİ? EŞLEŞTİRMELİ RIRSEARCH GRUP ANALİZİ	Hacı Murat Akgül	Salon E
SS-066	RETROGRAD İNTRARENAL CERRAHİ SIRASINDA ARTMIŞ RENAL HİPERMOBİLİTEYİ ÖNGÖRMEDE PREDİKTİF MODELLEME: TEK KÖR ÇALIŞMA	Erdem Can Topkaç	Salon E
SS-068	RETROGRAD İNTRARENAL CERRAHİ OPERASYONUNDA TAŞSIZLIK VE KOMPLİKASYONU ÖNGÖRMEDE MAKİNE ÖĞRENMESİ ALGORİTMALARI KULLANIMI	İsmail Önder Yılmaz	Salon E
8 MART, CUMA I SALON F I 18:00-19:00			
BİLDİRİ NO	**BİLDİRİ BAŞLIĞI**	**SUNAN YAZAR**	**SALON**
SS-069	MULTİLOKÜLER KİSTİK RENAL HÜCRELİ KARSİNOM: OLGU SUNUMU	Samet Erkartal	Salon F
SS-070	ADRENAL CERRAHİDE LAPAROSKOPİK PARSİYEL ADRENALEKTOMİ ETKİNLİĞİ VE GÜVENİLİRLİĞİ	Serdar Başboğa	Salon F
SS-071	MAP VE ADRENAL SKOR LAPAROSKOPİK TOTAL ADRENALEKTOMİDE PERİOPERATİF SONUÇ VE KOMPLİKASYON TAHMİNİNDE KULLANILABİLİR Mİ?	Serdar Başboğa	Salon F
SS-072	MESANE TÜMÖRLERİNDE TAKİP VE TEDAVİDE VARYANT PATOLOJİLERİN HASTALIK PROGRESYONU ÜZERİNE ETKİSİ	Ahmet Taşçı	Salon F
SS-073	İLK 14 VE SON 14 LAPAROSKOPİK EKSTRAPERİTONEAL RADİKAL PROSTATEKTOMİ KARŞILAŞTIRMASI: TEK CERRAH DENEYİMİ	Mücahit Doğan	Salon F
SS-074	BÖBREK NAKİLLİ HASTALARDA LAPAROSKOPİK RADİKAL PROSTATEKTOMİ	Ertuğrul Köse	Salon F
SS-075	ADRENAL MYELOLİPOM: ADRENAL BEZİN NADİR BİR TÜMÖRÜ	Samet Erkartal	Salon F
SS-076	UZMANLIK ÖNCESİ VE SONRASI LAPAROSKOPİ EĞİTİMİ LAPAROSKOPİK PARSİYEL NEFREKTOMİ SONUÇLARINI NASIL ETKİLİYOR?	Onur Kalaycı	Salon F
SS-077	POST-PROSTATEKTOMİ TEKRARLAYAN VEZİKOÜRETRAL ANASTOMOZ DARLIĞI TEDAVİSİNDE ALLİUM ROUND POSTERİOR STENT KULLANIMI	Alkan Çubuk	Salon F
SS-078	LAPAROSKOPİK PARSİYEL NEFREKTOMİ SONRASI TOTAL BÖBREK PARANKİM HACMİNDEKİ DEĞİŞİKLİK İLE GFR DEĞİŞİMİNİN İLİŞKİSİ	Onur Kalaycı	Salon F
SS-080	RALP ÖNCESİ PREOPERATİF MP-MRI'DA ÖLÇÜLEN MESANE DUVAR KALINLIĞININ POSTOPERATİF ERKEN DÖNEM ÜRİNER KONTİNANSTA ETKİSİ	Gözde Doğan	Salon F
SS-081	ROBOT YARDIMLI LAPAROSKOPİK RADİKAL PROSTATEKTOMİDE PELVİK LENF NODU DİSEKSİYONU OPERASYONUNDA PLEAT TEKNİĞİ TECRÜBEMİZ	Göktuğ Kalender	Salon F
SS-082	ÜROLİTİYAZİSİN EŞLİK ETTİĞİ ÜRETEROPELVİK BİLEŞKE DARLIĞINDA ROBOT YARDIMLI LAPAROSKOPİK CERRAHİ	Elif Altınay Kırlı	Salon F

SÖZEL SUNUMLAR

9 MART, CUMARTESİ I SALON D I 18:00-19:00			
BİLDİRİ NO	**BİLDİRİ BAŞLIĞI**	**SUNAN YAZAR**	**SALON**
SS-083	SUPİN PERKÜTAN NEFROLİTOTOMİDE AMPLATZ KILIF BOYUTUNUN KOMPLİKASYONLAR, KANAMA, TAŞSIZLIK VE YATIŞ SÜRESİ İLE İLİŞKİSİ	Mehmet Çetin	Salon D
SS-084	ZBEÜ ECIRS BAŞLANGIÇ DÖNEMİ SONUÇLARIMIZ	İlyas Yaz	Salon D
SS-085	PNL YAPILAN HASTALARDA POST OPERATİF ERKEN DÖNEMDE GFR DÜŞÜŞÜNE ETKİ EDEN PARAMETRELER	Sümeyye Terzi	Salon D
SS-088	PERKÜTAN NEFROLİTOTOMİ YAPILAN HASTALARDA TAŞSIZLIK VE KOMPLİKASYONU ÖNGÖRMEDE MAKİNE ÖĞRENMESİ ALGORİTMALARI KULLANIMI	İsmail Önder Yılmaz	Salon D
SS-089	RETROGRAD İNTRARENAL CERRAHİ SONRASI AKUT BÖBREK HASARI: İNSİDANS VE RİSK FAKTÖRLERİ	Kaan Karamık	Salon D
SS-091	RETROGRAD İNTRARENAL SURGERY SONRASI AKUT BÖBREK HASARINI ETKİLEYEN FAKTÖRLER	H. Nihad İzaddin Alalam	Salon D
SS-092	PREOPERATİF JJ STENT SÜRESİNİN RETROGRAD İNTRARENAL CERRAHİ SONUÇLARI ÜZERİNE ETKİSİ: RIRSEARCH ÇALIŞMA GRUBU SONUÇLARI	Mehmet Fatih Şahin	Salon D
SS-093	UZAYAN RETROGRAD İNTRARENAL CERRAHİ SIRASINDA AZALAN CERRAH REFLEKSİ; RIRSEARCH ÇALIŞMA GRUBU SONUÇLARI	Mehmet Fatih Şahin	Salon D
SS-094	RETROGRAD İNTRARENAL CERRAHİ OLGULARINDA PROFİLAKTİF SEFTRİAKSON UYGULAMASININ ENFEKTİF KOMPLİKASYONLAR YÖNÜNDEN KATKISI	Ahmet Can Kolu	Salon D
SS-095	RETROGRAD İNTRARENAL CERRAHİ'DE ALT POL TAŞLARI DÜŞÜK TAŞSIZLIK ORANLARIYLA İLİŞKİLİDİR: MİT Mİ GERÇEK Mİ?	Oktay Özman	Salon D
SS-096	TEK MERKEZDE 4 YILLIK HOLEP VE THUFLEP DENEYİMLERİMİZ	İbrahim Buldu	Salon D
SS-124	RETROGRAD İNTRARENAL CERRAHİ'DE ASPİRASYON YAPILABİLEN ÜRETERAL ERİŞİM KILIFININ ERKEN DÖNEM SONUÇLARA ETKİSİ	Murat Can Kiremit	Salon F
9 MART, CUMARTESİ I SALON E I 18:00-19:00			
BİLDİRİ NO	**BİLDİRİ BAŞLIĞI**	**SUNAN YAZAR**	**SALON**
SS-097	HOLEP VE BİPOLAR TURP YÖNTEMLERİNİN ETKİNLİK VE GÜVENİLİRLİK AÇISINDAN KARŞILAŞTIRILMASI	Enis Kervancıoğlu	Salon E
SS-098	BPH TEDAVİSİNDE KULLANILAN HOLEP YÖNTEMİNDE EN-BLOK VE TRİLOBE PROSTAT ENÜKLEASYONLARININ AÜSS VE ED ÜZERİNE ETKİSİ	H. Nihad İzaddin Alalam	Salon E
SS-099	PROSTAT HACMİNİN HOLEP CERRAHİSİ SONRASI KOMPLİKASYON VE İNKONTİNANS ORANLARINA ETKİSİNİN DEĞERLENDİRİLMESİ	Timur Kürşat Ülgen	Salon E
SS-100	BPH TEDAVİSİNDE MORSELASYON TEKNİKLERİNİN KARŞILAŞTIRILMASI: GELENEKSEL YÖNTEM VE "UPSİDE-DOWN" TEKNİĞİ	Necmi Bayraktar	Salon E
SS-101	HOLEP SONRASI SAPTANAN İNSİDENTAL PROSTAT KANSERİ CİDDİ KLİNİK SORUNLARA NEDEN OLUR MU?	Ferec Efendiyev	Salon E
SS-102	HOLEP UYGULALNAN HASTALARDA ÜRETRAL STRİKTÜR GELİŞİMİNİ ÖNGÖREN FAKTÖRLER.	Ferec Efendiyev	Salon E
SS-103	TUR-P YAPILAN HASTALARDA REZEKE EDİLEN DOKU MİKTARININ TOTAL PROSTAT HACMİNE ORANININ OPERASYON BAŞARISINA ETKİSİ	Arda Berkay Eskici	Salon E
SS-104	HOLEP VE AÇIK PROSTATEKTOMİNİN 100 CC VE ÜZERİ PROSTAT HACİMLİ HASTALARDA KARŞILAŞTIRILMASI	Mustafa Serdar Çağlayan	Salon E
SS-105	PROSTAT CERRAHİ TEKNİĞİNİN POSTOPERATİF BAŞARI VE YAN ETKİLER ÜZERİNE ETKİSİNİN KARŞILAŞTIRILMASI	Türker Altuntaş	Salon E
SS-106	BPH'A BAĞLI GELİŞEN ALT ÜRİNER SİSTEM SEMPTOMLARINDA REZUM TEDAVİSİNİN ETKİNLİĞİ VE GÜVENİLİRLİĞİ	Mehmet Akif Diri	Salon E
SS-107	PROSTATIN MİNİMAL İNVAZİV CERRAHİSİNDE HALKIMIZ HANGİ YÖNTEMİ DAHA ÇOK ARAŞTIRMAKTADIR?	Yüsra Nur Aksakal	Salon E
SS-108	ÜRETERAL ERİŞİM KILIFININ 2 CM'DEN BÜYÜK BÖBREK TAŞLARININ F-URS İLE TEDAVİSİNE ETKİLERİ: RIRSEARCH GRUBUNUN SONUÇLARI	Önder Çınar	Salon E
SS-109	YAŞ VE CİNSİYETİN RETROGRAD İNTRARENAL CERRAHİ SIRASINDA ÜRETERAL ERİŞİM KILIFI TAKILMA BAŞARISINA ETKİSİ	Oktay Özman	Salon E

SÖZEL SUNUMLAR

9 MART, CUMARTESİ I SALON F I 18:00-19:00			
BİLDİRİ NO	**BİLDİRİ BAŞLIĞI**	**SUNAN YAZAR**	**SALON**
SS-110	BÖBREK TAŞLARININ RIRC YOLLA HOLMİUM YAG LAZER İLE TEDAVİSİNDE İNTRARENAL SICAKLIK DEĞİŞİKLİKLERİNİN MONİTÖRİZE EDİLMESİ	Ertuğrul Köse	Salon F
SS-111	PCNL SONRASI UZAMIŞ DRENAJ GERÇEKLEŞMESİNDE ÖNGÖRÜCÜ FAKTÖRLERİN DEĞERLENDİRİLMESİ	Sümeyye Terzi	Salon F
SS-113	2-4 CM BOYUTLARI ARASINDAKİ BÖBREK VE RENAL PELVİS TAŞLARINA UYGULADIĞIMIZ RIRS VE PCNL DENEYİMLERİMİZ	Alpkon Torun	Salon F
SS-114	A BODY SHAPE INDEXİNİN PCNL BAŞARISI ÜZERİNE ETKİSİ	Sümeyye Terzi	Salon F
SS-115	SKORLAMA SİSTEMLERİ ÇOCUKLARDA PERKUTAN NEFROLİTOTOMİ ÖNCESİ TAŞSIZLIK ORANINI ÖNGÖREBİLİR Mİ ?	Mehmet Zubaroğlu	Salon F
SS-116	SUPİN VE PRON PERKÜTAN NEFROLİTOTOMİDE AĞRI DÜZEYİ, ANALJEZİK GEREKSİNİMİ VE HASTANEDE YATIŞ SÜRESİNİN KARŞILAŞTIRILMASI	Nihat Karabacak	Salon F
SS-117	SUPİN VS PRON PERKÜTAN NEFROLİTOTOMİ SONUÇLARIMIZ	İlyas Yaz	Salon F
SS-118	GERİATRİK HASTALARDAKİ PERKÜTAN NEFROLİTOTOMİ KOMPLİKASYONLARININ DEĞERLENDİRİLMESİ	Oğuzhan Yusuf Sönmez	Salon F
SS-119	SUPİN POZİSYONDA UYGULANAN MİNYATÜRİZE PERKÜTAN NEFROLİTOTOMİ YENİ BAŞLAYANLAR İÇİN ETKİN VE GÜVENİLİR BİR YÖNTEM Mİ?	Eralp Kubilay	Salon F
SS-120	20MM> BÖBREK TAŞLARINDA SUPİN POZİSYONDA MPCNL VE RIRS KARŞILAŞTIRILMASI. EĞİLİM PUANI EŞLEŞTİRMESİ ANALİZİ.	Osman Yangın	Salon F
SS-123	SEMİRİJİD ÜRETEROSKOPİ SIRASINDA DOUBLE-J STENT YERLEŞTİRME PREDİKTÖRLERİNİN MAKİNE ÖĞRENMESİ KULLANILARAK ARAŞTIRILMASI	İsmail Önder Yılmaz	Salon F
SS-125	PREOPERATİF PERKÜTAN NEFROSTOMİ KATETERİ TAKILMASI PERKÜTAN NEFROLİTOTOMİ SONUÇLARINI ETKİLİYOR MU?	Murat Can Kiremit	Salon F

VİDEO SUNUMLAR

7 MART, PERŞEMBE I SALON B I 18:00-19:00			
BİLDİRİ NO	**BİLDİRİ BAŞLIĞI**	**SUNAN YAZAR**	**SALON**
VS-01	PELVİK EKTOPİK TAŞLI BÖBREĞİ OLAN HASTADA LAPAROSKOPİK PYELOLİTOTOMİ VİDEO SUNUMU	Mert Evirgen	Salon B
VS-02	SAĞ PELVİK EKTOPİK TAŞLI BÖBREKTE LAPAROSKOPİK PYELOLİTOTOMİ	Mert Evirgen	Salon B
VS-03	SEKONDER OLGUDA PELVİK BÖBREKTE LAPAROSKOPİK PYELOLİTOTOMİ	Onur Kalaycı	Salon B
VS-04	MEGA ÜRETERLİ HASTADA LAPAROSKOPİK PYELOPLASTİ	Ahmet Taşçı	Salon B
VS-05	PEDİATRİK HASTADA LAPAROSKOPİK PYELOLİTOTOMİ	Mücahit Doğan	Salon B
VS-06	AÇIK PYELOPLASTİ ÖYKÜLÜ HASTADA REDO LAPAROSKOPİK PYELOPLASTİ	Mücahit Doğan	Salon B
VS-07	RENAL PELVİS YERLEŞİMLİ 6 CM TAŞA UYGULANAN LAPAROSKOPİK PİYELOLİTOTOMİ OLGUSU	Nihat Karabacak	Salon B
VS-08	RETROKAVAL ÜRETER SEYRİ VE VEN KOMPRESYONUNA BAĞLI DARLIĞI MEVCUT OLAN HASTADA LAPAROSKOPİK PİYELOPLASTİ	Ali Nofel Adilov	Salon B
VS-09	ÇİFT TOPLAYICI SİSTEMİ OLAN SAĞ BÖBREKTE NONFONKSİYONE ÜST POLE UYGULANAN TRANSPERİTONEAL LAPAROSKOPİK HEMİNEFREKTOMİ	Sinan Avcı	Salon B
VS-10	RETROPERİTONEAL LAPAROSKOPİK ÜRETEROLİTOTOMİ DENEYİMİMİZ	Hilmi Sarı	Salon B
VS-11	BAŞARISIZ URS SONRASI İMPAKTE ÜRETER TAŞINA LAPAROSKOPİK ÜRETEROLİTOTOMİ	Mehmet Ali Yüksel	Salon B
7 MART, PERŞEMBE I SALON C I 18:00-19:00			
BİLDİRİ NO	**BİLDİRİ BAŞLIĞI**	**SUNAN YAZAR**	**SALON**
VS-12	GİLBERT SENDROMLU LAPAROSKOPİK RADİKAL PROSTATEKTOMİ	Mustafa Serdar Çağlayan	Salon C
VS-13	LAPAROSKOPİK POSTEİROR RETZİUS VE SİNİR KORUYUCU RADİKAL PROSTATEKTOMİ + BİLATERAL EKSTENDED LENF NODU DİSEKSİYONU	Oğuz Özden Cebeci	Salon C
VS-14	LAPAROSKOPİK RADİKAL PROSTATEKTOMİ: HEMOSTATİK SÜTÜR VEYA KLİPS GEREKLİ Mİ?	Tural Miriyev	Salon C
VS-15	LAPAROSKOPİK RADİKAL NEFREKTOMİ: FARKEDİLMEYEN AKSESUAR RENAL ARTER	Hilmi Sarı	Salon C
VS-16	LAPAROSKOPİK SOL NEFREKTOMİDE KARŞILAŞTIĞIMIZ FALLOP TÜPÜNE YAPIŞIK AKSESUAR DALAK VE RENAL VEN HASARI	Burak Yılmaz	Salon C
VS-17	ROBOTİK TRANSPERİTONEAL RADİKAL PROSTATEKTOMİ KOMPLİKASYONU LENFOSELİN LAPAROSKOPİK TEDAVİSİ	Barbaros Başeskioğlu	Salon C
VS-18	RENAL KİST ASPİRASYONU SONRASI NADİR BİR KOMPLİKASYON: LOJDA KALAN DİSTAL KATATER UCU VE LAPAROSKOPİK TEDAVİSİ	Mehmet Özen	Salon C
VS-19	KOMPLEKS RENAL VASKÜLER ANATOMİYE SAHİP LAPAROSKOPİK NEFREKTOMİDE GERÇEKLEŞEN RENAL VEN YARALANMASI	Ege Alper Sarıkaya	Salon C
VS-20	LAPAROSKOPİK CERRAHİDE KOMPLİKASYONLAR VE YÖNETİM DENEYİMLERİMİZ	Mücahit Doğan	Salon C
VS-21	LAPAROSKOPİK RETROPERİTONEAL KİST HİDATİK EKSİZYONU	Necati Ekici	Salon C
8 MART, CUMA I SALON B I 18:00-19:00			
BİLDİRİ NO	**BİLDİRİ BAŞLIĞI**	**SUNAN YAZAR**	**SALON**
VS-22	SİNİR KORUYUCU ROBOT YARDIMLI RADİKAL PROSTATEKTOMİ VE EŞ ZAMANLI SOL RADİKAL NEFREKTOMİ	Orçun Karadağ	Salon B
VS-23	ÇOK BÜYÜK PROSTAT HACİMLİ HASTADA ROBOTİK RADİKAL PROSTATEKTOMİ SIRASINDA REKTUM YARALANMASI VE ONARIMI	Mustafa Müdüroğlu	Salon B
VS-24	ROBOTIC ASSISTED PARTIAL CYSTECTOMY AND BILATERAL PELVIC LYMPH NODE DISSECTION FOR BLADDER ADENOCARCINOMA	Yakup Kordan	Salon B
VS-25	LOKAL İLERİ PROSTAT KANSERİNDE ROBOT YARDIMLI RADİKAL PROSTATEKTOMİ; OLGU SUNUMU	Hüseyin Mert Durak	Salon B
VS-26	BÜYÜK MEDİAN LOBU OLAN ROBOT YARDIMLI LAPAROSKOPİK RADİKAL PROSTATEKTOMİ OLGUSU	Göktuğ Kalender	Salon B
VS-27	PEDİATRİK ÜROONKOLOJİDE ROBOTİK CERRAHİ: RADİKAL SİSTOPROSTATEKTOMİ	Elif Altınay Kırlı	Salon B
VS-28	EKTOPİK PELVİK YERLEŞİMLİ BÖBREKTE ROBOT YARDIMLI LAPAROSKOPİK PYELOPLASTİ	Elif Altınay Kırlı	Salon B
VS-29	SANTRAL YERLEŞİMLİ RENAL KİTLEDE ROBOTİK PARSİYEL NEFREKTOMİ	M.Necmettin Mercimek	Salon B
VS-30	SOLİTER BÖBREKTE RENAL HÜCRELİ KARSİNOMUN CERRAHİ TEDAVİSİNDE ROBOTİK PARSİYEL NEFREKTOMİ DENEYİMİMİZ: OLGU SUNUMU	İhsan Batuhan Demir	Salon B
VS-31	T1 VE T2 RENAL KİTLELERDE UYGULANAN LAPAROSKOPIK CERRAHİ TEKNİKLERİN SONUÇLARININ KIYASLANMASI	Hacer Oğrak	Salon B
VS-32	ROBOT YARDIMLI LAPAROSKOPİK ADRENALEKTOMİ: HACETTEPE ÜROLOJİ DENEYİMİ	İhsan Batuhan Demir	Salon B

VİDEO SUNUMLAR

8 MART, CUMA I SALON C I 18:00-19:00			
BİLDİRİ NO	**BİLDİRİ BAŞLIĞI**	**SUNAN YAZAR**	**SALON**
VS-33	KÜÇÜK PROSTATTA BİPOLAR PROSTAT ENÜKLEASYONU DENEYİMİMİZ	İlyas Yaz	Salon C
VS-34	DİSTAL ÜRETER TÜMÖRÜNDE LAZER ABLASYON İLE BÖBREK KORUYUCU CERRAHİ: OLGU SUNUMU	Okan Yiğit	Salon C
VS-35	ÜRETERAL FİBROEPİTELYAL POLİP OLGULARININ ENDOÜROLOJİK TANI VE MİNİMAL İNVAZİV TEKNİKLERLE TEDAVİLERİ	Ahmet Furkan Sarıkaya	Salon C
VS-36	TRANSURETHRAL ENDOSCOPIC DRAINAGE OF PROSTATE ABSCESS AFTER FAILED ATTEMPS OF PERCUTANOUS INTERVENTIONS: A CASE REPORT	Mehmet Eren Akan	Salon C
VS-37	LAPAROSKOPİK SAKROKOLPOPEKSİ VE ÜRETERONEOSİSTOSTOMİ	Muhammed Selçuk Özer	Salon C
VS-38	UTERİN PROLAPSUS OLGUSUNDA MİNİMAL PERİTON İNSİZYONLU LAPAROSKOPİK SUPRASERVİKAL HİSTEREKTOMİ+SAKROSERVİKOPEKSİ	Alkan Çubuk	Salon C
VS-39	UNİLATERAL KOMPLET DUPLİKE TOPLAYICI SİSTEMLİ HASTADA VEZİKOÜRETERAL REFLÜ TEDAVİSİ: LAPAROSKOPİK ÜRETERONEOSİSTOSTOMİ	Fatih Ok	Salon C
VS-40	BÖBREK NAKİLLİ HASTADA ÜRETER DARLIĞINDA İNDOSİYANİN YEŞİLİ YARDIMLI LAPAROSKOPİK ÜRETERONEOSİSTOSTOMİ	Yusuf Yıldırım	Salon C
VS-41	ÜRETER DARLIĞINDA LAPAROSKOPİK BUKKAL MUKOZA ÜRETEROPLASTİ	İsmail Özer Öztemel	Salon C
VS-42	ÜRETEROVAJİNAL FİSTÜLDE LAPAROSKOPİK ÜRETERONEOSİSTOSTOMİ	İsmail Özer Öztemel	Salon C
VS-67	THULIUM LAZER YARDIMLI ÜST ÜRİNER SİSTEM ÜROTELYAL KARSİNOM ABLASYONU	Kadir Emre Baltacı	Salon C
9 MART, CUMARTESİ I SALON B I 18:00-19:00			
BİLDİRİ NO	**BİLDİRİ BAŞLIĞI**	**SUNAN YAZAR**	**SALON**
VS-43	ALT POL ARTERİ OLAN, SOL ÜST POL-POSTERİOR YERLEŞİMLİ CT1B BÖBREK TÜMÖRLÜ HASTADA LAPAROSKOPİK NEFRON KORUYUCU CERRAHİ	Ferhat Yakup Suçeken	Salon B
VS-44	NÜKS KİSTİK RENAL KİTLE İÇİN FLORESAN GÖRÜNTÜLEME EŞLİĞİNDE LAPAROSKOPİK TRANSPERİTONEAL PARSİYEL NEFREKTOMİ:OLGU SUNUMU	Serdar Başboğa	Salon B
VS-45	SENKRON MULTİPL KİTLELİ PEDIATRİK HASTADA LAPAROSKOPİK SAĞ PARSİYEL NEFREKTOMİ	Yusuf Yıldırım	Salon B
VS-46	SOL RETROPERİTONEAL LAPAROSKOPİK PARSİYEL NEFREKTOMİ	Oğuz Özden Cebeci	Salon B
VS-47	İPSİLATERAL RENAL HÜCRELİ KARSİNOM VE ANJİYOMYOLİPOM EŞ ZAMANLI LAPAROSKOPİK PARSİYEL NEFREKTOMİ PROSEDÜRÜ	Özgür Ekici	Salon B
VS-48	PARSİYEL NEFREKTOMİDE RETROPERİTONOSKOPİK YAKLAŞIM	Serhat Çetin	Salon B
VS-49	LAPAROSKOPİK SÜRRENALEKTOMİ; ATİPİK YERLEŞİMLİ FEOKROMASİTOMA	Gözde Doğan	Salon B
VS-50	8 CM'LİK FEOKROMASİTOMADA LAPAROSKOPİK SÜRRENALEKTOMİ	Sümeyye Terzi	Salon B
VS-51	PRİMER PİGMENTE NODÜLER HİPERPLAZİDE LAPAROSKOPİK SOL SÜRRENALEKTOMİ	Utku Gürel Özcan	Salon B
VS-52	ADRENAL KİSTİ OLAN HASTADA SOL LAPAROSKOPİK ADRENAL KİST EKSİZYONU	Serdar Geylan	Salon B
VS-66	RETROKAVAL ÜRETERİN İNDOCYANİNE YEŞİLİ KULLANILARAK ROBOT YARDIMLI LAPAROSKOPİK ÜRETEROÜRETEROSTOMİ TEKNİĞİYLE ONARIMI	Mustafa Müdüroğlu	Salon B
9 MART, CUMARTESİ I SALON C I 18:00-19:00			
BİLDİRİ NO	**BİLDİRİ BAŞLIĞI**	**SUNAN YAZAR**	**SALON**
VS-53	ATNALI BÖBREĞİ OLAN HASTADA THULİUM FİBER LAZERLE ÜST POL MİNİ PERKÜTAN NEFROLİTOTOMİ DENEYİMİMİZ	H. Nihad Izaddin Alalam	Salon C
VS-54	SUPİN PCNL'DE BEKLENMEDİK KOMPLİKASYONLAR; ASİSTOLİ NEDEN SUPİN?	Cenk Murat Yazıcı	Salon C
VS-55	AT NALI BÖBREKTE TOTAL TÜPSÜZ NEFROLİTOTOMİ PROSEDÜRÜ	Özgür Ekici	Salon C
VS-56	PCNL SIRASINDA ÜST POL KALİKS DARLIĞINA HOLMİUM LAZER YARDIMLI ENDOPİYELOTOMİ UYGULAMASI	Burak Mehmet Gürpınarlı	Salon C
VS-57	PARAPLEJİK SAĞ SOLİTER BÖBREKLİ HASTADA SAĞ SUPİN PNL VİDEO SUNUMU	Deniz Bolat	Salon C
VS-58	SUPİN MİNİ PERKÜTAN NEFROLİTOTOMİDE KOMBİNE YÖNTEMLE GİRİŞ TEKNİĞİ	Ahmet Yıldırım Balık	Salon C
VS-59	İNKOMPLET ROTASYON ANOMALİLİ HASTADA PCNL OLGUSU	Mehmed Emin Kayacan	Salon C
VS-60	PEDİATRİK HASTADA EKTOPİK SAĞ BÖBREKTE LAPAROSKOPİ YARDIMLI PERKÜTAN NEFROLİTOTOMİ CERRAHİSİ	Ahmet Furkan Özsoy	Salon C
VS-61	ALLIUM METAL ÜRETERAL STENTLİ HASTADA GEÇ DÖNEM GÖRÜLEN STENT İÇİ TAŞLARIN ÜRETEROSKOPİK TEDAVİSİNDEKİ ZORLUKLAR	Sinan Zeren	Salon C
VS-62	STAGHORN TAŞI OLAN ATNALI BÖBREKLİ HASTADA ÇOKLU GİRİŞLİ SAĞ PERKÜTAN NEFROLİTOTOMİ PROSEDÜRÜ	Sedat Öner	Salon C
VS-63	TOTAL ÜRETER AVULSİYONUNDA ALLİUM URETERAL STENTLE ENDOSKOPİK TEDAVİ "BRİDGİNG"	Alkan Çubuk	Salon C
VS-64	RIRS SONRASI PCNL VE REZİDÜ DJ STENT PARÇASI ÇIKARILMASI OLGUSU	Mehmed Emin Kayacan	Salon C
VS-65	POLİEMBOLOKOİLAMANİ: ÜRETRADA GÜMÜŞ KOLYE	Erdem Orman	Salon C

SUNULU POSTERLER

7 MART, PERŞEMBE I SALON E I 18:00-19:00			
BİLDİRİ NO	**BİLDİRİ BAŞLIĞI**	**SUNAN YAZAR**	**SALON**
SP-01	ÜRETERİN PRİMER B HÜCRELİ LENFOMASI , NADİR VAKA SUNUMU	Gözde Doğan	Salon E
SP-02	TRANSPLANTE BÖBREKTE MİGRATE MONO J KATATERİN ENDOSKOPİK OLARAK ÇIKARILMASI	Orçun Burak Karadağ	Salon E
SP-03	SUPRAPUBİK SİSTOSTOMİ KATATERİNİN NADİR BİR KOMPLİKASYONU	Selim Koç	Salon E
SP-04	ÜRETEROSEL İLİŞKİLİ ÜRETER TAŞI VE TEDAVİ YÖNETİMİ: OLGU SUNUMU	Orçun Karadağ	Salon E
SP-05	URETERAL ACCESS SHEATH IN STONE SURGERY: IMPACT ON SEXUAL FUNCTION, LOWER URINARY SYMPTOMS, AND PSYCHOLOGICAL WELL-BEING	Mert Başaranoğlu	Salon E
SP-06	LAPAROSKOPİK APENDEKTOMİDE İYATROJENİK MESANE YARALANMASI VE LAPAROSKOPİK ONARIMI	Fatih Ok	Salon E
SP-07	UNUTULAN TAŞLAŞMIŞ VE KOPMUŞ DOUBLE J STENTİN ENDOSKOPİK VE PERKÜTAN YÖNTEMLER İLE ÇIKARTILMASI	Erdem Orman	Salon E
SP-08	NEGLECTED URETHRAL STONE'S CATASTROPHIC OUTCOME: FOURNIER'S GANGRENE	Mustafa Sesli	Salon E
SP-09	RADİKAL PROSTATEKTOMİ SONRASI İNKONTİNANS TEDAVİSİNDE SFİNKTER DOLGU ENJEKSİYONU:OLGU SUNUMU	Selim Koç	Salon E
SP-10	HİGHPOWER LAZER VE ÇİFT LÜMENLİ ASPİRATÖR YARDIMLI RIRS DENEYİMİMİZ	Haider Nihad Izaddin Alala	Salon E
SP-11	ÜRETERDE STONE-CONE KATETERİ KALAN HASTADAN URS YARDIMIYLA KATETERİN ÇIKARILMASI OLGUSU	Mehmed Emin Kayacan	Salon E
SP-12	RENAL TRANSPLANTASYONLU HASTADA SEKONDER MİNİ PERKÜTAN NEFROLİTOTOMİ	Ertuğrul Köse	Salon E
SP-13	MESANENİN NADİR BENİGN NEOPLAZMI: MESANE LEİOMYOMU	Kaan Demirdöven	Salon E
SP-14	OLGULAR EŞLİĞİNDE DUPLİKE ÜRİNER SİSTEM TAŞ TEDAVİSİNE YAKLAŞIM	Enis Kervancıoğlu	Salon E
SP-15	JİNEKOLOJİK OPERASYON SONRASINDA İYATROJENİK ÜRETER YARALANMASINA ENDOSKOPİK YAKLAŞIM: OLGU SUNUMU	Selim Koç	Salon E
SP-16	KOPMUŞ DOUBLE J STENTİN PERKÜTAN YOLLA ÇIKARILMASI	Engin Kölükçü	Salon E
SP-17	MALİGN PRİAPİZMLE PREZENTE MESANE TÜMÖRÜNÜN NADİR GÖRÜLEN PENİS METASTAZI OLGU SUNUMU	Fatih OK	Salon E
SP-18	MESANE ANTERİORUNDA KİTLE SEBEBİYLE YAPILAN LAPAROSKOPİDE KARŞILAŞILAN OVARYAN KİTLE	Sinan Avcı	Salon E
SP-19	TRANSPLANTE BÖBREKTE YABANCI CİSİM: DJ STENT PARÇASININ EKSTRAKTE EDİLMESİ	Nihat Karabacak	Salon E
SP-20	KALİKS DİVERTİKÜLÜ TAŞI OLAN HASTADA SAĞ PERKÜTAN NEFROLİTOTOMİ OPERASYONU	Rıdvan Özcan	Salon E
SP-21	NADİR BİR KOMPLİKASYON: ULTRA MİNİ PERKÜTAN NEFROLİTOTOMİ SONRASI PSODOANEVRİZMA	Engin Pala	Salon E
SP-22	EPİASPADİAS ONARIMINA SEKONDER GELİŞEN KILLI ÜRETRA OLGUSUNUN ENDOSKOPİK YÖNETİMİ	Vusal Rzayev	Salon E
SP-23	ÜRİNER SİSTEM DARLIKLARINA SEKONDER OLUŞAN TAŞ OLGUSUNUN ENDOSKOPİK YÖNETİMİ	Vusal Rzayev	Salon E

SÖZEL BİLDİRİLER

Minimal İnvaziv Cerrahide Komplikasyonlar

SS-001

STERİL İDRARLI OLGULARDA ANTİBİYOTİK PROFİLAKSİSİ OLMADAN YAPILAN EKSTRAKORPOREAL ŞOK DALGA LİTOTRİPSİ GÜVENİLİR MİDİR?

Muhammed Bahattin Ulu, Süleyman Tümer Çalışkan

Samsun Gazi Devlet Hastanesi

Amaç: Bu çalışmanın amacı antibiyotik profilaksisi olmadan ekstrakorporeal şok dalga litotripsi (ESWL) yapılan üriner sistem taş hastalığı olgularında enfeksiyöz komplikasyonların (steril piyüri, asemptomatik bakteriüri, semptomatik idrar yolu enfeksiyonu ve üriner sepsis) insidansını araştırmaktır.

Materyal ve metod: Kasım 2022 ve Aralık 2023 tarihleri arasında Samsun Gazi Devlet Hastanesi Üroloji Bölümü'nde böbrek veya üreter taşı nedeni ile ESWL tedavisi yapılan olgular retrospektif olarak analiz edildi. ESWL yapılan toplam 228 olgu saptandı.Tüm olguların işlemden önce orta idrar analizi ve idrar kültürü mevcuttu. Steril idrarı olan ve antibiyotik tedavisi verilmeyen 225 olgu çalışmaya dahil edildi. İdrar kültürü pozitif olan ve antibiyotik tedavisi yapılan 3 olgu çalışmadan çıkarıldı. Herbir ESWL seansı için ortalama 2500-3000 şok dalga kullanıldı. Kullanılan ortalama enerji 2.6 + 0.3 mJ/mm2 idi. Tüm idrar testleri ESWL tedavisi sonrası 7 gün içerisinde tekrarlandı. İdrar analizinde büyütmede mililitrede 10'dan fazla lökosit görülmesi steril piyüri olarak kabul edildi. Asemptomatik bakteriüri idrar kültüründe mililitrede 10^5 ve daha fazla koloni yapan birim saptanması olarak tanımlandı. Semptomatik idrar yolu enfeksiyonu disüri, sıklık ve/veya ani idrar sıkışması ve pozitif idrar kültürü birlikteliği olarak kabul edildi. Üriner sepsis ise semptomatik idrar yolu enfeksiyonu ve sistemik inflamatuar cevap birlikteliği olarak tanımlandı. Taş boyutları, hastaların sistemik hastalıkları, hastalık lokalizasyonunda double J stent varlığı değerlendirildi.

Bulgular: Hastaların ortalama yaşı 46,6 idi. 14 olguda diabetes mellitus mevcuttu (%6,2). Tedavi edilen taşların ortalama boyutu 11,2 mm, minimum ve maksimum boyutları ise 7 ve 28 mm idi. Daha önce double J stent yerleştirilen ve ESWL tedavisi alan 29 olgu mevcuttu (%12,8). ESWL tedavisi sonrası hiçbir olguda idrar kültüründe üreme olmadı ve ürosepsis gelişmedi. Olguların 33'ünde (%14,6) steril piyüri not edildi. Double J stentli 29 olgunun 20'sinde (%68,9) steril piyüri mevcuttu. Steril piyüri olan olgularda taşların ortalama boyutu 14,7 mm ve ortalama yaş 54,2 idi.

Sonuç: Bu çalışmada antibiyotik profilaksisi olmadan yapılan ESWL tedavisinin güvenilir olduğu görüldü. Steril piyüri görülme olasılığı double J stentli, büyük boyutlu taşlar ve ileri yaş olgularda artmaktadır.

Anahtar kelimeler: ekstrakorporeal şokdalga tedavisi, litotripsi, enfeksiyon,

Kaynaklar

1) Wollin DA, Joyce AD, Gupta M, Wong MYC, Laguna P, Gravas S, Gutierrez J, Cormio L, Wang K, Preminger GM. Antibiotic use and the prevention and management of infectious complications in stone disease. World J Urol. 2017 Sep;35(9):1369-1379. doi: 10.1007/s00345-017-2005-9. Epub 2017 Feb 3.
2) CE Alexender, Gowland S, Cadwallader J, Hopkins D, Reynard JM, Turney BW. Antibiotic Prophylaxis Is Not Required for Patients Undergoing Shockwave Lithotripsy: Outcomes from a National Shockwave Lithotripsy Database in New Zealand. J Endourol. 2016 Nov;30(11):1233-1238. doi: 10.1089/end.2016.0345.
3) Hsieh CH, Yang SS, Chang SJ. The Effectiveness of Prophylactic Antibiotics with Oral Levofloxacin against Post-Shock Wave Lithotripsy Infectious Complications: A Randomized Controlled Trial. Surg Infect (Larchmt). 2016 Jun;17(3):346-51. doi: 10.1089/sur.2015.129. Epub 2016 Feb 24.
4) Mrkobrada M, Ying I, Mokrycke S, Dresser G, Elsayed S, Bathini V, Boyce E, Luke P. Guidelines on antibiotic prophylaxis for urologic procedures. Can Urol Assoc J 2015;9(1-2):13-22. doi: 10.5489/cuaj.2382
5) Mira Moreno A, Montoya Lirola MD, García Tabar PJ, Galiano Baena JF, Tenza Tenza JA, Lobato Encinas JJ. Incidence of infectious complications after extracorporeal shock wave lithotripsy in patients without associated risk factors. Urol. 2014 Nov;192(5):1446-9. doi: 10.1016/j.juro.2014.05.091. Epub 2014 May 24.

Stentler

SS-002

ENKRUSTE DJ KATATER SAPTANAN HASTA VERİLERİNİN RETROSPEKTİF ANALİZİ

Hilmi Sarı, Berk Yasin Ekenci

Sağlık Bilimleri Üniversitesi, Ankara Etlik Şehir Hastanesi, Üroloji Ana Bilim Dalı, Ankara, Türkiye

Amaç: Kliniğimize kontrol amaçlı veya çeşitli şikayetler sonucu başvuran, enkrüste DJ katater saptanan ve cerrahi uygulanan hastaların demografik, klinik verilerinin retrospektif olarak taranarak paylaşılması ve ürologların sıkça kullanıdığı DJ kataterlerin hasta tarafından unutulabildiğini vurgulamak amaçlanmıştır.

Yöntem: 2013 Ocak ayı ile 2023 Haziran ayı arasında çeşitli sebepler ile hastanemize başvuran ve değerlendirmeler sonucu enkrüste DJ katater saptanan hastaların verileri retrospektif olarak değerlendirildi. Hastaların yaş, cinsiyet, böbrek anomali varlığı, başvuru şikayetleri, DJ kataterin takılma gerekçesi, tarafı, kalış süresi, gecikme sebebi, radyolojik görüntüleri, çıkarılması için uygulanan yöntemler, komplikasyonlar incelendi. Komplikasyonlar Clavien-Dindo sınıflama sistemine göre sınıflandırıldı. Radyolojik görüntülere göre Unutulmuş Enkrüste ve Kalsifiye Üreteral Derecelendirme Sistemi (FECal) kullanıldı (Resim-1)[1]. Enkrüste DJ katateri lokal anestezi eşliğinde çıkarılan, tedaviyi reddeden, özel kaplı stenti olan hastalar çalışma dışı bırakıldı. Çalışmaya toplam 91 hasta dahil edildi. Sonuçlar ortalama, minimum/maksimum değerler ve yüzde olarak verildi.

Bulgular: Hastaların yaş ortalaması 46,9 (min;max, 18;83) yıl idi. 61 (%67) hasta erkek, 30 (%33) hasta kadındı. Hastaların sadece 1 (%1) tanesinde böbrek anomalisi (atnalı böbrek) izlendi. Enkrüste DJ kataterlerinin tarafları 50 (%55) hastada sağ, 40 (%44) hastada sol, 1 (%1) hastada bilateral olduğu görüldü. Hastalara DJ kataterlerin takılma gerekçeleri sırası ile; 44 (%48,4) RIRS, 35 (%38,4) URS, 4 (%4,4) ESWL, 4 (%4,4) prone PCNL, 3 (%3,3) piyelolitotomi, 1 (%1,1) kolon kanseri operasyonu öncesi idi. Hastaların başvuru anında şikayetleri ise flank-suprapubik ağrı (%61,5), dizüri (%18,7), hematüri (%13,2) olarak belirlendi. 18 (%19,8) hasta şikayeti olmadan kontrol amaçlı başvurdu. Sorgulandığında enkrüste DJ kataterlerin hastada kalış süresi ortalama 22,5 (min;max 2-120) ay idi. Hastaların gecikme sebepleri 90 (%99) hastada hasta uyumsuzluğu sonucu başvurmaması, 1 (%1) hastada COVİD-19 pandemisi idi. Radyolojik görüntüler sonucu hesaplanan FECal dereceleri; 18 (%42) hasta 1, 20 (%22) hasta 2, 10 (%11) hasta 3, 11 (%12) hasta 4, 12 (%13) hasta 5 olarak değerlendirildi. (Tablo-1). 89 (%97,8) hastada enkrüste DJ katater 1-2 basamak endoskopik cerrahi ile çıkartıldı. Endoskopik tedavilerin başarısız olduğu ve sonrasında açık operasyon uygulanan 2 (%2,2) hasta mevcuttu. 19 (%20,9) hastada komplikasyon gelişti. Clavien-Dindo sınıflandırmasında 8 (%8,8) hasta sınıf 1, 6 (%6,6) hasta sınıf 2, 3 (%3,3) hasta sınıf 3a/b, 2 (%2,2) hasta sınıf 4a/b olarak değerlendirildi. Sınıf 5 komplikasyon gözlenmedi. Clavien-Dindo 3 ve üzeri komplikasyon gelişen hastaların FECal dereceleri ise 1 (%1,1) hastanın 1, 1 (%1,1) hastanın 2, 1 (%1,1) hastanın 3, 0 (%0) hastanın 4, 2 (%2,2) hastanın ise 5 idi. Hastaların hiçbirinde (%0) nefrektomi gerekliliği olmadı (Tablo-2).

Sonuç: Çeşitli sebepler ile takılan ve sonrasında unutulan stentler, hastalar ve ürologlar için ciddi sorunlara yol açmaktadır. Stentlerin çıkarılması için çeşitli endoürolojik ve açık yöntemler olsa da bazı hastalarda

çoklu girişimler gerekebilmekte ve komplikasyonlar görülebilmektedir. Sorunların önüne geçebilmek amaçlı hastalar stentlerin kalış süresi ve gelişebilecek komplikasyonlar hakkında detaylı bilgilendirilmelidir.

Anahtar kelimeler: Endoskopi, Postoperatif komplikasyonlar, Stentler, Üreteral Kateterizasyon

Kaynaklar

1. Acosta-Miranda AM, Milner J, Turk TM. The FECal Double-J: a simplified approach in the management of encrusted and retained ureteral stents. J Endourol. 2009 Mar;23(3):409-15.

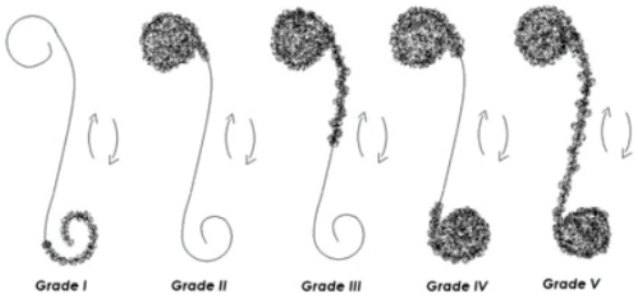

Resim 1. Unutulmuş enkrüste ve kalsifiye üreteral derecelendirme sistemi (FECal)

Tablo 1. Enkrüste DJ katater saptanan hastaların demografik ve klinik verileri

	Hasta (n=91)
Yaş (yıl) (ort,min,max)	46,9 (18-83)
Cinsiyet (n,%)	
• Erkek	61 (%67)
• Kadın	30 (%33)
Böbrek Anomalisi Varlığı (n,%)	
• Yok	90 (%99)
• Var	1* (%1)
Taraf (n,%)	
• Sağ	50 (%55)
• Sol	40 (%44)
• Bilateral	1 (%1)
DJ kataterin takılma gerekçesi (n,%)	
• RIRS	44 (%48,4)
• URS	35 (%38,4)
• ESWL	4 (%4,4)
• Prone PCNL	4 (%4,4)
• Piyelolitotomi	3 (%3,3)
• Kolon kanseri operasyon öncesi	1 (%1,1)
Başvuru Şikayetleri (n,%)	
• Flank-Suprapubik ağrı	56 (%61,5)
• Şikayet yok (kontrol amaçlı başvuru)	18 (%19,8)
• Dizüri	17 (%18,7)
• Hematüri	12 (%13,2)
Stent Kalış Süresi (ay) (ort,min,max)	22,5 (2-120)
Gecikme Sebebi (n,%)	
• Hastanın Uyumsuzluğu/Başvurmaması	90 (%99)
• COVİD-19	1 (%1)
FECal skorları (n,%)	
• 1	38 (%42)
• 2	20 (%22)
• 3	10 (%11)
• 4	11 (%12)
• 5	12 (%13)
* Atnalı Böbrek Anomalisi	

Tablo 2. Hastaların cerrahi ve takip verileri

	Hasta (N=91)
DJ kataterin çıkarılması için uygulanan cerrahi yöntem (n,%)	
• Endoskopik*	89 (%97,8)
• Açık	2 (%2,2)**
Komplikasyonlar (Clavien-Dindo Sınıflaması) (n,%)	19 (%20,9)
• 1	8 (%8,8)
• 2	6 (%6,6)
• 3a/b	3 (%3,3)
• 4a/b	2 (%2,2)
• 5	0 (%0)
FECal skorlarına göre Clavien-Dindo 3 ve üzeri komplikasyonlar (n,%)	
• 1	1 (%1,1)
• 2	1 (%1,1)
• 3	1 (%1,1)
• 4	0 (%0)
• 5	2 (%2,2)
Nefrektomi Gerekliliği (n,%)	0 (%0)
* Sistolitotripsi, URS, RIRS ve kombinasyonları (1 veya 2 basamak)	
** Hastalarda ilk olarak endoskopik tedavi denenmiş fakat başarılı olunamamıştır.	

Görüntüleme Sistemlerinde Gelişmeler

SS-004

THE EFFECT OF LITHOTOMY POSITION ON THE COURSE OF THE URETER: A PRELIMINARY REPORT

Tarık Emre Şener[1], Naif Dinç Ülker[1], Türker Altuntaş[1], Ersin Gökmen[1], Yılören Tanıdır[2]

[1]Marmara University, School Of Medicine, Department Of Urology, Istanbul, Turkey
[2]Medicana Ataşehir Hospital, Department Of Urology, Istanbul, Turkey

Introduction: When patients are put into lithotomy position for ureteroscopy, ureter's course may change due to changes in size of the psoas muscle thereby access to during URS may be effected. Our aim is to evaluate the movement of the ureter when patients are put to lithotomy position from supine position.

Materials and Method: Patients with a double J stent were included. A lateral X-ray was performed in supine and lithotomy positions. A ureteral stent was used to demonstrate the ureter's course. Stent to adjacent vertebrae distance, the distal angle between the distal-mid angulation and the proximal angle between the mid-proximal angulation of the stent were compared in 2 positions. (Figure 1.)

Results: 14 patients (8 male, 6 female) were included (median age: 48 (min-max: 23-68). 6 patients (42.85%) had a normal BMI and 8 patients (57.15%) were overweight. No significant differences were observed in stent-vertebrae distances between supine and lithotomy positions (Table 1). When supine and lithotomy positions were compared, there was no significant difference between the angulation of distal-mid (p: 0.49) and mid-proximal (p:0.345) parts of the stent (Table 2). When patient position changed from supine to lithotomy, the mean angulation difference between distal and proximal angles stayed similar (p:0.626).

Conclusion: During lithotomy position, the psoas muscle is expected to decrease in lenght and increase in width which in turn may change the course of the ureter. However, the results demonstrated that the angulations on the ureter and the distance between adjacent landmarks stay similar when patients are put to lithotomy position.

Anahtar kelimeler: lithotomy position for ureteroscopy, psoas muscle

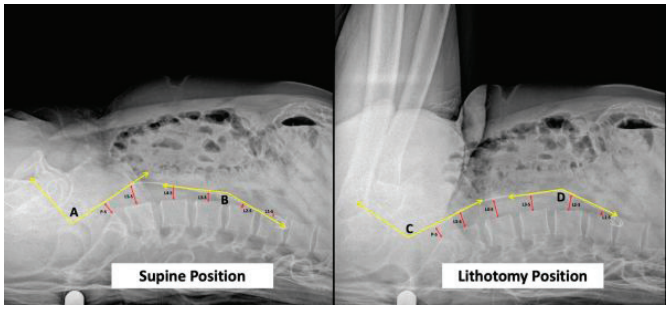

Figure 1

Table 1. Distances (milimeters) between stent and vertebraes

	Supine	Lithotomy	p value
L1 – stent	38.5±12.6	38.3±12.4	0.916
L2 – stent	35.1±12	36.2±13.7	0.812
L3 – stent	30.3±13.4	28.1±16.1	0.156
L4 – stent	22.5±13.2	20.7±15.4	0.098
L5 – stent	13.6±11	14±10.9	0.86
Promontorium – stent	22.1±7.3	21.6±6.7	0.469

Table 2. The angulations between the distal-mid and mid-proximal parts of the stent

	Supine	Lithotomy	p value
Distal-mid angulation	145.14±10.56	146.92±11.35	0.49
Mid-proximal angulation	144.78±28.7	145.21±24.37	0.345

Table 3. Mean angulation difference between distal and proximal angles when position changes from supine to lithotomy

Distal angulation change	Proximal angulation change	p value
-5.5±17.9	-2.71±7.7	0.626

Fleksibil Üreterorenoskopi

SS-005

ÇOCUKLARDA DOKSAZOSİN KULLANIMI DİSTAL ÜRETER TAŞLARINI DÜŞÜRMEYİ KOLAYLAŞTIRIR MI?

Aykut Akıncı[1], Murat Can Karaburun[2]

[1]Denizli Devlet Hastanesi
[2]Acıpayam Devlet Hastanesi

Çocuklarda ürolitiyazis vakalarının görülme sıklığı, çeşitli çalışmalara göre yaklaşık %0,1 ila %5 arasında artmış durumdadır. Çocuklarda üriner taş oluşumuna metabolik, çevresel ve beslenme faktörleri gibi çeşitli etmenler sebep olmaktadır. Üriner taşların tedavisi genellikle taşın boyutu, konumu, bileşimi ve idrar yolu anatomisine göre belirlenir. Küçük distal üreter taşları için anesteziyle ilişkili risklerden kaçınmak ve bu bağlamda ortaya çıkan maliyetlerden kaçınmak amacıyla medikal ekspulsif tedavi başlangıç tedavisi olarak kabul görmüştür. Bu bağlamda, genellikle α-adrenerjik blokerler reçete edilmektedir. Bu çalışmada doksazosin kullanımının spontan taş düşürmeye olan etkisini araştırmak amaçlanmıştır.

Materyal Metod: Eylül 2023-Aralık 2024 tarihleri arasında üroloji veya çocuk üroloji polikliniğine başvuran 2-18 yaş arasında, ultrasonografi veya bilgisayarlı tomografi görüntüsünde 10mm'ten küçük distal üreter taşı olan hastalar çalışmaya dahil edilmiştir. Anatomik anomalisi olan çocuklar, vezikoüreteral reflü tanısı olan çocuklar, daha önce taş ile ilgili cerrahi geçirmiş hastalar çalışmaya dahil edilmedi. Hastaların yaş, cinsiyet, ilaç kullanım durumu, taş boyutu, taş düşürme durumu, taş düşürme zamanı not edildi. Doksazosin+ibuprofen kullanan grup ile sadece ibuprofen kullanan gruplar bu parametreler açısından karşılaştırıldı.

Bulgular: Toplamda 49 hasta çalışmaya dahil edilmiştir. 21 hasta doksazosin+ibuprofen kullanırken, 28 hasta sadece ibuprofen kullanmıştır. Doksazosin+ibuprofen grubunda 10 erkek (48%), 11 kız(52%) vardır ortalama yaşları 8±1,78 yıl; ibuprofen grubunda 17 erkek (61%), 11 kız(39%) vardır ortalama yaşları 7,32±1,96 yıl olarak tespit edilmiştir. Gruplar cinsiyet (p 0,26) ve yaş (p 0,11) açısından benzerdir. Doksazosin+ibuprofen grubunda en uzun taş çapı 4,67±1,62mm; ibuprofen grubunda en uzun taş çapı 5,11±1,79mm ölçülmüş olup benzerdir (p 0,32). Doksazosin+ibuprofen grubunda 18 hasta (86%), ibuprofen grubunda 16 hasta (57%) taş düşürmüştür (p 0,03). Doksazosin+ibuprofen grubunda taş düşürme süresi 5,00±2,08 gün; ibuprofen grubunda 6,88±3,03 gün bulunmuştur (p 0,019).

Sonuç: Çocuklarda 1cm'in altındaki distal üreter taşlarının tedavisinde doksazosin kullanımı taş düşürme oranını artırmakta, taş düşürme süresini kısaltmaktadır.

Anahtar kelimeler: Üreter taşı, Medikal tedavi, Çocuk, Doksazosin, İbuprofen

Fleksibil Üreterorenoskopi

SS-006

PEDİYATRİK ÜRETER TAŞI TEDAVİSİNDE SEMİ-RİJİT ÜRETEROSKOPİ: BAŞARI VE KOMPLİKASYONLARI ETKİLEYEN FAKTÖRLERİN ANALİZİ

Hikmat Jabrayilov[1], Jeyhun Hasanov[2], Sedat Akyüz[1]

[1]Vm Medical Park Ankara Hastanesi, Üroloji
[2]Medical Park Ankara Hastanesi, Üroloji

Amaç: Bu çalışmanın temel amacı, çocuklarda üreter taşı tedavisi için uygulanan semi-rijit üreterorenoskopinin (URS) etkinliğini değerlendirmek ve taşsızlık durumu ile komplikasyon gelişimi arasındaki ilişkili faktörleri belirlemektir.

Materyal ve Yöntem: Mayıs 2016 – Mart 2023 yılları arasında iki merkezde toplam 43 çocuk hastanın üreter taşı tedavisi için uygulanan semi-rijit üreteroskopi işlemlerine ait retrospektif kayıtlar incelenmiştir. Bu hastaların demografik, radyolojik ve işlemle ilgili özellikleri detaylı bir şekilde analiz edilmiştir. Uygulanan işlemler öncesi kontrastsız bilgisayarlı tomografi ile değerlendirilen hastalar çalışmaya dahil edilmiştir. Hastalar, URS sonrası 6 hafta boyunca radyolojik olarak takip edilmiş ve taşsızlık durumu ile rezidü taş varlığı belirlenmiştir. Komplikasyonlar Satava ve Clavian sınıflandırma sistemine göre değerlendirilmiştir. Çalışmanın retrosperktif tasarıma sahip olması, sadece iki merkezle sınırlı olması, örnekleme büyüklüğünün kısıtlı sayıda olması, hastaların komorbiditelerinin dikkate alınmaması, izlem süresinin kısa olması gibi kısıtlamaları mevcuttur.

Bulgular: Hastaların yaş ortalaması 8 yıl (3-15 yaş aralığı) ve 22 erkek ile 21 kız hastadan oluşmaktadır. Sağ üreterde 19 hastaya, sol üreterde ise 24 hastaya URS uygulanmıştır. Çalışma sonunda, hastaların %81'inde taşsızlık sağlanmış, %19'unda rezidü taş varlığı gözlemlenmiştir. Rezidü taş saptanan hastalarda taş hacmi artmış, üreter duvarı kalınlığı yüksek ve çoklu taş oranı fazla bulunmuştur. Regresyon analizi, üreter duvarı kalınlığının 4.2 mm olması ve çoklu taş varlığının URS sonrası rezidüel taş varlığı için bağımsız risk faktörleri olduğunu göstermiştir. Komplikasyon gelişimi, uzun operasyon süresi, yüksek idrar yolu enfeksiyonu oranı ve taş hacminin artışı ile ilişkilidir. Regresyon analizinde üreter duvar kalınlığının 4.2 mm olma-

sı (p=0.006) ve çoklu taş varlığı (p=0.005) URS sonrası rezidüel taş varlığı için bağımsız risk faktörü olarak saptandı. Üreter duvarı kalınlığı ile yüksek WBC (p=0.03, r=0.542) ve taş hacmi (p=0.001, r=0.340) arasında anlamlı pozitif korelasyonlar tespit edilmiştir.

Sonuç: Çalışmamız, çocuklarda üreter taşı tedavisinde semi-rijit üreteroskopinin başarısını ve komplikasyon gelişimini etkileyen faktörleri belirlemek adına önemli veriler sunmaktadır. Üreter duvarı kalınlığı, taş hacmi ve çoklu taş varlığı, tedavi başarısı ve komplikasyon gelişimi açısından değerlendirilmesi gereken önemli parametreler olarak ortaya çıkmıştır.

Anahtar kelimeler: pediatrik; üreterorenoskopi; taş; komplikasyon

Tablo 1. Ameliyat Başarısını Etkileyen Faktörlerin Analizi

Faktörler	Hasta Sayısı	Taşsızlık Oranı (%)	Ortalama Taş Hacmi (mm^3)	Üreter Duvar Kalınlığı (mm)	Çoklu Taş Varlığı	Beyaz Küre Sayısı (WBC)
Toplam Hasta	43	-	-	-	-	-
Yaş Grupları (yıl)						
-1-5	8	80.1	150	3.2	Var	7000
-6-10	17	85.6	180	3.5	Yok	8200
-11-15	18	75.9	200	3.8	Var	9500
Cinsiyet						
-Erkek	22	82.3	175	3.4	Yok	8100
-Kız	21	78.2	190	3.6	Var	8800
Taş Lokalizasyonu						
-Sağ Üreter	19	80.8	160	3.3	Yok	7800
-Sol Üreter	24	82.4	185	3.7	Var	8200
Çoklu Taş Varlığı						
-Var	14	72.9	210	4.2	Var	10500
-Yok	29	85.4	175	3.5	Yok	8000
Operasyon Süresi (dk)						
- < 60	11	87.2	140	3.0	Yok	7200
- 60-90	23	85.6	180	3.6	Var	8500
- > 90	9	74.5	200	3.8	Var	9800

Tablo 2. Ameliyat başarısını ve komplikasyon gelişimini etkileyen faktörlerin regresyon analizi sonuçları

Faktörler	Başarıda bağımsız risk faktörleri	Komplikasyonlarda bağımsız risk faktörleri
Yaş Grupları (yıl)	P>0.05	P>0.05
Cinsiyet	P>0.05	P>0.05
Taş Lokalizasyonu	P>0.05	P>0.05
Çoklu Taş Varlığı	P=0.005	P=0.007
Operasyon Süresi (dk)	P>0.05	P=0.016
Üreter Duvar Kalınlığı (mm)	P=0.006	P=0.012

Minimal İnvaziv Cerrahide Komplikasyonlar

SS-007

SPİNAL ANESTEZİ ALTINDA ÜRETERORENOSKOPİ 2CM'DEN BÜYÜK DİSTAL ÜRETER TAŞLARINDA GÜVENİLİR Mİ?

Engin Kölükçü[1], Fatih Fırat[1], Kenan Yalçın[1], Vildan Kölükçü[2]

[1]Tokat Gaziosmanpaşa Üniversitesi, Tıp Fakültesi, Üroloji Anabilim Dalı
[2]Tokat Gaziosmanpaşa Üniversitesi, Tıp Fakültesi, Anesteziyoloji Ve Reanimasyon Anabilim Dalı

Giriş: Yaşadığımız yüzyılda endoüroloji alanında yaşanılan teknolojik gelişmelerle birlikte büyük boyutlarda distal üreter taşlarında üreterorenoskopi oldukça sık başvurulan tedavi modelitesidir. Üreter taşlarında hasta hareketleri kontrol altında tutulduğu ve ventilatör parametreleri ayarlanarak solunuma bağlı taş hareketlerinin ortadan kaldırılabildiği için genel anestezi birçok merkezde sık başvurulan anestezi yöntemidir. Spinal anestezinin ise etkisinin hızlı başlaması, koruyucu refleks kaybının olmaması ve spontan solunumun sürdürülmesi gibi avantajlı yönleri bulunmaktadır. Bu geriye dönük çalışmamızda 2 cm'den büyük distal üreter taşlarının tedavisinde spinal anestezi altında yapılan üreterorenoskopi tecrübelerimizin aktarılması hedeflenmiştir.

Materyal-Metot: Tokat Gaziosmanpaşa Üroloji Kliniğinde Aralık 2011-Eylül 2023 tarihleri arasında endoskopik üreter taşı tedavisi yapılan 1661 olgunun verileri retrospektif olarak analiz edildi. Spinal anestezi altında 2 cm'den büyük distal üreter taşına üreterorenoskopi yapılan 57 olgunun dataları detaylı olarak dökümante edildi. Sakroiliak bileşkenin alt kenarının altındaki taşlar distal üreter taşları olarak tanımlandı. Tüm hastalara standart olarak 25 G Quincke tipi iğne ile 12,5 mg (2,5ml) %0,5 hiperbarik bupivakain ile L3-4 seviyesinde T8-10'a kadar duyu bloğu sağlayacak şekilde spinal anestezi uygulandı. Yalnızca SpO2 %92'nin altında olduğunda intranazal oksijen desteği verildi. Ek sedasyon amaçlı hastalara 2 mg midazolam bolusu verildi. Litotriptör olarak Lisa Laser Sphinx 60 (Almanya) cihazı kullanıldı. Hastaların klinik durumuna göre 4,5/6,5 Fr, 8,0/9,8 Fr ve 8,5/9 Fr (Karl Storz, Almanya) olmak üzere üç farklı üreterenoskop tercihimiz bulunmaktadıydı. Hastaların demografik verileri, taşsızlık oranları ve modifiye Clavien sınıflamasına göre komplikasyon oranlarımız raporlandı.

Bulgular: Hastaların yaş ortalaması 56,61±13,33 yıl idi. Toplam 36 (%63,16) erkek olgu bulunmaktaydı. Hastaların taş ortalama boyutu 2,39±0,32 cm ve operasyon süresi 101,05±43,48 dakika olarak ölçüldü. Tüm taşlar tek taraflı idi ve 34 (%59,65) olguda taş sağ tarafta idi. Hastaların 40'(%70,16) ında grade 3 ve üzerinde hidronefroz bulunmaktaydı. Toplam 26 (%45,61) olgu preop anesteziyoloji ve reanimasyon klinik değerlendirmesine göre ASA 3 ve üzeri olarak sınıflandırıldı. İntraoperatif 4 olguda seviye yetersizliğine bağlı, 2 hastada ise hasta uyumsuzluğu nedeniyle genel anesteziye geçildi. Postoperatif 3 hastada ise baş ağrısı yakınması gelişti. Olguların 53 (%92,98)'ünde tam taşsızlık sağlandı. Tüm hastalara double j stent yerleştirildi. Toplam 9 hastada 24 saatten kısa süreli hematüri yakınması ve 3 hastada üriner sistem enfeksiyonu gelişti. Sadece bir hasta parenteral tedaviye dirençli ateş tablosu gelişti. Üç hastada ise submukozal düşük düzeyde üreter hasarı izlendi. Hiçbir hastada üreter avülsiyonu, tam kat hasarı ve ürosepsis gibi ciddi düzeyde komplikasyon izlenmedi. Ortama hastane kalış süre 2,05±1,92 gün idi. Modife Clavien sınıflamasına göre bakıldığında ise 11 hastada grade 1, 3 hastada grade 2 ve 1 hastada grade 3 komplikasyon izlendiği tespit edildi.

Sonuç: Büyük boyutlarda distal üreter taşlarının tedavisinde spinal anestezi altında üreterorenoskopi güvenle tercih edilebilecek bir tedavi modalitesidir.

Anahtar kelimeler: Spinal anestezi, distal üreter taşı, üreterorenoskopi

Fleksibil Üreterorenoskopi

SS-008

EAU'NUN TAŞ HASTALIKLARI İÇİN HAZIRLADIĞI HASTA BİLGİLENDİRME FORMU BİLGİ AÇISINDAN YETERLİ Mİ? ANKET ÇALIŞMASI

Görkem Özenç, Fatih Sandıkçı, Gözde Doğan, Hüseyin Mert Durak, Ahmet Emin Doğan, Hasan Nedim Göksel Göktuğ

Ankara Etlik Şehir Hastanesi, Üroloji Ana Bilim Dalı

Giriş: İdrar yolu taş hastalığının görülme sıklığı %1 ile %20 arasında değişmektedir. Bu oran coğrafya, beslenme, etnik köken ve genetik faktörlerden etkilenmektedir. Bu noktada hastanın hastalığı anlaması, tedavi sırasında hasta-hekim iletişimi ve hastalığın yönetimi açısından hastanın tedaviye aktif katılımı kritik rol oynamaktadır. Çalışmamızda EAU Böbrek ve Üreter Taşı Hasta Bilgi Formunun hastaların üriner sistem taş hastalığı konusundaki bilgi düzeyine etkisini ölçmeyi amaçladık.

Materyal-Metod: Çalışmamız bilgi formunun okunması öncesi ve sonrası bilgi düzeylerindeki değişimi değerlendirmek amacıyla anket ile gerçekleştirilmiştir. Anket, Mart 2023 ile Temmuz 2023 tarihleri arasında kliniğimizde idrar yolu taş hastalığı nedeniyle ameliyat edilen 80 hastaya uygulandı.

Sonuçlar: EAU (Avrupa Üroloji Derneği) bilgi formu hastalar tarafından okunduktan sonra taş oluşumuna ilişkin bilgilerin faydalı olduğu istatistiksel olarak anlamlıydı. Hastalardan 66'sı taş tedavisi konusunda bilgilendirildikten sonra bilgilerini artırdı. Hasta bilgi formu okunduktan sonra hastaların kaygı düzeyleri değerlendirildi. 16 hastada kaygı düzeyinde artış görüldü. Bilgilendirme sonrasında 27 hastanın kaygı düzeyinde azalma görüldü. Taş oluşumuna ilişkin beslenme bilgisi okunduktan sonra yapılan analizde 73 hastanın beslenme bilgisinde artış gözlendi. Yapılan analizler sonucunda hasta bilgi formunun amacına uygun olarak istatistiksel olarak faydalı olduğu sonucuna vardık.

Sonuç: Teknolojik gelişmelere paralel olarak internet kullanımının artması, hastalıklar ve tedavileri hakkında bilgilerin yer aldığı çok sayıda platformun gelişmesine yol açmıştır. Kalitesiz içerik yoğunluğunun ve ticari kaygıların ön plana çıktığı günümüzde hastalara uygun Kaynakların ulaştırılması önem taşıyor. EAUPI tarafından hazırlanan Ürolitiazis hasta bilgi formları hasta memnuniyet oranları yüksek olan ve hastaların ürolitiazis oluşumu, tedavisi ve diyeti konusunda bilgi düzeylerini arttıran önemli bir kaynaktır.

Anahtar kelimeler: Urolithiasis, Kidney Calculi,

Kaynaklar

1. Atalay HA, Canat HL, Ülker V, Alkan İ, Özkuvanci Ü, Altunrende F. Impact of personalized three-dimensional -3D- printed pelvicalyceal system models on patient information in percutaneous nephrolithotripsy surgery: a pilot study. Int Braz J Urol. 2017 May-Jun;43(3):470-475. doi: 10.1590/S1677-5538.IBJU.2016.0441.
2. A. Skolarikos (Chair), H. Jung, A. Neisius, A. Petřík, B. Somani, T. Tailly, G. Gambaro (Consultant nephrologist) Guidelines Associates: N.F. Davis, R. Geraghty, R. Lombardo, L. Tzelves Guidelines Office: R. Shepherd; EAU Guidelines on Urolithiasis, 2023

Laparoskopik ve Robotik Cerrahi

SS-015

SİNTİGRAFİDE FONKSİYONU AZALMIŞ BÖBREĞE SON BİR ŞANS: LAPAROSKOPİK PYELOPLASTİ

Oktay Üçer, Okan Yiğit, Ali Can Albaz

Manisa Celal Bayar Üniversitesi Tıp Fakültesi Üroloji Ad

Giriş: Böbreğin fonksiyonel durumu ve drenaj fonksiyonu hakkında bilgi veren diüretikli dinamik böbrek sintigrafisi üriner sistem obstrüksiyonlarının değerlendirilmesinde yaygın olarak kullanılan noninvaziv bir yöntemdir. Olgu sunumumuzda, sağ böbrek üreteropelvik(up) bileşke darlığı olan hastanın böbrek sintigrafileriyle birlikte takip ve tedavilerini derledik.

Olgu: 51 yaş kadın hastanın sık sık sağ yan ağrısı, tekrarlayan üse(üriner sistem enfeksiyonları) ve pyelonefrit(pn) atakları olduğu öğrenildi; 3 ayda 4 kez pn nedeniyle hastaneye yatış öyküsü mevcut. Ek hastalık hipertansiyon, geçirilmiş operasyonlar tonsillektomi ve sezaryen. Kan tetkiklerinde enfektif parametrelerinin yüksek olması(wbc:18000, crp:220) dışında anormallik yok. İdrar kültüründe e. coli üremesi var. Kontrastlı BT(Bilgisayarlı Tomografi)'de: "Sağ böbrekte grade 3 hidronefroz bulgusu mevcut, up bileşke sonrası dilatasyonun devam etmediği görüldü, perirenal fasya kirli görünümdedir." Yalnız antibiyoterapi tedavisinden fayda görmemesi üzerine drenaj açısından sağ böbreğe double j(dj) stent tatbik edildi ancak sürekli ağrılarının artması üzerine stent çıkarılarak perkütan nefrostomi tatbik edildi. Nefrostomi sonrası çekilen diüretikli renal sintigrafide toplam MAG-3 uptake %8 sağ böbrek, %92 sol böbrek. Renal kortikal sintigrafide DMSA uptake %5 sağ böbrek, %95 sol böbrek. İdrar çıkışı takibi yapılan hastanın günlük ortalama 3500 ml idrar çıkışı olduğu; 1000-1500 ml'sinin nefrostomiden geldiği öğrenildi. Sintigrafide fonksiyonu düşük ancak nefrostomiden idrar çıkışı olduğundan pyelonefrite bağlı sintigrafi sonucu etkilenmemesi için 3 ay sonra tekrar sintigrafi çekildi. Toplam MAG-3 uptake %11 sağ böbrek, %89 sol böbrek. Renal kortikal sintigrafide DMSA uptake %12 sağ böbrek, %88 sol böbrek. Nefrostomi ve üretradan drene olan idrarlardan ayrı ayrı tam idrar tetkiki(tit) alınarak karşılaştırıldı. Değerlerinin benzer olduğu görüldü. Retrograd pyelografi çekilerek up bileşkede adinamik segment tespit edildi. Hastaya laparoskopik(lap) nefrektomi veya lap pyeloplasti operasyonları hakkında bilgi verildi; Günlük idarının yaklaşık %30'unun nefrostomiden gelmesi ve yaşam beklentisi uzun olması nedeniyle hastanın da onayı alınarak lap Anderson-Hynes dismembered pyeloplasti prosedürü uygulandı. Operasyonda proximal üretere gonadal venin bası yaptığı görüldü, altındaki üreter proximal kısımda 1 cm'lik diğer üreter alanlarına göre daha dar görülen ve adinamik segment olarak düşündüğümüz alan ve pelvisin dilate olan kısmı eksize edildi, dj stent takıldı, renal pelvis ve üreter segmenti süturize edildi. Perop, postop komplikasyon gelişmedi. Postop 3. gününde taburcu edildi, operasyon sonrası 21. günde dj stent çıkarıldı. 6. Ay kontrol diüretikli renal sintigrafide toplam MAG-3 uptake %17 sağ böbrek, %83 sol böbrek. Renal kortikal sintigrafide DMSA uptake %11 sağ böbrek, %89 sol böbrek. Takibine devam edilen hastanın 9 aylık süreçte aktif şikayeti olmadı, enfeksiyon bulguları gelişmedi.

Sonuç: Böbrek sintigrafilerinin üriner sistem obstrüksiyonlarını değerlendirmede çok önemli bir yeri olduğu kabul edilsede nonfonksiyonel böbrek için tanımlaması net değildir. Her hasta cerrahi planlama öncesi güncel kliniği ve tetkikleriyle yeniden değerlendirilmelidir. Yaşam beklentisi uzun hastalarda böbreğin fonksiyonu olduğuna yönelik bulgular mevcut ise minimal invaziv cerrahinin daha da önem kazandığı günümüzde lap pyeloplasti öncelikli cerrahi olarak düşünülmelidir.

Anahtar kelimeler: laparoskopi, pyeloplasti, üreteropelvik darlık, mag-3, sintigrafi,

Retrograd pyelografi'de adinamik segment

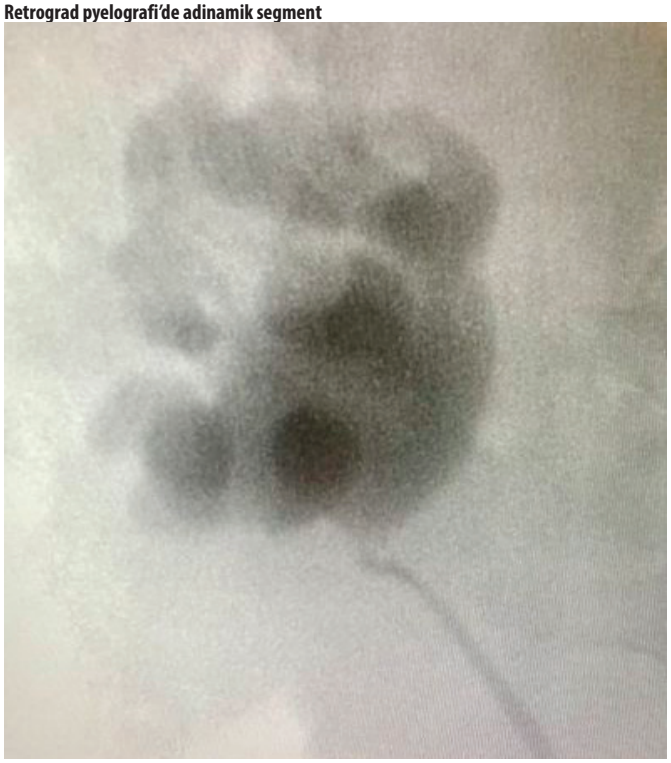

Kontrastlı BT(İlk başvuru)

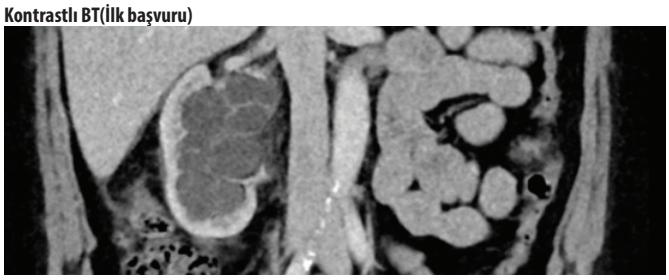

Görüntüleme Sistemlerinde Gelişmeler

SS-016

ÜRETEROPELVİK BİLEŞKE DARLIĞI OLAN HASTALARDA MAG-3 SİNTİGRAFİSİNDEKİ SEPERE RENAL FONKSİYONLARIN GÜVENİLİRLİĞİ

Mehmet Çetin, Çağrı Akın Şekerci, Rıdvan Güleşen, Abdul Vahap Bakır, Deniz Berk Nakış, Yılören Tanıdır, Kamil Çam, Tufan Tarcan, Selçuk Yücel

Marmara Üniversitesi Tıp Fakültesi, Üroloji Anabilim Dalı

Amaç: ^{99}mTc-Merkaptoasetilglisin-3 (MAG-3) sintigrafisi, üreteropelvik bileşke darlığı (ÜPBD) olan hastalarda obstrüksiyonun varlığını ve şiddetini değerlendirmek için en sık kullanılan tanı aracıdır. Literatürde MAG-3 sintigrafisi ile hesaplanan sepere renal fonksiyonların (SRF) ^{99}mTc-dimerkaprosüksinik asit (DMSA) sintigrafisi ile hesaplanan değerler ile tutarlı olduğu raporlanmıştır. Ancak bildiğimiz kadarıyla, bu çalışmalarda iki incelemeden elde edilen renal fonksiyonlar karşılaştırılsa da, belli fonksiyonel aralıklara göre gruplar arası değişimi gösteren alt grup analizi yapılmamıştır. Bu çalışmada ÜPBD olan hastalarda özellikle cerrahi ve izlem kararına etkili olacak kritik renal fonksiyon değerlerine odaklanılarak MAG-3 sintigrafisinin DMSA sintigrafisine göre SRF'yi belirlemedeki etkinliği araştırıldı.

Gereç ve Yöntem: 01 Ocak 2016 ile 01 Aralık 2023 tarihleri arasında tek taraflı ÜPBD olan hastaların verileri retrospektif olarak değerlendirildi. Yeni tanı almış, tetkikler arasındaki süre 6 aydan uzun olmamak koşulu ile hem DMSA hem de MAG-3 sintigrafileri çekilmiş olan, tetkikler arasındaki süreçte ateşli idrar yolu enfeksiyonu geçirmemiş olan hastalar çalışmaya dahil edildi. Hastaların yaş, cinsiyet, ÜPBD olan taraf, DMSA ve MAG-3 sintigrafileri ile hesaplanan SRF değerleri kaydedildi. Sepere renal fonksiyonlar 0'dan 100'e kadar 10'ar birimlik gruplara ayrıldı (grup1: 0-10%, grup2: 11-20%, grup3: 21-30%, grup4: 31-40%, grup5: 41-50%, grup6: 51-60%, grup7: 61-70%, grup8: 71-80%, grup9: 81-90%, grup10: 91-100%). Nefrektomi kararı için kritik değer olan %10 ile piyeloplasti kararında etkili faktörlerden biri olan %40 renal fonksiyon eşik değer olarak belirlenerek ayrıca alt grup analizi yapıldı.

Bulgular: Çalışmaya 44 kadın (%34), 84 erkek (%66) olmak üzere toplam 130 hasta dahil edildi. Hastaların 96' sı çocuk (%74), 34'ü erişkin (%26) idi. Hastaların ortanca yaşı 10'du (6 ay-63 yaş). 38 hastada (%29) sağ ÜPBD, 92 hastada (%71) sol ÜPBD saptandı. Tüm grupta etkilenen tarafın SRF'si MAG-3 sintigrafisine göre %46 (36-52), DMSA sintigrafisine göre ise % 47 (38-52) olarak hesaplandı (p=0.160). Tablo 1'de MAG-3 ve DMSA sintigrafisinin fonksiyon grupları arasındaki geçişler gösterildi ve bu değişimler istatistiksel olarak anlamlıydı (p<0.0001). MAG-3 sintigrafisinde SRF değeri 0-10 arasında hesaplanan 1 hasta DMSA sintigrafisinde de 0 -10 arasında hesaplandı. MAG-3 sintigrafisinde SRF değeri 11-40 arasında hesaplanan 34 hastadan 9'u (%27) DMSA sintigrafisine göre %10 un altında, 1'i(%3) ise %40 ın üzerinde fonksiyon göstermekteydi. MAG-3 sintigrafisinde SRF değeri 40'ın üzerinde hesaplanan 95 hastadan 48'i(%51) DMSA sintigrafisine göre benzer şekilde %40'ın üzerinde fonksiyon göstermekte iken; 47'sinin (%49) ise %40'ın altında fonskiyon gösterdiği saptandı (Tablo 2).

Sonuç: Hastaların MAG-3 sintigrafisine ve DMSA sintigrafisine göre hesaplanmış SRF değerlerinin literatürle uyumlu şekilde benzer olduğu görüldü. Ancak %10 luk fonksiyon dilimlerine göre gruplama yapıldıktan sonra yapılan analizlerde gruplar arasında anlamlı farklılıklar saptandı (P<0,001). Özellikle SRF açısından kritik değerlere yakın olan hastalarda MAG-3 sintigrafisinin renal fonksiyonlar açısından DMSA sintigrafisi ile konfirme edilmesinin faydalı olacağı düşünmekteyiz.

Anahtar kelimeler: Üreteropelvik Bileşke Darlığı, Sepere Renal Fonksiyon, Mag3, DMSA, Sintigrafi

Tablo 1. MAG-3 ve DMSA Sintigrafilerine göre %10'luk fonksiyon grupların karşılaştırılması

			DMSA							
			0-10 %	11-20 %	21-30 %	31-40 %	41-50%	51-60%	61-70%	Total
MAG3	0-10%	Count	1	0	0	0	0	0	0	1
		% within MAG3	100.0%	0.0%	0.0%	0.0%	0.0%	0.0%	0.0%	100.0%
	11-20%	Count	7	2	0	1	0	0	0	10
		% within MAG3	70.0%	20.0%	0.0%	10.0%	0.0%	0.0%	0.0%	100.0%
	21-30%	Count	1	5	1	0	0	0	0	7
		% within MAG3	14.3%	71.4%	14.3%	0.0%	0.0%	0.0%	0.0%	100.0%
	31-40%	Count	1	4	8	3	1	0	0	17
		% within MAG3	5.9%	23.5%	47.1%	17.6%	5.9%	0.0%	0.0%	100.0%
	41-50%	Count	0	1	1	37	4	0	0	43
		% within MAG3	0.0%	2.3%	2.3%	86.0%	9.3%	0.0%	0.0%	100.0%
	51-60%	Count	0	0	1	6	38	1	0	46
		% within MAG3	0.0%	0.0%	2.2%	13.0%	82.6%	2.2%	0.0%	100.0%
	61-70%	Count	0	0	1	0	3	1	0	5
		% within MAG3	0.0%	0.0%	20.0%	0.0%	60.0%	20.0%	0.0%	100.0%
	71-80%	Count	0	0	0	0	0	0	1	1
		% within MAG3	0.0%	0.0%	0.0%	0.0%	0.0%	0.0%	100.0%	100.0%
Total		Count	10	12	12	47	46	2	1	130
		% within MAG3	7.7%	9.2%	9.2%	36.2%	35.4%	1.5%	0.8%	100.0%

Tablo 2. MAG-3 ve DMSA Sintigrafilerine göre <%10, %11-40, >40% fonksiyon gruplarının karşılaştırılması

			DMSA			
			0-10 %	11-40 %	>40 %	Total
MAG3	0-10%	Count	1	0	0	1
		% within MAG3	100.0%	0.0%	0.0%	100.0%
	11-40%	Count	9	24	1	34
		% within MAG3	27%	70%	3%	100.0%
	>40%	Count	0	47	48	95
		% within MAG3	%	49%	51%	100%
	Total	Count	10	71	49	130
		% within MAG3	8%	55%	37%	100.0

Laparoskopik ve Robotik Cerrahi

SS-017

LAPAROSKOPİK ÜST ÜRİNER SİSTEM CERRAHİLERİNDE TAP BLOK UYGULAMASININ POSTOPERATİF AĞRI VE KOMPLİKASYONLARA ETKİSİ

Bilal Çelikörs[1], Cemil Aydın[2], Musa Ekici[2], Mustafa Serdar Çağlayan[2], Mehmet Murat Baykam[2], Hülya Topçu[3]

[1]Ağrı Eğitim Ve Araştırma Hastanesi Üroloji Kliniği
[2]Hitit Üniversitesi Tıp Fakültesi Üroloji Ad, Çorum,
[3]Hitit Üniversitesi Tıp Fakültesi Anesteziyoloji Ve Reanimasyon Ad, Çorum

Amaç: Laparoskopik üst üriner sistem cerrahisi planlanan hastalarda ultrason (USG) eşliğinde preoperatif Transversus Abdominis Plane (TAP) blok yapılan grup ile TAP blok yapılmayan kontrol grubunu postoperatif ağrı, ilaç kullanımı ve yan etkilerini, postoperatif hasta konforunu prospektif olarak karşılaştırmayı amaçladık.

Gereç ve Yöntem: Üroloji kliniğimizde Kasım 2022-Haziran 2023 tarihleri arası böbrek tümörü, böbrek kisti, böbrek atrofisi, üreter tümörü veya taşı, üreteropelvik darlık tanıları konup, laparoskopik üst üriner sistem cerrahisi yapılması planlanan hastalar çalışmaya dâhil edildi. Hastalar randomize kontrollü olarak sırayla ilk 21 kişi çalışma grubu, sonraki 21 kişi kontrol grubu olacak şekilde iki gruba ayrıldı. Çalışma grubuna genel anestezi indüksiyonu sonrası blok konusunda tecrübeli bir anestezi uzmanı tarafından USG eşliğinde unilateral TAP blok (%0,5 bupivacain 20 ml) uygulandı. Postoperatif ağrı değerlendirmesi için Vizüel Analog Skala (VAS) skorları (1. 2. 6. 12. ve 24. saat) kullanıldı. Kontrol ve çalışma grubunda VAS skoru 4 ve üstü olan hastalara intravenöz olarak sırayla önce tramadol, sonra parasetamol uygulandı. Kullanılan analjezik miktarları ve türleri, ilaç yan etkileri, ateş, atelektazi, postoperatif mobilite, gaz çıkışı, hemogram, glomerüler filtrasyon hızı (GFR) takibi, dren, taburculuk ve olası komplikasyonlar prospektif olarak kayıt edildi.

Bulgular: Çalışmaya toplam 42 hasta dâhil edildi. Bu hastaların 16'sı kadın, 26'sı erkekti. Gruplar karşılaştırıldığında yaş, cinsiyet, vücut kitle indeksi (BMİ), sigara kullanım oranı, komorbid hastalık, tanı ve tedavi türü, cerrahi yön, operasyon süresi bakımından anlamlı bir farklılık saptanmadı (p>0,05). TAP blok yapılan grupta 1.saat, 2.saat, 6.saat, 12.saat VAS skoru TAP blok yapılmayan gruptan anlamlı olarak daha düşüktü (p<0,05), 24.saat VAS skorunda ise anlamlı bir farklılık saptanmadı (p>0,05). TAP blok yapılan grupta postoperatif ilk 24 saatte Tramadol ve Parasetamol kullanım oranını TAP blok yapılmayan gruptan anlamlı olarak daha düşüktü (p<0,05). TAP blok yapılan grupta hipotansiyon oranı ve gaz çıkarma günü (bağırsak aktivasyonu) TAP blok yapılmayan gruptan anlamlı olarak daha düşüktü (p<0,05).

Sonuç: Laparoskopik üst üriner sistem cerrahisi planlanan olgularda preoperatif dönemde genel anesteziye ilave USG-TAP bloğun uygulanması, postoperatif ağrıyı, analjezik tüketimini azaltarak ve olası yan etkileri engelleyerek daha iyi bir hasta konforu sağlamaktadır.

Anahtar kelimeler: Minimal İnvaziv Cerrahi, Laparoskopik Ürolojik Cerrahi, TAP Blok

TAP BLOK

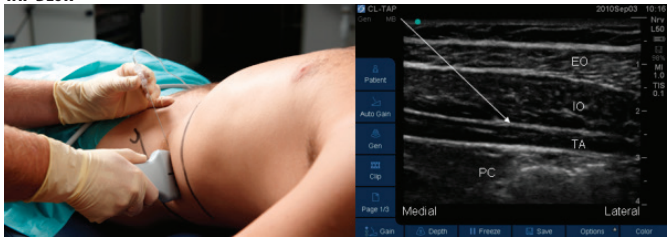

Tablo1. Olguların demografik özellikleri, operasyon verileri ve yatış süreleri ortalamaları

	TAP Blok Yapılan	TAP Blok Yapılmayan
Hasta sayısı	21	21
Yaş	53,8	53,5
Kadın	8	8
Erkek	13	13
BMI	27,6	28,5
Operasyon süresi (dk)	132,1	134,3
Yatış süresi (gün)	3,62	3,76
VASS1 (1.saat)	3,76	6,90
VASS2 (2.saat)	2,90	5,29
VASS3 (6.saat)	2,24	3,71
VASS4 (12.saat)	2,43	3,24
VASS5 (24.saat)	2,24	2,90
Tramadol kullanımı	14	21
Parasetamol kullanımı	6	15
Hipotansiyon görülme	0	5
Gaz çıkış günü	1,33	1,76

Laparoskopik ve Robotik Cerrahi

SS-019

ÜRETEROPELVİK BİLEŞKEDE DARLIĞI OLAN ÇOCUKLARIN TANI VE İZLEMİNDE BÖBREK LONGUTÜDİNAL VE TRANSVES ÇAPLARININ ETKİSİ

Doğancan Dörücü, Kader Ada Doğan, Çağrı Akın Şekerci, Yılören Tanıdır, Tufan Tarcan, Selçuk Yücel

Marmara Üniversitesi Tıp Fakültesi, Üroloji Anabilim Dalı

Amaç: Ultrasonografi ile ölçülen renal pelvis anterioposterior (AP) çap, üreteropelvik bileşke darlığında (ÜPD) cerrahi girişim endikasyonunu belirlemede ve girişim sonrası hasta izleminde kullanılan önemli parametrelerden biridir. Literatürde renal pelvis AP çapının yanı sıra kortikomedüller oran, renal pelvis alanı, tüm böbrek alanı

gibi geometrik ölçümlerin de ÜPD'li hastaların değerlendirilmesinde katkısı olabileceği raporlanmıştır. Bu nedenle hipotez olarak diğer böbrek uzunluklarının da renal pelvis AP çap ölçümüne benzer etkisi olabileceği düşündük. Bu amaçla öncekilerden farklı olarak piyeloplasti uygulanmış ÜPD'li çocuklarda böbreğin longitudinal uzunluğu ve transvers genişliğinin cerrahi öncesi ve sonrası değişimleri araştırıldı.

Gereç ve Yöntem: 2012-2023 yılları arasında tek taraflı ÜPD nedeniyle açık veya laparoskopik piyeloplasti yapılan çocukların verileri retrospektif olarak incelendi. Megaüreteri, vezikoüreteral reflüsü, eşlik eden üriner sistem taşı, çift sistemi olan ve/veya verisi eksik olan hastalar ile sekonder piyeloplasti uygulanan hastalar çalışma dışı bırakıldı. Hastaların cerrahi öncesi ve sonrası 3. aydaki ultrasonografilerinde ölçülen renal pelvis AP çap, longitudinal uzunluk ve transvers genişliği karşılaştırıldı.

Bulgular: Çalışmaya ortanca yaşları 6 (min: 6 ay, maks: 17 yıl) olan toplam 39 (8 kız (%20,5), 31 (%79,5) erkek) hasta dahil edildi. 16 (%41) hastaya sağ, 23 hastaya (%59) sol piyeloplasti uygulandı. İşlem 13 (%33,3) hastada laparoskopik, 26 (%66,7) hastada açık olarak uygulandı. Cerrahi uygulanan böbrekte işlem sonrası 3.ayda renal pelvis AP çap ve longitudinal böbrek uzunluğunda işlem öncesine göre anlamlı azalma olduğu görüldü (sırasıyla $p<0,001$, $p=0,017$) (Tablo1). Ancak böbreğin transvers genişliğinde anlamlı fark saptanmadı ($p=0,557$). Ayrıca preoperatif ipsilateral ve kontralateral normal böbrek arasında longitudinal uzunluk açısından anlamlı fark izlendi ($p<0,001$) (Tablo 2). Tansvers genişlik ise her iki böbrekte işlem öncesi ve sonrası istatistiksel olarak benzerdi (sırasıyla $p=0.158$, $p=0,095$) (Tablo 2). Yapılan korelasyon analizinde işlem öncesi hem renal pelvis AP çap ve longitudinal uzunluk arasında hem de longitudinal uzunluk ve transvers genişlik arasında pozitif korelasyon saptandı. Renal pelvis AP çap ve transvers genişlik arasında ise korelasyon saptanmadı (Tablo 3).

Sonuç: Üreteropelvik bileşke darlığı olan çocuklarda renal pelvis AP çap ile benzer şekilde böbrek longitudinal uzunluğu da arttığı ve cerrahi sonrası anlamlı şekilde azaldığı görülmüştür. Bu sonuç böbreğin longitudinal uzunluğunun ÜPD'li çocuklarda tanı ve izlemde anlamlı bir ölçüm olabileceğini düşündürtmektedir. Yüksek hasta sayılı, prospektif çalışmalar ile bu sonuç daha ayrıntılı değerlendirilebilir.

Anahtar kelimeler: Pyelopasti, Üriner Usg, Renal Pelvis Ap Çapı, Longitüdinal Uzunluk, Transvers Uzunluk

Tablo 1. Piyeloplasti uygulanan böbreklerde preoperatif ve postoperatif böbrek çaplarının karşılaştırılması

	Preoperatif Ortanca (Min-Maks)	Postoperatif Ortanca (Min-Maks)	P değeri
Renal Pelvis AP Çap (mm)	37 (23-53)	26,5 (9-40)	<0,001
Longitudinal uzunluk (mm)	99,5 (87-133)	97 (94-129)	0,017
Transvers genişlik (mm)	39 (31-53)	39 (35-53)	0,557

Tablo 2. İpsilateral ve kontralateral böbreklerin preoperatif ve postoperatif böbrek çaplarının karşılaştırılması

	Renal Çaplar	İpsilateral Ortanca (Min-Maks)	Kontralateral Ortanca (Min-Maks)	P değeri
Preoperatif	Longitudinal uzunluk (mm)	99,5 (87-133)	87,5 (55-121)	<0,001
	Transvers genişlik (mm)	39 (31-53)	37 (35-45)	0.158
Postoperatif	Longitudinal uzunluk (mm)	97 (94-129)	86,5 (75-129)	<0,001
	Transvers genişlik (mm)	39 (35-53)	37,5 (31-47)	0.095

Görüntüleme Sistemlerinde Gelişmeler

SS-028

AML RÜPTÜRÜ SONRASI GİRİŞİMSEL RADYOLOJİ EŞLİĞİNDE DETAYLI GÖRÜNTÜLEME VE MİNİMAL İNVAZİV YAKLAŞIM OLGU SUNUMU

Cankat Ugan, Alper Gök

Ankara Etlik Şehir Hastanesi Üroloji

22.11.2023 tarihinde sağ yan ağrısı şikayetiyle an kara etlik şehir hastanesi acil servisine başvuran hastanın sağ perirenal alanda anteriorda 10x10 cm aml rüptürü hematom alanı saptanmıştır.Hastaya 3 ü es transfüzyonu uygulanmış.Hemen akabinde acil olarak minimal invaziv yaklaşımla detaylı görüntüleme yapılarak

AML rüptürü olan alana giden vasküler yapılar bulunarak girişimsel radyoloji tarafından anjiyoembolizasyon işlemi uygulanmış ve kanama kontrol altına alınmıştır. Ardından tarafımızca sağ tanısal üreterorenoskopi yapılmış ve sağ böbrek dj katater konulmuştur.Hastanın vitalleri ve hemodinamisi stabil şekilde servisimizde takibi devamı etmektedir.

Anahtar kelimeler: AML Rüptürü,Anjioembolizasyon,Dj Stent

Başarılı Anjioembolizasyon İşlemi



Sağ DJ stent sonrası görüntü



AML rüptürü sonrası perirenal alan



Minimal İnvaziv Cerrahide Komplikasyonlar

SS-031

PEDİATRİK ÜROLOJİ AMELİYATLARINDAN SONRA GELİŞEN DREN İLE İLİŞKİLİ KOMPLİKASYONLAR

Elif Altınay Kırlı[1], Uğur Aferin[2], Kadir Can Şahin[1], Furkan Kuzucu[1], Bülent Önal[1]

[1]İstanbul Üniversitesi - Cerrahpaşa, Cerrahpaşa Tıp Fakültesi, Üroloji Anabilim Dalı
[2]İstanbul Demiroğlu Bilim Üniversitesi, Üroloji Anabilim Dalı

Giriş: Minimal invaziv veya açık majör pediatrik üroloji ameliyatları sonrası lojun güvenliğinin sağlaması için dren yerleştirilir. Ancak drenler ameliyat sonrası erken dönemde komplikasyonlara neden olabilir. Bu çalışmada kendi serimizde karşılaştığımız dren ile ilişkili komplikasyonları ve bu komplikasyonların yönetimini değerlendirmeyi amaçladık.

Hastalar ve Yöntem: 2015-2024 arasında dren yerleştirilen majör çocuk ürolojisi ameliyatları değerlendirildi. Dosya bilgileri yetersiz olan hastalar çalışma dışı bırakılırken, dren komplikasyonu gelişen hastalar yaş, cinsiyet, ürolojik tanı, ameliyat tipi, kullanılan drenin tipi, dren çekilme zamanı, hastane yatış süresi açısından incelendi.

Bulgular: Belirtilen süre içerisinde yedi hastada dren ile ilişkili komplikasyonla karşılaşıldığı belirledi (Tablo-1). Hastaların dren yeri ile ilişkili özellikleri değerlendirildiğinde, robot yardımlı laparoskopik cerrahi uygulanan hastalarda 5 mm'lik asistan portundan çıkarılan drenin çekilmesi sırasında omental herniasyon geliştiği gözlendi. İki hastada omentum yatak başında redükte edildi (hasta 2 ve 7). Diğer 2 hastanın birinde yatak başı redüksiyonun başarısız olması (hasta 1), diğerinde ise redüksiyonu takip eden 24 saat içinde yeniden omental herniasyon gelişmesi nedeni ile ameliyathanede parsiyel omentektomi ve fasya onarımı yapıldı (hasta 3). Mesane augmentasyonu yapılan hastada dren göbek altı orta hat insizyonunun 5 cm lateraline intraperitoneal olarak yerleştirildi (hasta 4). Dren çekilmesi sırasında kopması nedeni ile ameliyathanede dren yeri eksporasyonu yapıldı. Fasya düzeyinde kopan drene ait parça çıkarıldı. İki hastada ise drenin koagulum ile obstrukte olduğu görüldü (hasta 5 ve 6). Bu durum bir hastaya ultrason altında drenaj kateteri yerleştirilmesi (hasta 5), diğer hastada dren yerinden gelen sıvının sık pansuman ile takip edilmesi (hasta 6) ile yönetildi. Dren yeri komplikasyonu nedeni ile yatış süresini uzadı (ort. 1.3 gün 0-3 gün).

Sonuç: Tüm komplikasyonların aynı tip dren ile gelişmesi Jackson Pratt drenin düz parçasının omentumda yabancı cisim reaksiyonunu uyardığı ve drenaj açıklıklarına girerek dren çekilmesi esnasında dren bölgesinde herniasyona sebep olduğunu düşündürmektedir. Bu tip dren yerine yuvarlak silikon dren kullanımı veya Jackson Pratt drenin silikon parçasını düz kısmından ayırarak ve yuvarlak silikon kısmına drenaj açıklıkları oluşturarak kullanılması komplikasyon gelişimini önleyebilir.

Anahtar kelimeler: Robotik, Dren, Komplikasyon, Trokar

Kaynaklar

1. Damani T. et al, Incidence of acute postoperative robotic port-site hernias: results from a high-volume multispecialty center. Journal of Robotic Surgery (2021) 15:457–463
2. Ramalingham M. et al, Early-Onset Port Site (Drain Site) Hernia in Pediatric Laparoscopy: A Case Series. Journal Of Laparoendoscopıc & Advanced Surgıcal Technıques Volume 22, Number 4, 2012
3. Yee D. et al, Omental Herniation Through a 3-mm Umbilical Trocar Site. Journal of Endourology Volume 20, Number 2, February 2006

Ödemli omental protrüzyonun preoperatif görüntüsü



Herni tamiri sırasında ve sonrasında görünüm



Tablo 1.

Hastalar	Yaş/Cinsiyet	Ameliyat	Dren Tipi	Dren Çıkarılma Günü	Ek Girişim Gerekliliği
1	11/E	RALP	JP silikon	3	(+)
2	8/E	RALP	JP silikon	2	(+)
3	2/K	RAL-UNC	JP silikon	3	(-)
4	17/K	Mesane Augmentasyonu	JP silikon	6	(+)
5	5/K	RAL-UNC	JP silikon	3	(+)
6	7/E	RALP	JP silikon	2	(-)
7	1/K	RALP	JP silikon	2	(-)

Geleceği Şekillendiren Teknolojiler

SS-032

KİOMK'DE EPİRUBİSİN İLE TERMOKEMOTERAPİ TEDAVİ DENEYİMLERİMİZ

Cemil Aydın, Mücahit Doğan, Musa Ekici, Muhammet İhsan Öztürk, Mustafa Serdar Çağlayan, Mehmet Murat Baykam

Hitit Üniversitesi Erol Olçok Eğitim Ve Araştırma Hastanesi

Amaç: EAU kılavuzları kasa invaze olmayan mesane kanserli (KİOMK) hastalarda düşük ve orta riskli gruba intravezikal kemoterapi önermektedir. BCG alamayan veya intolerans gelişen orta ve yüksek riskli gruptaki hastalara da nüksü engellemek ve nüks süresini uzatmak için intravezikal termokemoterapi önermektedir. Kliniğimizde KİOMK tanısı alan ve intravezikal termokemoterapi uygulanan hastaların özelliklerini, rekürens-progrsyon oranlarını sunmayı amaçladık.

Materyal ve Metot: Mart 2019 ile Aralık 2023 tarihleri arasında KİOMK tanısı almış olan yüksek intravezikal termokemoterapi uyguladığımız 33 hastanın verilerini ve sonuçlarını retrospektif olarak inceledik. Hastalar yaş, vücut kitle indeksi (VKİ), sigara kullanım özellikleri, patolojik evre, histolojik derece, önceden kullandıkları BCG tedavisi süresi, intravezikal termokemoterapi dozu ve takip süresi, nüks oranları, sistektomiye gidiş açısından değerlendirildi.

Bulgular: Çalışmaya alınan 33 hastanın 32'si erkek, 1'i kadındı. Hastaların ortalama yaşı 65.2 (49-78) yıl; ortalama VKİ 27,1 (18-39) idi. 8 hastada HT, 12 hastada DM eşlik ediyordu. Sigara kullanım öyküsü olan hasta sayısı 26 iken; daha önce intravezikal BCG tedavisi alan ve tolere edemeyen hasta sayısı 12 idi. T1G3 olan hastaların 4 tanesi TaG3 olan hastaların 5 tanesi ve T1G1 olan hastaların 3 tanesi BCG'yi tolere edemediği için 1 kişi de aktif KML hastası olduğu ve immünsüpresif ilaç kullandığı için konsey kararı ile BCG yerine termokemoterapi uygulandı. Daha önce BCG uygulanan hastaların intravezikal BCG uygulama doz ortalaması 7,8 (6-18) idi. Hastaların ortalama tömör sayısı 2,5 idi (1-8). Ortalama tümör çapı 4,1 cm (1.5- 7,5 cm) idi. Histolojik derecelerine göre değerlendirildiğinde düşük dereceli (LG), yüksek dereceli (HG) oranları sırasıyla 19(%57,5), 14(%42,5) idi. T evresi Ta olan hasta sayısı 25 (75,7), T1 olan hasta sayısı 8 (24,3) idi.1 hastada T1LG ve CİS beraber bulunmaktaydı.Olgulara intravezikal termokemoterapi (Unithermia ®) 8 hafta indüksiyon tedavisi haftada 1 kez (Epirubicin 50mg) ve sonrası 4 ay süre ile ayda 1 kez idame tedavisi verildi. Termokemoterapi ortalama uygulama dozu 9,8 (3-12) idi. Patalojik evre TaLG olup postoperatif erken tek doz intravezikal tedavi alan hastaların takiplerinde nüks oranı %39(16/41) iken termokemoterapi alan hastalarda nüks oranı %24,2(8/33) bulundu. Uygulama esnasında konservatif tedavi ile düzelen 1 hastada tansiyon düşüklüğü 1 hastada taşikardi meydana geldi. Bir hastada ise işlem sonrası geçici urge inkontinans gelişti.

Sonuç: KİOMK'de intravezikal tedaviler orta-yüksek riskli grupta transüretral rezeksiyon sonrası olmazsa olmaz tedavilerdir. BCG toksisitesi nedeniyle orta riskli grupta intravezikal kemoterapi alternatif tedavidir, ısıtılarak verilen kemoterapinin mesane nüksünü daha fazla önlediğine dair yayınlar vardır. Tümör nüksünün yüksek olabileceği büyük Ta tümörlerde de termokemoterapi başlanması nüksü önleyebilir. Termokemoterapi ile ilgili daha geniş serili randomize kontrollü çalışmalara ihtiyaç vardır.

Anahtar kelimeler: İntravezikal tedavi, termokemoterapi, mesane tümörü

Kaynaklar

Babjuk M, Burger M, Comperat E, et al. EAU Guidelines on Non- muscle- invasive Bladder Cancer (TaT1 and CIS), 2017

Tedavi alan hasta

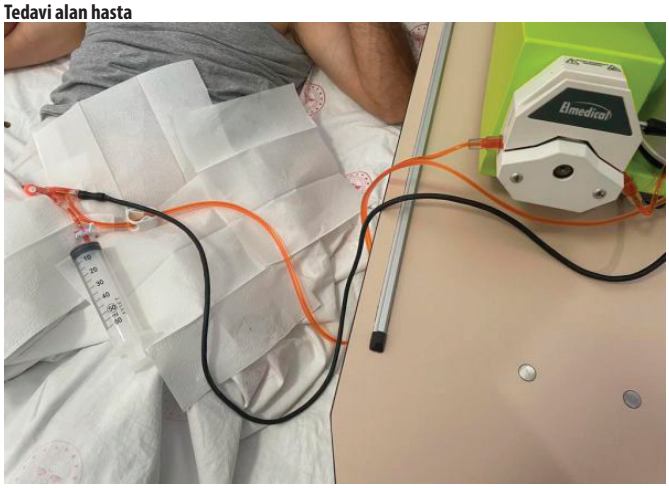

Cihaz ayarları



Tablo 1. Hastaların demografik ve operatif verileri

Erkek (n)	32 (%96,9)
Kadın (n)	1 (%3,1)
Ta	25 (%75,7)
T1	8 (%24,3)
Low grade	19 (%57,5)
High grade	14(%42,5)
Tümör sayısı, tek	12 (%36,3)
Tümör sayısı, multiple	21 (%63,6)
1 yıl içerisinde nüks sayısı (1 ya da daha az)	27 (%81,8)
1 yıl içerisinde nüks sayısı (1 ya da daha az) 6 (%19,2)	6 (%19,2)

Minimal İnvaziv Cerrahide Komplikasyonlar

SS-033

BÖBREK ANJİYOMİYOLİPOMDA SÜPERSELEKTİF ARTERİYEL EMBOLİZASYON DENEYİMİMİZ

Enis Kervancıoğlu[1], Deniz İdil Sonsayar[1], Tolga Zeydanlı[2], Muhammet Kürşat Şimşek[2], Ayhan Dirim[1]

[1]Başkent Üniversitesi Tıp Fakültesi Üroloji Anabilim Dalı, Ankara
[2]Başkent Üniversitesi Tıp Fakültesi Radyoloji Anabilim Dalı, Ankara

Giriş ve Amaç: Kadınlarda daha sık olan anjiyomiyolipom (AML) nadir görülen benign böbrek mezenkimal tümördür. Histolojisinde değişken oranlarda kan damarları, düz kas benzeri hücreler ve yağ dokusu bulunmaktadır. Çoğunlukla asemptomatiktir ve rastlantısal olarak teşhis edilir. Asemptomatik olgular aktif izlem ile takip edilebilir fakat kıvrımlı anevrizmatik arterler nedeniyle kendiliğinden yırtılmaya eğilimlidir ve ağrıya, hematüriye, retroperitoneal kanamaya ve hatta ölüme neden olabilir. Süperselektif arteriyel embolizasyon (SAE) işlemi minimal invazif ve yüksek başarı oranına sahip olması nedeni ile böbrek AML tedavisinde yaygın ve giderek artan bir şekilde kullanılmaktadır. Bu çalışmada AML olgularında SAE tedavisinin sonuçlarını sunmayı amaçladık.

Hastalar ve Yöntem: Hastanemizde 2011-2023 yılları arasında böbrek AML tedavisi için SAE uygulanan toplam 18 olgu retrospektif olarak değerlendirildi. Olguların demografik özellikleri, embolizasyon ve takip verileri hastane medikal kayıtlarından elde edildi. Olguların pre ve post-embolizasyon AML boyutları, hemoglobin (Hb) ve serum kreatinin (kre) değerleri karşılaştırıldı. Tümör boyutu için bilgisayarlı tomografide (CT) ölçülen maksimum çap kullanıldı. Olguların embolizasyon endikasyonu, başarısızlığı ve cerrahi gereksinim verileri analiz edildi. Süperselektif arteriyel embolizasyon işlemi girişimsel radyoloji bölümü tarafından uygulandı. Tüm olgularda SAE genel anestezi altında ana femoral arter yoluyla yapıldı. Selektif renal arteriyografi 4 veya 5 Fr tanısal kateter ile ve süperselektif arteriyografi ise mikrokateter kullanılarak yapıldı. Süperselektif arteriyografi ile AML'yi besleyen arter(ler) tespit edilip embolizasyonu yapıldı (resim 1). Embolizasyon için mikro küre partikülleri ve lipiodol karışımı kullanıldı.

Bulgular: Olguların demografik özellikleri, embolizasyon ve takip verileri tablo 1'de verilmiştir. On iki olguda (%66,7) semptom görülmezken, 6 olguda (%33,3) kanama semptomları ve ağrı mevcuttu. AML boyutunun >40 mm olması ve spontan rüptür riski nedeni ile 12 olguya (%66,6) profilaktik, 5 olguya (%27,7) kanama ve 1 olguya (%5,7) ise ağrı nedeni ile akut-subakut SAE yapıldı. Embolizasyon sonrası AML boyutunda ortanca 43 mm (%50,58) küçülme gözlenirken, Hb değerinde ortalama 0,56 mmol/l (%4,27) azalma ve serum kreatinin değerinde ortalama 0,05 μmol/l (%7,14) artma tespit edildi. Kanamanın durmaması nedeni ile 2 olguya (%11,2) nefrektomi yapıldı.

Sonuç: Aktif tedavi için net bir konsensus olmamakla birlikte tedavi kararında semptomlar ve AML boyutu yol göstericidir. Son yıllarda mikrokateter kullanımının yaygınlaşması hem elektif hem de acil durumlarda süperselektif arteriyel embolizasyonunu önemli bir tedavi seçeneği haline getirmiştir. Çalışmamızda elde edilen bulgulara dayanarak SAE'nin AML tedavisinde etkili ve güvenilir olduğunu düşünmekteyiz.

Anahtar kelimeler: Anjiyomiyolipom, Böbrek benign tümör, Minimal invaziv tedavi, Süperselektif arteriyel embolizasyon, Mikrokateter, Endovasküler işlem

Tablo 1. Olguların demografik özellikleri, embolizasyon ve takip verileri

Hasta özellikleri	Sayı (%)
Yaş, yıl *m [min-mak]*	53,7 [32-73]
Cinsiyet	
Kadın	16 (88,8)
Erkek	2 (11,2)
Takip süresi, ay *M [min-mak]*	24 [1-96]
Semptom	
Evet	6 (33,3)
Hayır	12 (66,7)
Spontan kanama	
Evet	5 (27,7)
Hayır	13 (72,3)
Yeri	
Sağ	4 (22,2)
Sol	10 (55,6)
Bilateral	4 (22,2)
Boyut, mm *M [min-mak]*	
Pre-embolizasyon	85 [30-230]
Post-embolizasyon	42 [11-143]
Boyut azalışı, mm	43 [19-87]
Boyut azalışı, %	50,58
Hemoglobin, mmol/l *m [min-mak]*	
Pre-embolizasyon	13,11 [11,2-15,4]
Post-embolizasyon	12,55 [10,8-15,4]
Hb azalma, mmol/l	0,56
Hb azalma, %	4,27
Kreatinin, µmol/l *m [min-max]*	
Pre-embolizasyon	0,7 [0,56-1,1]
Post-embolizasyon	0,75 [0,56-1,01]
Kreatinin artma, µmol/l	0,05
Kreatinin artma, %	7,14
Endikasyon	
Profilaktik	12 (66,6)
Kanama	5 (27,7)
Ağrı	1 (5,7)
Embolizasyon tarafı	
Sağ	5 (27,7)
Sol	10 (55,5)
Bilateral	3 (16,8)
Embolizasyon sonrası cerrahi	
Evet	2 (11,2)
Hayır	16 (88,8)

m:mean, M:median

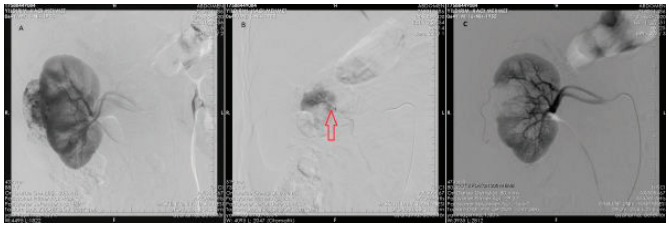

Resim 1. Süperselektif arteriyel embolizasyon basamakları A: Selektif renal arteriyografi, B: Süperselektif arteriyografi ve mikrokateter ucu (ok), C: Embolizasyon sonrası süperselektif arteriyografi

Minimal İnvaziv Cerrahide Komplikasyonlar

SS-036

RETROPERİTONEAL YABANCI CİSMİN PERKÜTAN GİRİŞİM İLE ÇIKARTILMASI

Ceyhun Özdemiroğlu, Kader Ada Doğan, Yılören Tanıdır

Marmara Üniversitesi Üroloji Bilim Dalı

Yabancı cisimlerin vücuda giriş yolları değişiklik göstermekle birlikte sıklıkla iyatrojenik ya da perkütan yolla olduğu saptanmıştır. Bu durum cismin lokalizasyonuna göre farklı semptomlara yol açan nadir ve zorlu bir durumdur. Bu vakada, sizlere sol hidronefroz nedeniyle nefrostomi takılması sırasında kılavuz telinin koparak retroperitonda kalması sonucu, işlemden bir hafta sonra acil servise enfektif tablo ile başvuran hastayı sunmayı amaçlıyoruz. Metastatik mesane kanseri nedeniyle takip edilen 74 yaşındaki erkek hastaya, yan ağrısı ve kreatinin artışı olması nedeniyle çekilen tüm tomografide bilateral böbreklerde grade 3 hidronefroz saptandı ve nefrostomi takılmasına karar verildi nefrostomi takıldıktan bir ay sonra sol nefrostomi kateterinin yerinden çıkması nedeniyle girişimsel radyoloji tarafından, nefrostomi revize edildi. İşlemden bir hafta sonra acil servise ateş, bulantı ve kusma şikayetleri ile başvuran hastanın fizik muayenesi; 38.5 derece ateş olması dışında normaldi. Laboratuvar tetkiklerinde akut faz reaktanlarında artış saptandı. Direkt üriner sistem grafisinde L2-3 hizasında yerleşen opak yabancı cisim izlendi. Çekilen tomografi ile cismin lokalizasyonu konfirme edildi (Resim 1). Yabancı cismin nefrostomi revizyonu sırasında içerde kalmış olduğu düşünülen kılavuz telinin parçası olduğu ve hastanın mevcut kliniğinin bu yabancı cisim ile ilişkili olduğu düşünüldü. Bunun üzerine hasta bilgilendirip, cerrahi bir girişim yapılması planlandı. Genel anestezi altında Galdakao modifiye supin Valdivia sol perkütan cerrahi pozisyonu ve Bart's flank free pozisyonu verildi. Sol nefrostomisinden kontrast madde verilerek floroskopi altında antegrad piyelografi çekildi. Alt kalikste yabancı cisim (kılavuz telinin kopmuş parçası) gözlendi(Resim 2, Şekil a). Ardından USG ve floroskopik kontrolünde, sol böbrek alt kaliksi hedeflenerek giriş yapıldı. Kılavuz tel yardımı ile Amplatz sheath içerisinden, dış sheathi 7,5 Fr olan mini nefroskop ilerletildi. Sol böbrek alt kaliskte yabancı cisim gözlendi ve forseps yardımıyla vücut dışına alındı (Resim 2, Şekil b). İşlem yaklaşık 60 dakikada tamamlandı. Postoperatif 1.gün kontrolünde yapılan grafide yabancı cisim saptanmadı. Uygun antibiyotik tedavisi sonrası şifa ile taburcu edildi.Yabancı cisimler, vücut içerisinde yerleşim yeri en sık karın içi boşlukta olmak üzere trakeobronşial alanda, plevral boşlukta, pararenal alanda, vajende, mesanede tespit edilebilmekte ve bulundukları bölgede lokal iritasyona ya da enfektif bir tabloya neden olabilmektedirler. Sunduğumuz olguda yabancı cismin radyo-opak olmasından dolayı biz intraoperatif dönemde cismin lokalizasyonun net bir şekilde belirlenmesi için floroskopik görüntüleme sistemini kullandık. Cerrahi yöntem konusunda ise literatürde birkaç farklı yaklaşım vardır. Laparoskopik, endoskopik ve açık cerrahi tercih edilen yöntemlerdir. Biz hastanın genel durumu ve komorbiditeleri göz önüne alındığında, perkütan akses ile giriş yapılarak işlem yapılmasının daha minimal bir invazif girişim olduğunu düşündük. Ayrıca yabancı cismin bulunduğu lokalizayon da bu işlem için uygun idi. Endoskopik girişimlerde bu tür komplikasyonlar ile karşılaşılması hiç de uzak ihtimal değildir. Bu komplikasyonları önlemek için optimal ve uygun malzeme seçimi gerekmektedir. Komplikasyonun yönetimi için gerek görülmesi halinde, hastanın tecrübeli ve bir üst basamak sağlık kuruluşuna sevki gerçekleştirilmelidir.

Anahtar kelimeler: Perkütan girişim, nefrostomi, yabancı cisim

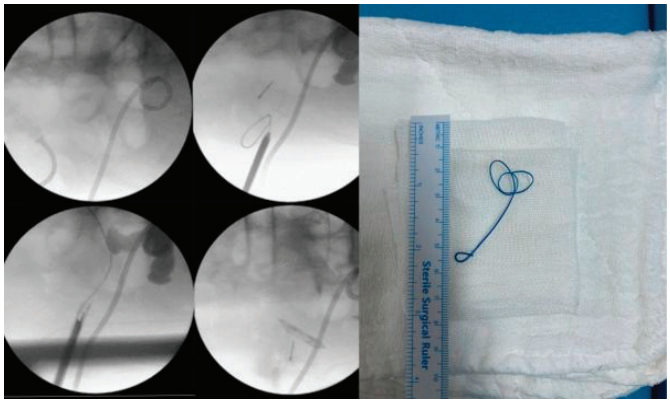

Resim 2

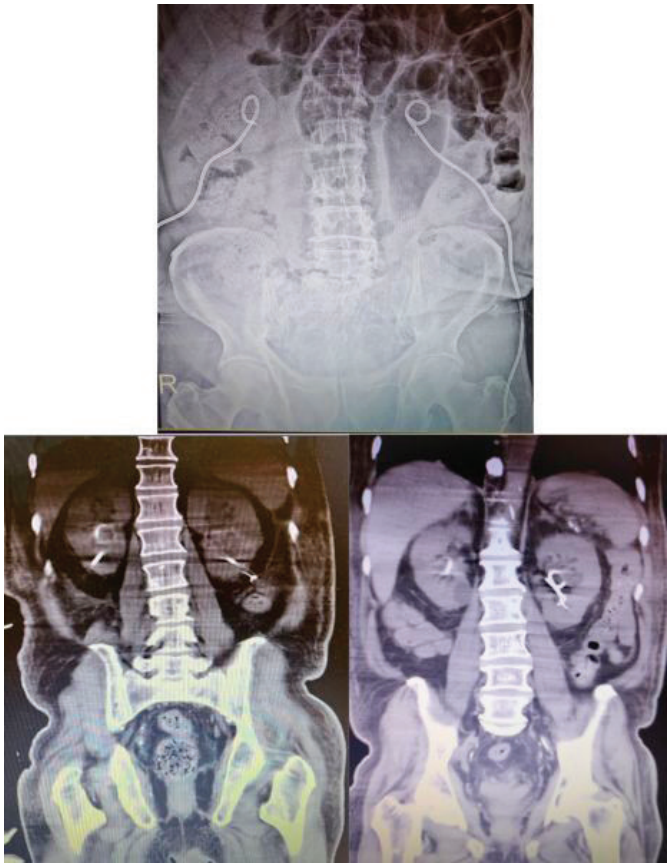

Resim 1

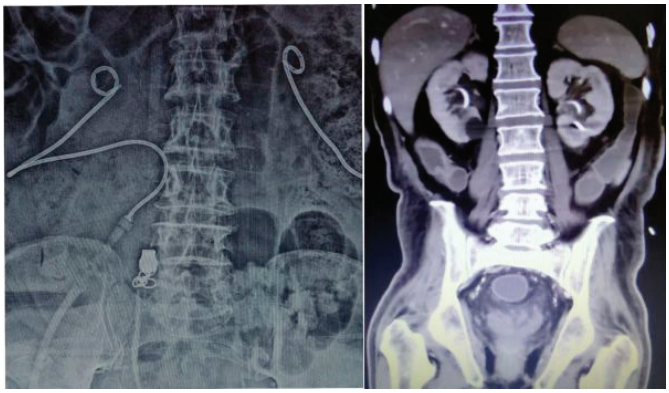

Resim 3

Görüntüleme Sistemlerinde Gelişmeler

SS-037

TRANSREKTAL ULTRASONOGRAFİ EŞLİĞİNDE PROSTAT BİYOPSİSİ ÖNCESİ MR İLE ISUPSINIFLAMASI ARASINDAKİ İLİŞKİ

Samet Erkartal, Mehmet Altan, Ahmet Emin Doğan, Fatih Sandıkçı, Ahmet Nihat Karakoyunlu

Etlik Şehir Hastanesi

Amaç: Prostat spesifik antijen (PSA) yüksekliği olan hastalarda transrektal ultrasonografi eşliğinde prostat biyopsisi (TRUS-Bx) altın standart yaklaşım olarak kabul edilmektedir. Son yıllarda, PSA yüksekliği olan hastalara, multiparametrik manyetik rezonans görüntüleme (MP-MRG) klinik pratik uygulamaya girmiş olup kılavuzlar biyopsi öncesi MP-MRG rutin olarak önermektedir.

Bu çalışmada PSA yüksekliği nedeniyle prostat kanseri şüphesi olan hastalarda biyopsi öncesi MP-MRG ile elde edilen PIRADS skoru ile ISUP patoloji sonuçları arasındaki ilişkiyi ortaya koymayı amaçladık.

Gereç ve Yöntemler: Ocak 2023 - Aralık 2023 tarihleri arasında, PSA değeri 4-10 ng/ml olan ve TRUS-Bx yapılan 200 hasta incelendi. Tüm hastalara biyopsi öncesi MP-MRG yapıldı. Hastalar biyopsi patolojilerine göre benign ve malign olmak üzere iki gruba ayrıldı. Malign gelen patolojileri de International Society of Urological Pathology (ISUP) sınıflamasına göre 5 ayrı gruba ayrıldı. Hastaların TRUS-Bx öncesi demografik verileri ve PIRADS skorları kaydedildi.

Bulgular: Hastaların demografik verileri, PSA değerleri ve histopatolojik sonuçları tablo 1'de özetlendi. Malign patoloji grubunun yaş ortalaması 63 ±5.6 iken benign patoloji grubunun yaş ortalaması 62 ±4.4 idi ve istatistiksel olarak anlamlı fark yoktu. ($p<0.28$). Malign patolojiler grubunda ISUP-1 grubunda PIRADS-1,2 en yüksek oranda (%60,5) sahip iken ISUP5 grubunda PIRADS-5 en yüksek orana (%72) sahip olduğu görülmüştür. ISUP sınıflaması ile PIRADS 1-2, PIRADS 4, PIRADS 5 sınıflaması arasında istatistiksel anlamda fark olduğu görülmüştür. ISUP sınıflaması ile PIRADS 3 sınıflaması arasında anlamlı fark saptanmamıştır.

Sonuç: PIRADS sınıflaması ile malignite arasında anlamlı bir ilişki olduğu görülmüştür. Bununla beraber ISUP sınıflaması ile PIRADS arasında ilişki olduğu görülmüştür. Sonuç olarak PSA yüksekliği olan hastalara biyopsi öncesi MP-MRG yapılması ile elde ettiğimiz PIRADS sınıflaması ile ISUP sınıflamasını öngörmede alternatif yöntem olabileceği görülmüştür.

Anahtar kelimeler: Prostat Biyopsi, ISUP, PSA, Prostat Kanseri

Tablo 1. Prostat CA çıkab hastalarda ISUP PIRADS korelasyonu

	ISUP 1	ISUP2	ISUP3	ISUP4	ISUP5
PIRADS 1-2 (25)	15	8	2	-	-
PIRADS 3 (12)	7	1	2	1	1
PIRADS 4 (8)	1	2	2	2	1
PIRADS 5 (3)				1	2

Görüntüleme Sistemlerinde Gelişmeler

SS-038

MULTİPARAMETRİK MRG/TRUS FÜZYON PROSTAT BİYOPSİ SIRASINDA MÜZİK DİNLETİLMESİNİN AĞRI VE ANKSİYETEYE ETKİSİ

Çağrı Coşkun[1], Ender Cem Bulut[2], Serhat Çetin[2], Bora Küpeli[2]

[1]Ağrı Eğitim Ve Araştırma Hastanesi, Üroloji Kliniği
[2]Gazi Üniversitesi Tıp Fakültesi, Üroloji Anabilim Dalı

Amaç: Multiparametrik prostat manyetik rezonans görüntüleme (MpMRI) hedefli transrektal füzyon prostat biyopsisi, sistematik biyopsilere göre tanı duyarlılığını arttırmaktadır. Lokal anestezi ile yapılan füzyon prostat biyopsilerinde ağrı hasta konforunu kötü etkilemekte, komplikasyon oranlarını arttırmakta ve hastaların gereklilik halinde tekrar biyopsilerden kaçınmasına yol açmaktadır. Bu çalışmada, füzyon prostat biyopsisi esnasında hastaların müzik dinlemesinin, hissettikleri ağrı ve anksiyete üzerine etkisinin incelenmesi amaçlanmıştır.

Materyal-Metod: Çalışmamıza MpMRI'da PI-RADS ≥3 şüpheli lezyonu olan ve MRI-hedefli transrektal prostat biyopsi planı olan 149 hasta dahil edildi. Çalışma randomize prospektif olarak tasarlandı. Tüm hastalara biyopsi öncesinde intrarektal lokal anestezik instilasyonu yapıldı. Hedefe yönelik biyopsi işleminin ardından bütün hastalara 12-kor sistematik biyopsi uygulandı. Bu hastalardan 78 tanesine biyopsi işlemi sırasında, tüm hastalar için aynı sırayla oluşturulan oynatma listesindeki klasik müzik eserleri dinletildi. 71 hastaya ise gürültü önleyici kulaklık takıldı ancak müzik dinletilmedi. Tüm hastaların işlem öncesinde ve sonrasında sistolik ve diastolik kan basıncı, kalp hızı ve solunum sayısı belirlendi. İşlem sonlandıktan en az 10 dakika sonra hastalardan vizüel analog skala (VAS) skoru, durumluk anksiyete ölçeği (STAI-I) ve sürekli anksiyete ölçeği (STAI-II) anketleri doldurmaları istenerek hastaların ağrı ve anksiyete düzeyleri ölçüldü.

Bulgular: Hastaların demografik, klinik, laboratuvar ve görüntüleme parametreleri tablo 1 ve tablo 2'de belirtilmiştir. Müzik grubunda medyan VAS skoru 3,60 (3,00 – 4,35) olarak saptanmış olup, kontrol grubunda 5,40 (4,40 – 6,90) olarak bulundu. Her iki grup arasında istatiksel olarak anlamlı fark mevcuttu (p<0,001). Müzik grubunda medyan STAI-I skoru 38,00 (34,00 – 43,75) olarak saptanırken, kontrol grubunda 44,00 (38,50 – 47,50) olarak belirlendi. STAI-I skorları arasında her iki grup arasında istatistiksel anlamlı fark mevcuttu. STAI-II skorları açısından her iki grup arasında istatistiksel anlamlı fark saptanmadı (Tablo 2).

Sonuç: MpMRI-hedefli prostat biyopsisinde müzik dinletilmesi hastaların deneyimledikleri ağrı ve anksiyete düzeylerini azaltmaktadır. Hasta konforunu azaltan, komplikasyonlara yol açan ve tekrar biyopsilerden kaçınmaya neden olan ağrının azaltılması için füzyon biyopsi sırasında müzik dinletilmesi faydalı olarak görünmektedir. Ancak daha yüksek hasta sayıları ile yapılacak çalışmalar daha güçlü çıkarımlar elde edilmesini sağlayabilir.

Anahtar kelimeler: multiparametrik prostat mr, transrektal ultrason, füzyon prostat biyopsisi, prostat kanseri

Tablo 1. Demografik özellikler ve hasta özellikleri

	Toplam (n=149)	Müzik Grubu (n=78)	Kontrol Grubu (n=71)	p değeri
Yaş (yıl) (medyan, Q1,Q3)	63,00 (60,00 – 68,00)	64,50 (60,00 – 68,00)	63,00 (58,50 – 68,00)	0,300
Serum PSA düzeyi (ng/ml) (medyan, Q1,Q3)	6,60 (4,80 – 9,30)	6,45 (5,025 – 8,85)	6,70 (4,60 – 9,90)	0,846
Lezyon Sayısı (n, %)				0,630
1 lezyon	72 (%48,3)	37 (%47,4)	35 (%49,3)	
2 lezyon	63 (%42,3)	32 (%41,0)	31 (%43,7)	
3 lezyon	10 (%6,7)	6 (%7,7)	4 (%5,6)	
4 lezyon	4 (%2,7)	3 (%3,8)	1 (%1,4)	
PI-RADS Skoru				0,884
PI-RADS 1	56 (%37,6)	30 (%38,5)	26 (%36,6)	
PI-RADS 2	62 (%41,6)	33 (%42,3)	29 (%40,8)	
PI-RADS 3	31 (%20,8)	15 (%19,2)	16 (%%22,5)	
Prostat Volümü (cc) (medyan, Q1,Q3)	55,0 (42,0 – 74,0)	56,5 (42,0 – 75,0)	54,0 (43,0 – 70,0)	0,771
Lezyon Çapı (mm) (medyan, Q1,Q3)	22,0 (12,0 – 29,0)	24,0 (14,0 – 31,0)	21,0 (12,0 – 27,0)	0,123
Lezyon Lokalizasyonu (n, %)				0,735
İzole PZ	63 (%42,3)	34 (%43,6)	29 (%40,8)	
Anterior	86 (%57,7)	44 (%56,4)	42 (%59,2)	
İşlem Süresi (dk) (medyan, Q1,Q3)	20,0 (16,0 – 24,0)	22,0 (20,0 – 25,0)	20,0 (16,0 – 24,0)	<0,001

Tablo 2. Müzikli ve müziksiz gruplarda ağrı, anksiyete ve vital bulguların karşılaştırılması

	Toplam (n=149)	Müzik Grubu (n=78)	Kontrol Grubu (n=71)	p değeri
İşlem öncesi sKB (mmHg) (medyan, Q1,Q3)	125,0 (110,0 – 130,0)	124,0 (110,0 – 130,0)	125,0 (110,0 – 130,0)	0,817
İşlem öncesi dKB (mmHg) (medyan, Q1,Q3)	75,0 (70,0 – 80,0)	70,0 (70,0 – 80,0)	75,0 (70,0 – 80,0)	0,584
İşlem öncesi kalp hızı (/dk) (medyan, Q1,Q3)	76,0 (72,0 – 84,0)	76,0 (73,25 – 84,0)	76,0 (71,0 – 84,0)	0,620
İşlem öncesi solunum sayısı (/dk) (medyan, Q1,Q3)	21,0 (20,0 – 22,0)	22,0 (20,0 – 22,0)	20,0 (20,0 – 22,0)	0,030
İşlem sonrası sKB (mmHg) (medyan, Q1,Q3)	130,0 (110,0 – 140,0)	122,5 (110,0 – 130,0)	130,0 (120,0 – 140,0	0,006
İşlem sonrası dKB (mmHg) (medyan, Q1,Q3)	75,0 (70,0 – 80,0)	72,5 (70,0 – 80,0)	75,0 (70,0 – 86,5)	0,138
İşlem sonrası nabız (/dk) (medyan, Q1,Q3)	80,0 (72,0 – 76,0)	80,0 (70,5 – 84,0)	80,0 (72,0 – 88,0)	0,280
İşlem sonrası solunum sayısı (/dk) (medyan, Q1,Q3)	22,0 (21,0 – 22,0)	22,0 (21,0 – 22,0)	22,0 (21,0 – 23,0)	0,648
VAS Skoru (medyan, Q1,Q3)	4,40 (3,40 – 5,70)	3,60 (3,00 – 4,35)	5,40 (4,40 – 6,90)	<0,001
STAI-I Skoru (medyan, Q1,Q3)	41,00 (36,00 – 46,00)	38,00 (34,00 – 43,75)	44,00 (38,50 – 47,50)	<0,001
STAI-II Skoru (medyan, Q1,Q3)	45,00 (38,00 – 50,00)	46,00 (38,00 – 51,00)	44,00 (38,50 – 47,00)	0,071

Görüntüleme Sistemlerinde Gelişmeler

SS-039

PROSTAT MR-FÜZYON BİYOPSİ: ANTERİOR LEZYONLARDAKİ PROSTAT KANSERİ TESPİTİNDEKİ ROLÜ

Mehmet Necmettin Mercimek[1], Murat Gülşen[2], Onur Kalaycı[2], Utku Gürel Özcan[2], Özer Öztemel[2], Ender Özden[2]

[1]Atasam Hastanesi Üroloji Kliniği, Samsun
[2]Ondokuz Mayıs Üniversitesi Tıp Fakültesi Üroloji Anabilim Dalı, Samsun

Amaç: Prostat anterioruna lokalize hastalığı standart ultrason eşliğinde yapılan prostat biyopsisi ile tespit edilmesi zordur. Klinik prostat kanseri şüphesi olan hastalar için biyopsi öncesi MRG'nin tanıya dahil edilmesi, klinik olarak anlamlı prostat kanseri teşhisini arttırdığı, biyopsiden kaynaklanan olumsuz etkileri azalttığını ve bazı bireylerde gereksiz biyopsileri potansiyel olarak önleyebileceğini literatürde bildirilmiştir.

Bu çalışmada biyopsi öncesi multiparametrik prostat MR (MpMR)'da prostat anteriorunda yerleşik lezyonları olan hastalardaki tümör tespit oranlarının değerlendirilmesi amaçlanmıştır.

Materyal ve Metod: Mayıs 2021 ile Aralık 2023 tarihlerinde MpMR ve prostat füzyon biyopsisi yapılan verileri prospektif olarak kaydedilen 115 hasta retroprospektif olarak değerlendirildi. MpMR da T2 aksiyel kesitlerde santralinden transvers olarak çizilen farazi hat temel alınıp, bu çizginin ön kısmında yer alan lezyonlar anterior lezyon, arka kısmında yer alan lezyonlar ise posterior lezyon olarak kabul edildi. Prostatın radyolojik değerlendirilmesi 1.5 veya 3 Tesla MR ile sağlandı. Tüm biyopsiler Uronav Füzyon biyopsi cihazı ile yapıldı. MR incelemede tespit edilen prostat lezyonlarından 2 adet biyopsi alınmış ve buna ek olarak 12 odak standart prostat biyopsisi de yapıldı.

23 hastada prostat anteriora lokalize lezyon tespit edilmiş ve bu hastalar son analize dahil edildi.

Bulgular: Hastaların demografik ve klinik verileri Tablo 1 de özetlenmiştir. Ortalama yaşı 67.26 ve ortalama total PSA değeri 15.10 ng/dL olan 23 hastanın %78.3 (n=18)'ünde prostat kanseri tespit edilirken, Klinik önemli prostat kanseri tespit oranı ise %43.5 (n=10) olarak bulundu.

Sonuçlar: Multiparametrik prostat MR ve prostat füzyon biyopsi prostat anterioruna lokalize prostat kanserini yüksek oranda tespit edebilmektedir.

Anahtar kelimeler: Prostat, prostat kanseri, biyopsi, MRI

Tablo 1. Demografik özellikler ve klinik bulgular

Yaş, yıl	67.3 ± 8.8
Total PSA, ng/dL	15.1 ± 28.4
Prostat hacmi, ml	54.7 ± 33.8
DRE, n (%)	
Bening	19 (82.6)
Nodüler	4 (17.4)
Indeks Lezyon, n (%)	
PIRADS 3	2 (8.7)
PIRADS 4	9 (39.1)
PIRADS 5	12 (52.2)
Final Patoloji, n (%)	
Benign	5 (21.7)
Malign	18 (78.3)
Klinik önemli kanser, n (%)	
Hayır	13 (56.5)
Evet	10 (43.5)
Tümör tespiti, n (%)	
Yok	5 (21.7)
lezyon	5 (21.7)
lezyon + standart	12 (52.2)
standart	1 (4.3)

Laparoskopik ve Robotik Cerrahi

SS-040

ADRENAL BEZİN ANJİYOMİYOLİPOMU: KLİNİK DENEYİM VE LİTERATÜR TARAMASI

Elif Güneş[2], Ergin Kalkan[1], Onur Serin[1], Mehmet Doğan[1], İlyas Yılmaz[1], Sedat Öner[1]

[1]Sağlık Bilimleri Üniversitesi Bursa Şehir Hastanesi Üroloji
[2]Sağlık Bilimleri Üniversitesi Bursa Şehir Hastanesi Endokrinoloji

Giriş: Anjiyomiyolipom, kan damarları, düz kas hücreleri ve yağ dokusundan oluşan iyi huylu bir mezenkimal tümördür. Ekstrarenal anjiyomiyolipom nadirdir ve literatürde daha önce sadece 20 adrenal anjiyomiyolipom vakası bildirilmiştir, genellikle asemptomatiktir ve sıklıkla tesadüfen bulunur; en belirgin özellikleri büyük boyutları ve büyüme potansiyelleridir, nadiren malign karakter gösterebilmektedir. Heterojen kitlelerdir ve atipik adenom ve kanser ayrımı sadece görüntüleme yöntemleriyle zor olabilir. Aslında adrenal anjiyomiyolipom patologlar için dahi bilinen tanısal bir zorluktur ve adipositlerin ve anormal kan damarlarının dikkatli bir şekilde araştırılması tanının doğrulanmasına yardımcı olabilir. Büyük anjiyomiyolipomlar kendiliğinden yırtılma eğilimindedir ve lokal nüks ve artmış spontan kanama riski vardır. Takip ya da cerrahi seçenek konusunda net bir uzlaşı yoktur. Literatürü gözden geçirdik ve literatürede tesbit edilen adrenal anjiyomiyolipom vaka örnekleriyle bu nadir tümörün klinik, radyolojik ve patolojik özelliklerini tartışmayı amaçladık.

Olgu raporu: Adrenal kitlede büyüme ile başvuran 63 yaşında bir erkek hastadaki deneyimimizi sunuyoruz. Abdominal bilgisayarlı tomografide 50x38 mm heterojen iç yapısında milimetrik kalsifik odaklar ve yağ dansitesinin izlendiğ sağ adrenal kitle görüldü. Kitle 12 aylık bir takip sürecinde 1cm'den daha fazla boyut artışı göstermişti. Endokrinolojik değerlendirmede lezyon hormon inaktifti ve laparoskopik adrenalektomi yapıldı. Histopatolojik incelemede yaygın, lipomatöz, hiyalinize oluşumlar, dilate duvarlı ince vasküler alanlar izlenerek anjiomyolipom tanısı konuldu. Histomorfolojik olarak malign bir risk faktörü gözlenmemiştir. Lezyonun geniş çapı dışında agresif klinik seyir yoktu. Ameliyat sonrası herhangi bir komplikasyon gelişmemiştir ve hastanın 12 aylık post operatif takip sürecinde lokal rekürrens olmamıştır

Sonuç: Anjiomyolipomlar tümör büyükse (>4 cm) yada büyüme potansiyeli gösteriyorsa ve homojen değilse veya dağınık kalsifikasyonları varsa, genellikle malign tümör olarak yanlış teşhis edilebilir. Adrenal anjiyomiyolipom nadir görülmesine rağmen, hızlı büyüyen ve heterojen adrenal kitlelerin ayırıcı tanılarından biri olarak düşünülmelidir.

Anahtar kelimeler: Angiomyolipom, Adrenal tümör, Heterojen kitle, Vasküler alanlar, milimetrik kalsifik odaklar

BT görüntüsü

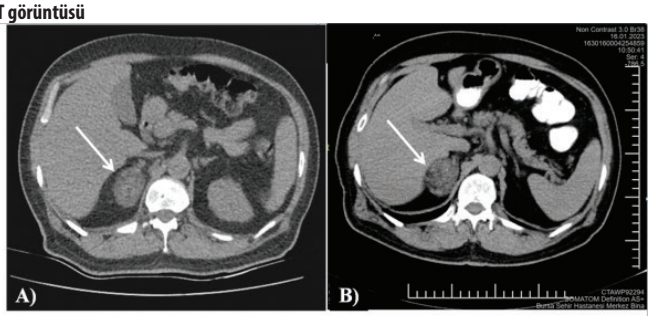

Şekil 1. Bilgisayarlı tomografide adrenal kitleye ait sağ böbrekten ayrı, iyi tanımlanmış, homojen olmayan 2022 (A) ve 2023 (B) görüntüler.

Geleceği Şekillendiren Teknolojiler

SS-041

ETİLEN GLİKOL VE HİDROKSİPROLİN İLE İNDÜKLENMİŞ BÖBREK TAŞI MODELİNDE BAİCALEİNİN KORUYUCU VE TEDAVİ EDİCİ ETKİSİ

Emre Yoldaş[1,3], Cihan Tanrıkut[2], Mehmet Cengiz Üstüner[2], Mete Özkıdık[1], Barbaros Başeskioğu[4], Aydın Yenilmez[1]

[1]Eskişehir Osmangazi Üniversitesi Üroloji Abd
[2]Eskişehir Osmangazi Üniversitesi Tıbbi Biyoloji Abd
[3]İzmir Kemalpaşa Devlet Hastanesi Üroloji Kliniği
[4]Özel Klinik

Amaç: Anti inflamatuar ve anti oksidan etkileri bilinen baicalein maddesinin üriner sistem taşlarının oluşumunu, taşa bağlı renal hasarı önleme ve taşları tedavi etme etkinliğinin ratlarda deneysel olarak incelenmesi amaçlanmıştır.

Materyal-Metod: 63 adet Wistar albino cinsi rat, beslenmelerine göre her grupta 7 rat olacak şekilde 9 gruba ayrıldı (Tablo 1). Taş oluşumunu indüklemek amacıyla etilen glikol ve hidroksiprolin kullanıldı. Koruyucu ve tedavi edici olarak gruplara baicalein verildi.Ratlar 28 gün boyunca beslenip ardından sakrifiye edildiler. Sol böbrek dokusu ve kanda taş ve renal hasar belirteci olarak IL-18, KIM-1, NAG, NGAL, osteopontin (OPN) düzeyleri ölçüldü. Sağ böbrek ise ışık mikroskopu ve elektron mikroskopu altında histolojik olarak incelendi. Verilerin analizi IBM SPSS 21 Paket programı kullanılarak gerçekleştirildi.

Bulgular: Böbrek dokusunda biyobelirteç seviyelerinde gruplar arasında anlamlı farklılık saptandı ($p < 0.001$) (Tablo 2).

Serum örneklerinde ölçülen biyobelirteçler için gruplar arasında anlamlı farklılıklar saptandı ($p < 0.001$) (Tablo 3).

Elektron mikroskopide, kontrol grubunda kalsiyum kristalleri içermeyen normal ve sağlıklı böbrek dokuları görüldü. EG grubunda heterokromatik çekirdekler, periferal kromatin yoğunlaşması, çekirdeklerin dış zarında şişme, vezikül yapılarında ve lizozomlarda artış gibi hücresel hasar bulguları gözlendi. Nükleus ve mitokondri çevresinde geniş boşluklar tespit edildi. Mitokondriyal krista kayıpları ve potansiyel kum benzeri yapılar görüldü. HP grubunda da anormal mitokondriyal yapılar, glomerüler kapillerlerin bazal membranlarında ve endotelyal hücre duvarlarında ciddi kalınlaşma, nükleer kromatin yoğunlaşması, podosit yapılarında düzensizlik, lizozom ve vakuol artışı gibi hücresel hasar bulguları saptandı. Potansiyel böbrek taşı benzeri oluşumlar da görüldü. Mitokondri, bazal membran ve çekirdeklerle ilgili anormallikler ve hücresel hasar bulguları BE, EB, BH ve HB gruplarında gözlenmedi.

Sonuçlar ve Tartışma: Antienflamatuar, antioksidan etkili baicalein maddesi ile yaptığımız bu çalışma baicleinin ratlarda etilen glikol ve hidroksiprolin ile indüklenen üriner sistem taş hastalığında koruyucu ve tedavi edici etkinliği ortaya koymuş ve taşa bağlı renal hasarı azalttığını göstermiştir. Bu veriler ileride yapılacak deneysel ve klinik çalışmalara ışık tutacaktır. Baicalein in üriner sistem taşlarının tedavisinde medikal tedavi amaçlı kullanılabilmesi için insanlarda yapılacak klinik çalışmalara ihtiyaç vardır.

Anahtar kelimeler: üriner sistem taşı baicalein medikal tedavi biyobelirteç

Kaynaklar

1. Sahu BD, Kumar JM, Sistla R. Baicalein, a bioflavonoid, prevents cisplatin-induced acute kidney injury by up-regulating antioxidant defenses and down-regulating the MAPKs and NF-κB pathways. PloS one. 2015;10(7):e0134139.
2. Dai C, Tang S, Wang Y, Velkov T, Xiao X. Baicalein acts as a nephroprotectant that ameliorates colistin-induced nephrotoxicity by activating the antioxidant defence mechanism of the kidneys and down-regulating the inflammatory response. Journal of Antimicrobial Chemotherapy. 2017;72(9):2562-9.
3. Lee EK, Kim JM, Choi J, Jung KJ, Kim DH, Chung SW, et al. Modulation of NF-κB and FOXOs by baicalein attenuates the radiation-induced inflammatory process in mouse kidney. Free radical research. 2011;45(5):507-17.
4. Khoei A, Hadjzadeh Z, Parizady M. Ethanolic extract of nigella sativa L seeds on ethylene glycol-induced kidney calculi in rats. Urology journal. 2009;4(2):86-90.
5. Oh D-J. A long journey for acute kidney injury biomarkers. Renal failure. 2020;42(1):154-65.
6. Wu K, Li H, Tian J, Lei W. Protective effect of baicalein on renal ischemia/reperfusion injury in the rat. Renal failure. 2015;37(2):285-91.
7. Wang W, Zhou P-h, Xu C-g, Zhou X-j, Hu W, Zhang J. Baicalein attenuates renal fibrosis by inhibiting inflammation via down-regulating NF-κB and MAPK signal pathways. Journal of molecular histology. 2015;46(3):283-90.

Tablo 1. Gruplar

K	Kontrol grubu
B	Baicalein verilen grup
EG	Etilen glikol verilen grup
BE	Önce baicalein sonra etilen glikol verilen grup (Koruyucu etkinin araştırıldığı grup)
EB	Önce etilen glikol verilip sonra baicalein verilen grup (Tedavi edici etkinin araştırıldığı grup)
D	DMSO kontrol grubu
HP	Hidroksiprolin grubu
BH	Önce baicalein sonra hidroksiprolin verilen grup (Koruyucu etkinin araştırıldığı grup)
HB	Önce hidroksiprolin verilip sonra baicalein verilen grup (Tedavi edici etkinin araştırıldığı grup)

Tablo 2. Böbrek dokusunda anlamlı farklılık saptanan biyobelirteç düzeylerinin karşılaştırılması

IL-18	EB < EG ($p = 0.019$)
	HB,BH < HP ($p < 0.001$)
	HB < BH ($p < 0.001$)
KIM-1	BE < EG ($p < 0.001$)
	HB, BH < HP ($p < 0.05$)
	HB < BH ($p < 0.001$)
NAG	HB, BH < HP ($p < 0.001$)
	HB < BH ($p = 0.001$)
NGAL	BE, EB < EG ($p < 0.05$)
	HB, BH < HP ($p < 0.001$)
	HB < BH ($p < 0.001$)

Tablo 3. Serumda anlamlı farklılık saptanan biyobelirteç düzeylerinin karşılaştırılması

IL-18	EB < EG ($p < 0.001$)
	HB,BH < HP ($p < 0.001$)
	EB < BE ($p = 0.001$)
KIM-1	EB < EG ($p=0.013$)
	HB < HP ($p=0.033$)
OPN	EB < EG ($p < 0.001$)

Perkutan Nefrolitotomi

SS-042

SUPİN PERKÜTAN NEFROLİTOTOMİ'DE STANDART PROSEDÜR İLE TOTAL TUBELESS PROSEDÜRÜN KARŞILAŞTIRILMASI

Çağdaş Bildirici[1], Taha Çetin[2], Mehmet Yiğit Yalçın[3], Mert Hamza Özbilen[4], Erkin Karaca[5], Mahmut Can Karabacak[6], Tufan Süelözgen[6], Gökhan Koç[2]

[1]Bitlis Devlet Hastanesi
[2]İzmir Ekonomi Üniversitesi Medical Point Hastanesi
[3]Sakarya Sadıka Sabancı Devlet Hastanesi
[4]Adana Şehir Eğitim Ve Araştırma Hastanesi
[5]İzmir Bayraklı Şehir Hastanesi
[6]Sbü İzmir Tepecik Eğitim Ve Araştırma Hastanesi

Amaç: Supin Perkütan Nefrolitotomi (PNL) yapılan hastalarda standart prosedüre karşı total tubeless (TT) prosedürün etkinlik, güvenlik ve avantajlarını karşılaştırmak.

Materyal- Metod: Kliniğimizde Nisan 2019 ile Haziran 2022 tarihleri arasında supin PNL yapılan hastalar tarandı. Dahil etme ve hariç tutma kriterlerine göre toplam 87 hasta çalışmaya dahil edildi. TT prosedür uygulanan 43 hasta grup 1, nefrostomi tüpü takılarak standart prosedür uygulanan 44 hasta ise grup 2 olarak adlandırıldı. İki teknik demografik veriler ve sonuç parametreleri ile değerlendirildi. Ardından bu verilerle TT prosedür uygulanmasını öngören parametreler için tek değişkenli regresyon analizleri yapıldı.

Bulgular: Grupların demografik verileri ve taşların tüm özellikleri iki grup arasında benzerdi. Sonuçlara bakıldığında iki grup arasında postoperatif 1. ayda çekilen kontrastsız bilgisayarlı tomografi (BT) ile ortaya konan taşsızlık oranları grup 1'de %90.7 ve grup 2'de %88.6 ile benzerdi. Gruplar arasında genel ve Clavien Dindo ile sınıflandırılmış komplikasyon oranları ile ikincil bakı ihtiyaçları benzerdi. Operasyon ve skopi süreleri grup 1'de daha azdı fakat bu fark istatistiksel anlamlı değildi. Hastaların postoperatif hemoglobin düşüşü, kreatinin değerleri ve değişimi gruplar arasında benzerlik gösterdi. Grup 1'de hastaların ağrı düzeyi ölçümü için postoperatif belirttiği ortalama Visual Analog Scala (VAS) puanları ve >5 puanlık VAS bildirme yüzdeleri istatistiksel anlamlı şekilde daha azdı. TT uygulanmasını öngören faktörler için yapılan tek değişkenli analizde hiçbir parametrede anlamlı sonuç bulunamadı.

Sonuç: Supin PNL'de seçilmiş hastalarda TT prosedürün uygulanması, pron PNL'de olduğu gibi başarıyı ve komplikasyon oranlarını etkilemeden postoperatif ağrıyı azaltmaktadır. Çalışmamız supin PNL'de TT ve standart prosedürlerin karşılaştırıldığı ilk çalışmadır. Sonuçların kanıt değerinin artması için yüksek volümlü prospektif randomize kontrollü çalışmalara ihtiyaç vardır.

Anahtar kelimeler: Supin perkütan nefrolitotomi, total tubeless, Visual Analog Scala

Tablo 1. Hastaların demografik verileri ve klinik bulguları

	Grup 1 (n=43)	Grup 2 (n=44)	P değeri
Yaş (ortalama±SS)	50.3±11	47.7±12	0.302
Vücut Kitle İndeksi (VKİ) (ortalama±SS)	28.6±4.1	29.3±5.1	0.479
Cinsiyet, n (%); Kadın, Erkek	12 (27.9), 31 (72.1)	11 (25), 33 (75)	0.759
Charlson Comorbidity Index (CCI), medyan (min-maks.)	1 (0-5)	1 (0-7)	0.454
Multipl taş, n (%)	22 (51.2)	22 (50)	0.914
Taş sayısı, medyan (min-maks.)	2 (1-5)	1,5 (1-5)	0.926
Taraf; Sağ, Sol	21 (48.8), 22 (51,2)	25 (56.8), 19 (43.2)	0.456
Taş lokalizasyonu, n (%); Renal pelvis, Renal pelvis+Kaliks, Böbrek+Üreter	22 (51.2), 18 (41.9), 3 (7)	23 (52.3), 16 (36.4), 5 (11.4)	0.730
En uzun taş boyutu, mm; medyan (min-maks.), ortalama±SS	27 (20-60), 29.1±9.2	26 (20-75), 29.7±11.6	0.825, 0.801
Taş hacmi, mm3; medyan (min-maks.), ortalama±SS	6036 (1680-52906), 8526±9212	5445 (1386-47237), 9052±11675	0.236, 0.816
Taş opasitesi, n(%); Opak , Non-opak	37 (86), 6 (14)	39 (88.6), 5 (11.4)	0.716
Hounsfield Unit (HU), ortalama±SS	1063±326	1066±301	0.960
Taş-cilt mesafesi, mm (ortalama±SS)	106±14.9	102.1±18.4	0.293
Preoperatif Hidronefroz, n (%)	35 (81.4)	35 (79.5)	0.828
SWL öyküsü olan, n (%)	13 (30.2)	12 (27.3)	0.760
Operasyon öyküsü olan, n (%) (URS, RIRC, PNL)	15 (34.9)	10 (22.7)	0.210
Access giriş yeri, n (%); Alt kaliks, Orta kaliks	37 (86), 6 (14)	37 (84.1), 7 (15.9)	0.798
Preoperatif hemoglobin (g/dL), ortalama±SS	14±1.6	14.5±1.6	0.194
Postoperatif 24. saat hemoglobin (g/dL), ortalama±SS	12.5±1.8	12.5±1.8	0.836
Hemoglobin düşüşü (g/dL), ortalama±SS	1.5±0.8	1.9±1.0	0.072
Preoperatif kreatinin (mg/dL), medyan (min-maks.)	0.9 (0.5-2.5)	0.9 (0.6-2.8)	0.540
Postoperatif 24. saat kreatinin (mg/dL), medyan (min-maks.)	1.0 (0.6-2.4)	0.9 (0.7-2.6)	0.086
Preoperatif GFR (ml/dk), ortalama±SS	90.8±19.7	95.2±15.2	0.246
Postperatif GFR (ml/dk), ortalama±SS	89.4±20.2	92.6±16.7	0.427
Skopi süresi, sn (ortalama±SS)	79.7±28.6	86.7±30.7	0.275
Operasyon süresi, dk (ortalama±SS)	72.3±13.9	76.3±18	0.245
Intraoperatif RİRC/URS ihtiyacı, n (%)	6 (13.9)	6 (13.6)	0.506
Taşsızlık, n (%)	39 (90.7)	39 (88.6)	0.515
Postoperatif ağrı, n (%); Hafif, Orta, Şiddetli	26 (60.5), 14 (32.6), 3 (7)	18 (40.9), 20 (45.5), 6 (13.6)	0.174
VAS puanı, medyan (min-maks.), ortalama±SS	3 (1-7), 3.7±1.6	5 (2-8), 4.9±1.8	0.003, 0.002
VAS Skoru >5, n (%)	5 (11.6)	17 (38.6)	0.004
Kan transfüzyonu, n (%)	1 (2.3)	3 (6.8)	0.616
Komplikasyon, n (%); Genel, Minor (C1-2), Major (C3-5)	5 (11.6), 3 (7), 2 (4.6)	6 (13.6), 5 (11.3), 1 (2.3)	0.778
Clavien-Dindo skoru, n (%); C1, C2, C3a	1 (2.2), 2 (4.7), 2 (4.7)	1 (2.3), 4 (9), 1 (2.3)	0.614
Yatış süresi, gün; medyan (min-maks.), ortalama±SS	1 (1-4), 1.5±1.0	1 (1-13), 1.6±1.9	0.609, 0.916
Sekonder girişim ihtiyacı, n (%)	3 (7)	2 (4.5)	0.676

Tablo 2. Supin PNL sonrasında TT olmasını öngören risk faktörlerinin tek değişkenli lojistik regresyon analizi

	RR	95% GA	P değeri
Yaş	0.981	0.945-1.018	0.299
Cinsiyet	1.161	0.447-3.014	0.759
VKİ	1.035	0.943-1.135	0.475
CCI	0.911	0.689-1.204	0.512
Multipl taş	0.955	0.412-2.213	0.914
Taş sayısı	1.122	0.766-1.644	0.554
Taş volümü	1.000	1.000-1.000	0.814
Taş lokasyonu	1.080	0.568-2.053	0.815
Taş opasitesi	1.265	0.355-4.500	0.717
HU	1.000	0.999-1.001	0.960
SWL öyküsü	0.865	0.342-2.192	0.760
Operasyon öyküsü	0.549	0.214-1.411	0.213
Preoperatif hemoglobin değeri	1.193	0.914-1.557	0.193
Preoperatif kreatinin değeri	0.997	0.293-3.394	0.997
Preoperatif GFR değeri	1.015	0.990-1.040	0.246
Preoperatif hidronefroz varlığı	0.889	0.308-2.569	0.828
Taş-cilt mesafesi	0.986	0.961-1.012	0.291
Access yeri	1.167	0.358-3.804	0.798
Skopi süresi	1.008	0.994-1.023	0.273
Operasyon süresi	1.016	0.989-1.044	0.243
Komplikasyon gelişimi	1.200	0.337-4.269	0.778
Rezidü taş	1.250	0.312-5.007	0.753

Perkutan Nefrolitotomi

SS-044

PNL OPERASYONUNDA ÜÇ ATIŞ DİLATASYON VE KLASİK SIRALI AMPLATZ DİLATASYON KARŞILAŞTIRMASI

Ömür Memik, Muhammed Enes Bulut , Onur Karslı, Ahmed Ömer Halat, Murat Üstüner

Kocaeli Şehir Hastanesi

Perkütan Nefrolitotomi (PCNL) operasyonunda etkili ve güvenilir dilatör sayısı ne olmalı?: Üç atış dilatasyonla (3SD) klasik sıralı Amplatz dilatasyonunun (SAD) karşılaştırılması

Giriş: PCNL böbrek taşı tedavisinde uzun süredir kullanılmasına rağmen etkili ve güvenilir dilatasyon sayısı ile ilgili halen çalışmalar devam etmektedir. Literatürde sıralı Amplatz dilatasyon (sequential dilation) (SAD) ile tek atım dilatasyon (one-shot dilation) (OSD) karşılaştıran çalışmalar olmakla birlikte SAD sırasında kaç adet dilatatörün kullanıldığına dair net bilgi bulunmamaktadır. Bu çalışmada, "üç atış dilatasyon" (three-shot dilation) (3SD) olarak adlandırdığımız üç dilatatörlü (12, 20 ve 30 Fr) yöntem ile on dilatatörlü konvansiyonel sıralı Amplatz dilatasyonu'nun (SAD) floroskopi süresi (FT), operasyon süresi, kanama ve taşsızlık oranları açısından karşılaştırılmasını amaçladık.

Materyal Method: Çalışmaya SAD ve 3SD yöntemleriyle PNL uygulanan hastalar dahil edildi. Her iki teknik yeterli PCNL tecrübesine sahip farklı cerrahi kliniklerden uzmanlık eğitimini almış cerrahlar tarafından uygulandı. Cerrahlardan biri hastaları 10 adet Amplatz dilatatör kullanarak SAD yöntemiyle, diğer cerrah ise 3 adet Amplatz dilatatör (12, 20 ve 30 Fr) içeren 3SD yöntemini kullanarak operasyonları gerçekleştirdi.

Bulgular: Çalışmaya 3SD grubunda 138, SAD grubunda 145 olmak üzere toplam 283 hasta dahil edildi. Hastaların yaş ortalaması 47,32±13,71 yıldı. Ameliyat öncesi özellikler açısından iki grup arasında istatistiksel olarak anlamlı fark saptanmadı (p>0,05). Total access floroskopi süresi (perkütan iğnesinin ciltten girilmesinden amplatz sheat yerleştirilmesine kadar) 3SD ve SAD grubunda sırasıyla 55.21 ± 23.42 (50) ve 81.26 ± 21.56 sn bulunurken, total operasyon floroskopi süresi (perkütan iğnesinin ciltten girilmesinden nefrostomi kateteri yerleştirilmesine kadar) 3SD ve SAD grubunda sırasıyla 72.36 ± 28.58 (66) ve 101.83 ± 39.96 (90) olarak bulundu. Total access ve total operasyon floroskopi süreleri 3SD grubunda SAD grubuna göre istatistiksel olarak anlamlı düzeyde düşük bulundu (p=0,0001). 3SD grubunda SAD grubuna göre hemoglobin miktarlarındaki düşüş istatistiksel olarak daha az iken (p=0,022), gruplar arasında kan transfüzyon gereksinimleri açısından istatistiksel anlamlı fark saptanmadı (p=0,176). Taşsızlık oranları açısından iki grup arasında istatistiksel olarak anlamlı fark saptanmadı (p=0,973). SAD grubundaki dört hastada kılavuz telin yerinden kayması nedeni ile pasaj kaybı olmasına bağlı yeniden access oluşturulması gerekirken 3SD grubunda buna rastlanılmadı. Gruplar arasında komplikasyon açısından istatistiksel anlamlı fark saptanmadı (p=0.973).

Sonuç: İntraoperatif floroskopi süreleri, cerrahi güvenlikten ödün vermeden etkili bir şekilde açıklanan 3SD yöntemi kullanılarak kısaltılabileceği gibi dilatatör sayılarının azaltılması maliyetleri de düşürebilir. Bununla birlikte klasik on dilatatörle dilatasyon yapan cerrahların dilatatör sayılarını azaltmasında ya da tek atış dilatasyona geçiş (one-shot dilatasyon) öncesi ara basamak olarak kullanılabilir.

Anahtar kelimeler: Perkütan nefrolitotomi, trakt dilatasyon, floroskopi zamanı, böbrek taşı

Kaynaklar

1. Turk C, Petřík A, Sarica K, Seitz C, Skolarikos A, Straub M, et al. EAU guidelines on interventional treatment for urolithiasis. Eur Urol 2016;69:475–82.
2. Ibrahim A, Wollin D, Preminger G, Andonian S. Technique of percutaneous nephrolithotomy. J Endourol 2018;32:S17–S27.
3. Ozok HU, Sagnak L, Senturk AB, Karakoyunlu N, Topaloglu H, Ersoy H. A comparison of metal telescopic dilators and Amplatz dilators for nephrostomy tract dilation in percutaneous nephrolithotomy. J Endourol 2012; 26:630-4.
4. Rusnak B, Castaneda-Zuniga W, Kotula F, Herrera M, Amplatz K. An improved dilator system for percutaneous nephrostomies. Radiology. 1982 Jul;144(1):174. doi: 10.1148/radiology.144.1.7089252. PMID: 7089252.
5. Alken P, Hutschenreiter G, Günther R, Marberger M. Percutaneous stone manipulation. J Urol. 1981 Apr;125(4):463-6. doi: 10.1016/s0022-5347(17)55073-9. PMID: 7218439.

Table 1. Çalışma gruplarının demografik verileri ve taş parametreleri

		Demografik veriler		
		3SD (n = 138)	SAD (n = 145)	p
Yaş (mean ± SD)		47.48 ± 13.25	47.16 ± 14.18	0.844[1]
BMI (kg/m²) (mean ± SD)		24.88 ± 2.97	24.47 ± 2.5	0.206[1]
Cinsiyet (n)				0.606[2]
	Erkek	101 (73.2%)	110 (75.9%)	
	Kadın	37 (26.8%)	35 (24.1%)	
Taraf (n)				0.848[2]
	Sağ	66 (47.83%)	71 (48.97%)	
	Sol	72 (52.17%)	74 (51.03%)	
Geçirilmiş cerrahi (n)				0.609[2]
	Yok	116 (84.06%)	127 (87.59%)	
	Açık	8 (5.8%)	8 (5.52%)	
	Endoskopik	14 (10.14%)	10 (6.9%)	
ESWL (n)		44 (31.88%)	36 (24.83%)	0.188[2]
Taş yerleşimi (n)				0.430[2]
	Tek kaliks	21 (15.22%)	19 (13.1%)	
	Pelvik	37 (26.81%)	53 (36.55%)	
	Çoklu kaliks	5 (3.62%)	7 (4.83%)	
	Pelvis ve kaliks	61 (44.2%)	52 (35.86%)	
	Staghorn	14 (10.14%)	14 (9.66%)	
Hidronefroz derecesi (n)				0.571[2]
	Yok	24 (17.39%)	22 (15.17%)	
	Hafif	71 (51.45%)	83 (57.24%)	
	Orta	34 (24.64%)	35 (24.14%)	
	İleri	9 (6.52%)	5 (3.45%)	
Taş yükü, mm² (mean ± SD) (median)		603.7 ± 543.55 (423)	578.99 ± 554.13 (423)	0.399[3]
Taş dansitesi Hounsfield unit (mean ± SD) (median)		1175.96 ± 363.94 (1171)	1216.83 ± 377.61 (1200)	0.506[3]

3SD: three shot dilatasyon, SAD: sıralı Amplatz dilatasyon, SD: standard deviasyon, BMI: body mass index, ESWL: extracorporeal shock wave lithotripsy, [1]t-test, [2]Chi-square test, [3]Mann-Whitney U test

Table 2. Çalışma gruplarının floroskopi ve operasyon süreleri

	3SD (n = 138)	SAD (n = 145)	p*
Access 1 FZ[1] (mean ± SD) (median)	9.22 ± 5.88 (8)	9.41 ± 5.07 (8)	0.275
Access 2 FZ[2] (sn) (mean ± SD) (median)	45.99 ± 22.16 (41)	71.86 ± 20.79 (69)	0.0001**
Total access FZ (sn) (mean ± SD) (median)	55.21 ± 23.42 (50)	81.26 ± 21.56 (80)	0.0001**
Post-access FZ[3] (sn) (mean ± SD) (median)	17.09 ± 15.16 (13)	20.59 ± 30 (11)	0.054
Total operasyon FZ (sn) (mean ± SD) (median)	72.36 ± 28.58 (66)	101.83 ± 39.96 (90)	0.0001**
Total access zamanı (sn) (mean ± SD) (median)	266.01 ± 50.17 (263)	443.42 ± 54.92 (440)	0.0001*
Total operasyon zamanı (dk) (mean ± SD) (median)	54.71 ± 37.63 (43)	60.1 ± 42.47 (45)	0.334[1]

FT: floroskopi zamanı, 3SD: three-shot dilatasyon, SAD: sıralı Amplatz dilatasyon, SD: standard deviasyon *Mann-Whitney U test, **istatistiksel anlamlı, [1]FZ iğnenin ciltten ilerletilmesinden kılavuz telin kalikse yerleştirilmesine kadar geçen süre, [2]FZ stile'nin kılavuz tel üzerinden ilerletilmesinden Amplatz sheat'in yerleştirilmesine kadar geçen süre, [3]FZ nefroskopun yerleştirilmesinden nefrostomi kataterinin koyulmasına kadar geçen süre

Table 3. Çalışma gruplarının operasyon sonrası parametreleri

	3SD (n = 138)	SAD (n = 145)	p
Taburculuk süresi (gün), mean ± SD (median)	3.44 ± 1.44 (3)	3.89 ± 1.49 (4)	0.004[1]*
Nefrostomi kateter çekilme zamanı (gün) mean ± SD (median)	2.43 ± 1.20 (2)	2.88 ± 0.86 (3)	0.0001[1]*
Hemoglobin düşüşü (g/dl), mean ± SD (median)	1.27 ± 0.89 (1.1)	1.63 ± 1.28 (1.3)	0.022[1]*
Kan transfüzyonu, n (%)	6 (4.35%)	12 (8.28%)	0.176[2]
Komplikasyonlar, n (%)			0.585[2]
Clavien grade 1	6 (4.35%)	5 (3.45%)	
Clavien grade 2	9 (6.52%)	16 (11.03%)	
Clavien grade 3	7 (5.07%)	8 (5.52%)	
Taşsızlık, n (%)	122 (88.41%)	128 (88.30%)	0.973[2]

Minimal İnvaziv Cerrahide Komplikasyonlar

SS-045

PERKÜTAN NEFROLİTOTOMİ ESNASINDA SOL RENAL VENE KALKÜL MİGRASYONU: NADİR BİR KOMPLİKASYON VE KONSERVATİF TEDAVİSİ

Eser Ördek, Ferhat Uçurmak, Bilal Kulak, Fatih Gökalp, Sadık Görür

Hatay Mustafa Kemal Üniversitesi Tıp Fakültesi, Üroloji Ad.

Giriş: Bu yazıda, PCNL esnasında nadir görülen bir komplikasyon olan renal vene rezidü kalkülün migrasyonu ve konservatif tedavi yaklaşımını sunmayı amaçladık.

Olgu sunumu: Opere meme, over, rektum kanseri ve bu komorbiditelere bağlı kemo-radyoterapi tedavileri almış; Glanzman trombositopenisi olan 45 yaşındaki kadın hasta üroloji kliniğimize sol yan ağrısı ile başvurdu. Değerlendirmeler sonunda sol böbrek pelvisinde 3 cm'lik bir adet taş ve alt polde mm'ik kalküller gözlendi (Resim 1).Preop hazırlık sonrası hasta onamı alınarak standart prone pozisyonda PCNL operasyonu uygulandı. Renal pelvisteki taş pnömotik litotriptör ile komplet parçalanarak extrakte edildi. İşlem esnasında renal pelviste mukozal injury olduğu görüldü; ciddi bir kanama veya ekstravazasyon izlenmedi. Vakanın başından beri tansiyonları düşük seyreden hastanın ek komorbiditelerinin de olması sebebiyle alt poldeki mm'ik taşlara müdahale edilmedi. Malecot kateter yerleştirilerek kontrast madde verildi ve pelvikalisiyel sistemin kompakt olduğu, kontrastın pelvisten üretere geçtiği gözlendi (Resim 2). Pansumanı yapılarak vaka sonlandırıldı.

Takiplerde genel durumu iyi olan ve hematürisi olmayan hastanın 2. gün nefrostomi tüpü klemplendi, ancak hafif ıslatması olması üzerine CT çekildi. CT'de sol renal vende 8 mm'lik bir adet taş izlendi (Resim 3). Radyoloji bölümüne konsülte edilen hastanın preop CT'de sol renal venin normalden dilate, radyolojik Nutcracker sendromu olduğu tespit edildi. Kliniği olmayan hastaya doppler usg çekildi ve renal arter-ven akımı doğal izlendi. Komorbiditelere bağlı tromboemboli riskine karşılık Kalp-Damar Cerrahisi ve Girişimsel Radyoloji'ye danışıldı. Glanzman trombositopenisi de olan hasta, antikoagülan tedavi dozunun ayarlanması için hematolojiden görüş alındı ve düşük-tek doz subkütan enoksaparin başlandı. Renal vendeki taşın Nutcracker sendromundan ötürü vena cava'ya geçiş riskinin düşük olduğu değerlendirildi. Ayrıca hastanın asemptomatik olması sebebiyle de invaziv anjiyo ya da açık cerrahi taş ekstraksiyonu ilk planda uygun görülmedi. Olası cerrahi risk ve faydalar karşılaştırılarak antikoagülasyon tedavisi ile konservatif yaklaşım sergilendi. Hasta tekrar değerlendirildi ve floroskopi eşliğinde nefrostomi tüpü çıkarılarak dj stent takıldı.

Takiplerinde klinik bulgu ve şikayeti olmayan hasta önerilerle taburcu edildi. Postoperatif üç ay enoksaparin ve profilaktik antibiyoterapi tedavisini almaya devam etti. 3. ayda dj çıkarıldı. Takip süresi boyunca hasta herhangi bir trombotik olay, hematüri veya enfeksiyon bulgusu gelişmeden asemptomatik kaldı. Görüntülemelerde taşın renal ven içinde stabil konumlandığı, endotele impakte olduğu gözlendi. Ayrıca antikoagülan tedavi bir yan etki olmaksızın iyi tolere edildi.

Sonuç olarak şüphe edilen komplike vakalarda ve özellikle yüksek komorbiditeleri bulunan hastalarda, bariz semptomlar olmasa dahi hızlıca postoperatif görüntüleme yöntemlerinin uygulanması olası vasküler yaralanma ve komplikasyonların erken tespitinde yardımcıdır. Ayrıca PCNL sırasında taşın renal vene asemptomatik migrasyonu tanısal zorluklara sebep olmakla beraber tedavi stratejileri, cerrahi müdahele ve gözlem arasında fayda zarar açısından dengeli bir yaklaşımı gerektirir.

Anahtar kelimeler: perkütan nefrolitotomi, renal ven yaralanması, trombozis, antikoagülan tedavi

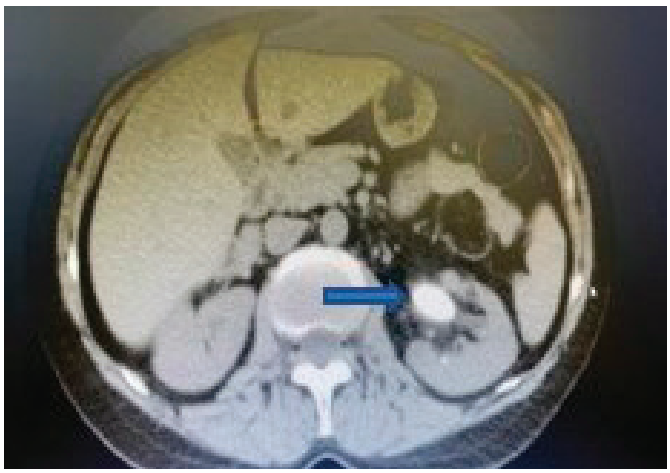

Resim 1. Mavi ok ile işaretli



Resim 2.

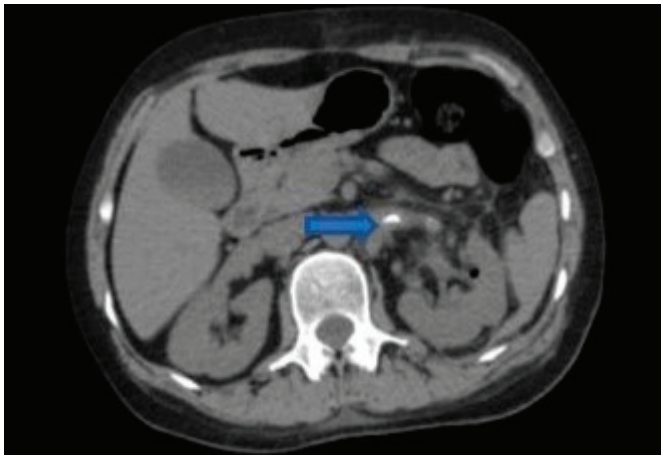

Resim 3. Mavi ok ile işaretli

Perkutan Nefrolitotomi

SS-046

ÇOCUKLARDA ÜRİNER SİSTEM TAŞ HASTALIĞINDA ENDOSKOPİK KOMBİNE İNTRARENAL CERRAHİNİN ETKİNLİĞİ VE GÜVENİLİRLİĞİ

Yılören Tanıdır, Çağrı Akın Şekerci, Yunus Emre Genç, Ersin Gökmen, Faruk Arslan, Selçuk Yücel, Kamil Çam, Tufan Tarcan

Marmara Üniversitesi Tıp Fakültesi, Üroloji Anabilim Dalı

Amaç: İlk olarak 2008 yılında yetişkin hastalarda kompleks taşların tedavisinde taşsızlık oranlarını arttırmak amacıyla tanımlanan endoskopik kombine intrarenal cerrahi (EKİRC) yöntemi ile ilgili çocuklarda literatürde halen az sayıda çalışma bulunmaktadır. Bu çalışmada kliniğimizde 2019 yılından beri çocuklarda uyguladığımız EKİRC sonuçlarımızı prone ve supin PNL sonuçlarımız ile karşılaştırarak; EKİRC'ın etkinliğinin ve güvenilirliğinin değerlendirilmesi amaçlanmıştır.

Yöntem: 2012 ile 2023 yılları arasında Marmara Üniversitesi Tıp Fakültesi, Üroloji Anabilim Dalı, Çocuk Ürolojisi Bilim Dalı'nda üriner sistem taş hastalığı nedeniyle PNL ve EKİRC yapılmış 18 yaş altındaki hastalar dahil edildi. Eksik verisi olan ve bilateral simultane cerrahi uygulanan hastalar çalışma dışı bırakıldı. Preoperatif (demografik özellikler, taş boyutu, lokalizasyonları, taş hacimleri ve yüzey alanları, biyokimyasal ve mikrobiyolojik tetkikler), perioperatif (cerrahi süresi, akses sayısı, laser ve floroskopi süresi, endoskopik ve floroskopik taşsızlık oranları) ve postoperatif (hastanede yatış süresi, üriner sistem enfeksiyonu, komplikasyon ve radyolojik taşsızlık oranları) parametreler retrospektif olarak değerlendirildi ve EKİRC ile supin-prone PNL grupları arasında karşılaştırıldı. EKİRC grubundaki hastalar, Barts flank-free pozisyonunda opere edildi. Postoperatif görüntülemelerde 4 mm'nin üzerindeki taşlar rezidü olarak kabul edildi.

Bulgular: Çalışmaya yaşı 5 (0-17) yıl olan toplam 68 sayıda çocuk (28 (% 41) kız, 40 (% 59) erkek dahil edildi. Hastaların 19'una (%28) EKİRC, 28'ine (%41) supin ve 21'ine (%30) prone PNL uygulandı.

19 EKİRC hastasının 12 tanesinde cerrahi, PCNL olarak başlanmış olup peroperatif taşsızlık oranını arttırmak amacıyla EKİRC ile devam edilmesine karar verilmiş, 7 hastada ise preoperatif EKIRC kararı alınmıştır. Gruplar arasında preoperatif parametreler karşılaştırıldığında yaş, taş sayısı ve üriner diversiyon sayılarında anlamlı farklılık saptanmıştır (sırasıyla p=0.029, 0.031 ve 0.006) (Tablo 1). Perioperatif parametreler arasında ise cerrahi süresi, floroskopi zamanı, kullanılan lazer tipi ve çıkış stratejisi olarak DJ stent uygulanması arasında istatistiksel fark gözlenmiştir. (sırasıyla p=0.042, <0.001, <0.001, <0.001) (Tablo 2). Postoperatif parametreler analiz edildiğinde ise taşsızlık ve komplikasyon oranları 3 grup arasında benzer iken, hastanede yatış süresi açısından fark saptanmıştır (p=0.006) (Tablo 3).

Sonuç: Çalışmamızda EKİRC'in PNL'ye göre daha kompleks ve aşamalı bir cerrahi olması ve taş sayısı fazla grupta tercih edilmiş olmasına karşın, supin ve prone PNL'ye göre daha düşük floroskopi maruziyeti ile taşsızlık açısından PNL'ye kıyasla non-inferior olduğu sonucuna varılmıştır. Aynı zamanda gruplar arasında komplikasyon oranları benzer olup, EKİRC grubunda daha düşük hastanede kalış süresi saptanmıştır. Bu bulgular eşliğinde pediyatrik PNL ve retrograd intrarenal cerrahi deneyimi yüksek olan merkezlerde ve uygun olgularda EKİRC'in etkin ve güvenilir bir şekilde uygulanabileceğini düşünmekteyiz. Yeni nesil flexible üreteroskop, akses kılıflarındaki gelişmeler ve tecrübenin artmasıyla birlikte EKİRC'in etkinliğinin artacağı düşünülmektedir, bu bağlamda yüksek hasta sayısı içeren, çok merkezli, prospektif çalışmalara ihtiyaç olduğu açıktır.

Anahtar kelimeler: Endoskopik kombine intrarenal cerrahi, perkütan nefrolitotomi, pediatri, üriner sistem taş hastalığı

Tablo 2. Perioperatif parametreler

Parametre		EKİRC (n=19)	Supin PCNL (n=28)	Prone PCNL (n=21)	P Değeri
Cerrahi süresi (dk)		100(60-200)	90(40-150)	110(90-200)	**0.042***
Ekstra akses ihtiyacı (n,%)		1 (%6)	0	3 (%14)	0.123
Perkütan trakt çapı (Fr)		12 (9-16)	12 (11-16)	13 (9-16)	0.093
Laser süresi (sn)		14 (7-43)	17 (2-81)	58 (6-124)	0.264
Floroskopi süresi (sn)		63	60	110	**<0.001**
Laser Tipi (n,%)	Holmium	8 (%42)	15 (%54)	21 (%100)	**<0.001**
	TFL	11 (%58)	11 (%46)	0	
Taşsızlık (n, %) (Endoskopik ve floroskopik)		17 (%89)	21 (%96)	27 (%100)	0.358
Çıkış stratejisi olarak DJ (n,%)		19 (%100)	25 (%89)	16 (%76)	**<0.001**

Tablo 3. Postoperatif parametreler

Parametre		EKİRC (n=19)	Supin PCNL (n=28)	Prone PCNL (n=21)	P Değeri
Hastanede yatış süresi (gün)		1 (1-9)	2 (1-9)	3 (2-14)	**0.006***
Postoperatif ateşli İYE		1 (%5)	2 (%7)	1 (%5)	1
Komplikasyon (n, %) (Clavien-Dindo)		13 (%69) 6 (%31)	21 (%75) 7 (%25)	14 (%67) 7 (%33)	0.794
Taşsızlık oranı (n,%)	BT	2(%33)	3(%50)	2(%50)	1
	USG	11(%78)	11(%57)	12(%70)	0.442

Tablo 1. Preoperatif parametreler

Parametre		EKİRC (N=19)	Supin PCNL (N=28)	Prone PCNL (N=21)	P Değeri
Yaş		5 (1-13)	7 (1-17)	3 (0-10)	**0.029***
Cinsiyet	Erkek	11 (%58)	18 (%65)	11 (%52)	0.707
	Kız	8 (42)	10 (%35)	10 (%48)	
Taraf	Sağ	14 (%73)	14 (%50)	10 (%48)	0.187
	Sol	5 (%27)	14 (%50)	11 (%52)	
Lokalizasyon (n, %)	Renal pelvis	5 (%26)	9 (%32)	8 (%38)	0.715
	Üst pol	0	1 (%3)	0	
	Orta zon	0	2 (%7)	2 (%9)	
	Alt pol	0	2 (%7)	1 (%5)	
	Multiple kaliks (Alt pol hariç)	2 (%10)	1 (%3)	3 (%14)	
	Multiple kaliks (Alt pol dahil)	11 (%57)	11 (%39)	7 (%33)	
En büyük taş çapı (mm)		14 (6-19)	13 (4-18)	11 (6-30)	0,428
Taş sayısı		3 (1-9)	1 (1-5)	1 (1-9)	**0.031**
Maksimum HU		1207 (686-2024)	1391 (326-2260)	1167 (450-1990)	0.406
Ortalama HU		1082 (646-1475)	1157 (284-2095)	919 (323-1852)	0.382
Taş hacmi		1757 (248-6009)	800 (280-7249)	847 (309-2944)	0.805
Taş yüzey alanı		1292 (218-3701)	652 (246-5251)	928 (276-2392)	0.980
Radyoopasite (n, %)		19 (%94)	23 (%82)	16 (%76)	0,288
Preoperatif Üriner Diversiyon (n,%)	Diversiyon yok	6 (%31)	18 (%64)	17 (%81)	**0.006**
	DJ stent	13 (%68)	9 (%32)	4 (%19)	
	Nefrostomi	0	1 (%3)	0	
Preoperatif hidronefroz derecesi (n,%)	HN yok	3 (%15)	4 (%14)	5 (%23)	0,204
	Grade 1	1 (%5)	6 (%21)	8 (%38)	
	Grade 2	8 (%42)	10 (%35)	6 (%28)	
	Grade 3	6 (%31)	5 (%17)	2 (%9)	
	Grade 4	1 (%5)	3 (%10)	0	
Preoperatif Steril İdrar Kültürü (n,%)		14 (%73)	22 (%78)	18 (%90)	0,424

Perkutan Nefrolitotomi

SS-047

PERKÜTAN NEFROLİTOTOMİ YAPILAN ÇOCUKLARDA LAZER VE PNÖMOTİK KULLANIMININ ISLATMA ÜZERİNDEKİ ETKİLERİ

Nebil Akdoğan[1], Mutlu Değer[1], İsmail Önder Yılmaz[2], Tunahan Ateş[3], Volkan İzol[1], İbrahim Atilla Arıdoğan[1], Nihat Satar[1]

[1]Çukurova Üniversitesi Tıp Fakültesi Üroloji Anabilim Dalı
[2]Ceyhan Devlet Hastanesi
[3]Defne Devlet Hastanesi

Amaç: Perüktan nefrolitotomi (PNL) sonrası ıslatmanın 24 saatten kısa sürmesi normal kabul edilmektedir. Daha uzun süren ıslatmalar, uzamış ıslatma olarak adlandırılmaktadır. Bu durumun bilinen birçok nedeni bulunmaktadır. Çalışmamızın amacı, 18 yaşından küçük hastalarda lazer ve pnömotik kullanımın ıslatma süresine olan etkisini araştırmaktır.

Materyal ve Metod: Eylül 2007 ile Temmuz 2023 yılları arasında Çukurova Üroloji Kliniği'nde PNL yapılan 883 çocuk hastanın prospektif doldurulan datası retrospektif olarak incelendi. Datası eksik olan hastalar çalışma dışı bırakıldı. 842 çocuk hasta çalışmaya dahil edildi. 24 saatten uzun süren ıslatmalar uzamış olarak kabul edildi. Hastalar uzamış (U) ve normal (N) olarak 2 gruba ayrıldı. Çalışmada hastaların yaşı, cinsiyeti, VKİ'i, taş ve renal dilatasyon (renax) boyutu, giriş yerleri, kan transfüzyon durumu, rezidüleri, nefrostomi çekilme ve ıslatma süreleri, preop ve postop Hct-cr düzeyleri, nefrostomi boyutları, operasyon ve skopi süreleri incelendi. Kategorik verilerin karşılaştırılmasında Ki-Kare testi, sürekli verilerin karşılaştırılmasında Mann Whitney U testi, ıslatma sürelerini etkileyen değişkenlerin değerlendirilmesinde ise Lojistik Regresyon Analizi kullanıldı.

Bulgular: U ve N grubu karşılaştırıldığında yaş (p:0,075), cinsiyet (p:0,105), VKİ (p:0,133), taş (p:0,624) ve renax (p:0,179)boyutu, kan transfüzyon durumu (p:0,424), rezidüleri (p:0,905), nefrostomi çekilme süreleri (p:0,546), preop ve postop hct-cr düzeyleri, nefrostomi boyutları (p:0,268), operasyon (p:0,622) ve skopi (p:0,479) süreleri açısından iki grup arasında istatistiksel anlamlı fark bulunmadı (Tablo 1 ve Tablo 2). Ancak giriş yerleri açısından istatistiksel anlamlı fark bulundu (p:0,034) (Tablo 1). Multiple ve pelvis girişlerde anlamlı olarak daha uzun ıslatma süreleri gözlenmektedir. Lojistik regresyon analizi ile ıslatma süresinin lazer (p:<0,001) kullanımıyla 3.1, taş hacminin >350 mm3'ten (p:0,031) fazla oluşuyla 1.7, renax boyutunun 22-26F (p:0,004) oluşuyla 3.7, >26F (p:0,002) oluşuyla 4.8 ve çocuğun 6 yaş altında (p:0,037) olmasıyla da 1.6 kat arttığı görülmüştür (Tablo 3).

Sonuç: PNL, çocukluk çağında güvenli olarak uygulanan bir operasyondur. Taş yükünün fazla oluşu, büyük çaplı renal erişim kılıfı kullanımı ve multiple girişlerin uzamış ıslatmaya sebep olduğu bilinmektedir. Böbrek taşlarının kırılmasında lazer kullanımında küçük fragmanların oluşması ve bu taşların üretere kaçma ihtimalinden dolayı ıslatma süresinin arttığı düşünülmektedir.

Anahtar kelimeler: PNL, çocuk, lazer, pnömotik, ıslatmaw

Operasyon Yönteminin Taş ve Renax boyutuyla İlişkisi

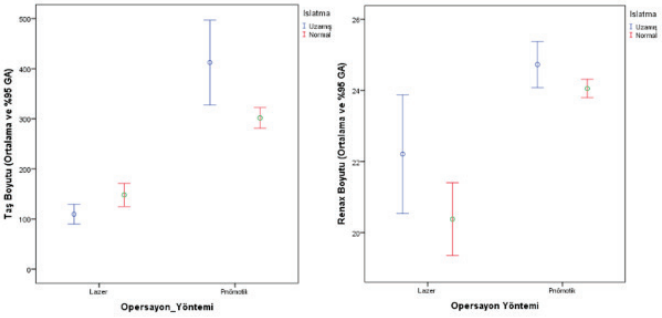

Tablo 2. Uzamış ve normal ıslatması olan grupların karşılaştırılması (sürekli veriler)

		Islatma				Toplam		p
		Uzamış		Normal				
		n	(%)	n	(%)	n	(%)	
Yas	<6	56	(15,5)	306	(84,5)	362	(42,7)	0,165
	>=6	59	(12,2)	426	(87,8)	485	(57,3)	
Cinsiyet	E	58	(11,9)	428	(88,1)	486	(57,4)	0,105
	K	57	(15,8)	304	(84,2)	361	(42,6)	
Taş Boyutu	<350	76	(12,5)	533	(87,5)	609	(71,9)	0,136
	>350	39	(16,4)	199	(83,6)	238	(28,1)	
Renax Boyutu	<22	6	(6,2)	91	(93,8)	97	(11,5)	0,075
	22-26	73	(14,3)	438	(85,7)	511	(60,3)	
	>26	36	(15,1)	203	(84,9)	239	(28,2)	
Giriş Bilgisi	Alt	54	(11,8)	404	(88,2)	458	(57,7)	0,034
	Orta	30	(14,0)	185	(86,0)	215	(27,1)	
	Üst	4	(21,1)	15	(78,9)	19	(2,4)	
	Multipl	22	(23,2)	73	(76,8)	95	(12,0)	
	Pelvis	2	(28,6)	5	(71,4)	7	(0,9)	
Kan Tx	Yok	103	(13,3)	672	(86,7)	775	(91,5)	0,424
	Var	12	(16,7)	60	(83,3)	72	(8,5)	
Rezidü	CIRF	13	(14,9)	74	(85,1)	87	(10,3)	0,905
	CSRF	6	(12,8)	41	(87,2)	47	(5,6)	
	SF	94	(13,3)	613	(86,7)	707	(84,1)	

Tablo 1. Uzamış ve normal ıslatması olan grupların karşılaştırılması (kategorik veriler)

		Islatma				Toplam		p
		Uzamış		Normal				
		n	(%)	n	(%)	n	(%)	
Yas	<6	56	(15,5)	306	(84,5)	362	(42,7)	0,165
	>=6	59	(12,2)	426	(87,8)	485	(57,3)	
Cinsiyet	E	58	(11,9)	428	(88,1)	486	(57,4)	0,105
	K	57	(15,8)	304	(84,2)	361	(42,6)	
Taş Boyutu	<350	76	(12,5)	533	(87,5)	609	(71,9)	0,136
	>350	39	(16,4)	199	(83,6)	238	(28,1)	
Renax Boyutu	<22	6	(6,2)	91	(93,8)	97	(11,5)	0,075
	22-26	73	(14,3)	438	(85,7)	511	(60,3)	
	>26	36	(15,1)	203	(84,9)	239	(28,2)	
Giriş Bilgisi	Alt	54	(11,8)	404	(88,2)	458	(57,7)	0,034
	Orta	30	(14,0)	185	(86,0)	215	(27,1)	
	Üst	4	(21,1)	15	(78,9)	19	(2,4)	
	Multipl	22	(23,2)	73	(76,8)	95	(12,0)	
	Pelvis	2	(28,6)	5	(71,4)	7	(0,9)	
Kan Tx	Yok	103	(13,3)	672	(86,7)	775	(91,5)	0,424
	Var	12	(16,7)	60	(83,3)	72	(8,5)	
Rezidü	CIRF	13	(14,9)	74	(85,1)	87	(10,3)	0,905
	CSRF	6	(12,8)	41	(87,2)	47	(5,6)	
	SF	94	(13,3)	613	(86,7)	707	(84,1)	

Tablo 3. Uzamış ıslatmayı etkileyen faktörler-Lojistik Regresyon Analizi (OR:Odds Ratio, CI:Confidence Interval)

			95% CI for OR	
	p	OR	Lower	Upper
Cinsiyet	0,086	1,43	0,95	2,15
Yöntem (Lazer)	<0,001	3,11	1,68	5,76
Taş boyutu (>350)	0,031	1,70	1,05	2,75
Renax	0,008			
Renax (22-26)	0,004	3,73	1,50	9,27
Renax (>26)	0,002	4,86	1,78	13,31
BMI	0,554	0,99	0,94	1,04
Yaş grubu (<6 yaş)	0,037	1,63	1,03	2,57

Perkutan Nefrolitotomi

SS-048

SUPİN PERKÜTAN NEFROLİTOTOMİ: 50 VAKALIK DENEYİM

Necati Ekici, İsmail Eyüp Dilek, Emre Ediz, Dursun Baba, Burak Mehmet Gürpınarlı

Düzce Üniversitesi Tıp Fakültesi Hastanesi

Amaç: Perkütan Nefrolitotomi (PNL) zaman içinde komplikasyon oranını azaltmak ve taşsızlık oranını arttırmak amacıyla çeşitli modifikasyonlara uğramıştır. Geleneksel olarak PNL'de prone pozisyon tercih edilmekle beraber güncel yaklaşım olan modifiye supin pozisyona karşı ürologlar halen mesafeli durmaktadır. Bu çalışmada Şubat 2022'den Şubat 2024'e kadar olan süreçte hastanemizde Supin Perkütan Nefrolitotomi cerrahisi uygulanan hastalar ile ilgili ilk deneyimlerimizi ve bulgularımızı paylaşmayı amaçladık.

Gereç-Yöntem: Şubat 2022'den Şubat 2024' kadar böbrek taşı tanısı ile yatırılıp PNL operasyonu yapılan 50 hasta (renal ünite) cinsiyet, yaş, taş yükü, taşsızlık oranı, komplikasyon, transfüzyon ihtiyacı,post-operatif nefrostomi ya da double-j stent yerleştirilmesi,akses sayısı, floroskopi süresi,operasyon ve hospitalizasyon süresi kriterleri baz alınarak retrospektif olarak tarandı. Bütün hastalara operasyon öncesi kontrastsız bilgisayarlı tomografi görüntülemesi yapıldı. Hastalara pre-op Galdakao-Modifiye Supin Valdivia pozisyonu verildi. Amplatz ve metal dilatatörler yardımıyla 15Fr akses oluşturulduktan sonra 12 F nefroskop ile renal pelvise giriş sağlandı. Post-operatif dönemde taşsızlık DÜSG ya da Bilgisayarlı tomografi ile değerlendirildi. 4 mm'den küçük rezidü taşı olan hastalar taşsız olarak kabul edildi.

Bulgular: Çalışma popülasyonu toplamda 50 hasta (50 renal ünite)36 erkek 14 kadından oluşmaktaydı.PNL operasyonu 20 hastada sağ böbreğe yapıldı. 30 hastada pnl yapılan taraf sol böbrekti. Hastaların yaş ortalaması 49±12,9 yıl olarak hesaplandı. Ortalama taş boyutu 4±2,4 cm^2 idi. Ortalama operasyon süresi 80±36,4 dakikaydı.Ortalama floroskopi süresi 7,7±4,6 dakikaydı. Hospitalizasyon süresi ortalama 4,4 gün olarak belirlendi.44 hastaya post-op Double-J stent,1 hastaya hem DJS hem nefrostomi kateri, 5 hastaya ise sadece nefrostomi katateri yerleştirildi. 35 hasta post-operatif görüntülemeler sonrası taşsız olarak kabul edildi. Taşsızlık oranı %70 olarak hesaplandı. Tek bir hastada intra-operatif pnömotoraks gelişti. Bunun dışında hiçbir hastada majör komplikasyon olmadı. Hiç bir hastada operasyon sonrası endoskopik olarak görüntüyü engelleyecek kanama ve antegrad pyelografide ekstravazasyon izlenmedi. 3 hastaya post-operatif maksimum 1 ünite eritrosit süspansiyonu infüzyonu yapıldı. 5 hastada taşsızlık elde etmek için çift akses hattı oluşturulurken bunlardan birine eş zamanlı olarak kombine endoskopik taş operasyonu (ECIRS) yapıldı.

Sonuç: Supin PNL operasyonunda ilk 50 hastalık deneyimlerimize göre taşsızlık oranı kabul edilebilebilir bir yüzdeye sahiptir.Hiç bir hastada ciddi bir kanama olmamasının ve komplikasyon oranının düşük olmasının sebebi kullandığımız nefreskop ve akses hattının kısa olması sebebiyle olabilir.Kaydedilen veriler ışığında supin PNL ,ürologların çekinmeden prone PNL yerine tercih edilebileceği bir yöntem olarak görülmektedir.

Anahtar kelimeler: Nephrolithotomy Percutaneous,Prone Position,Supine Position

Kaynaklar

1. Tiselius HG, Ackerman D, Alken P, Buck C, Conort P, Galluci M. EAU Guidelines on urolithiasis. Eur Urol 2001;40:362-71.
2. Falahatkar S, Moghaddam AA, Salehi M, Nikpour S, Esmaili F, Khaki N. Complete supine percutaneous nephrolithotripsy comparison with the prone standard technique. J Endourol 2008;22:2513-7.
3. De Sio M, Autorino R, Quarto G, Calabro F, Damiano R, Giugliano F, et al. Modified supine versus prone position in percutaneous nephrolithotomy for renal stones treatable with a single percutaneous access: a prospective randomized trial. Eur Urol 2008;54:196-202.

Supin PNL vakalarının klinik özellikleri	
	[ort.±SS (dağılım) ya da %]
YAŞ(yıl)	49±12,9
TAŞ YÜKÜ(cm^2)	4±2,4
FLOROKSOPİ SÜRESİ(dakika)	7,7±4,6
OPERASYON SÜRESİ(dakika)	80±36,4
HOSPİTALİZASYON SÜRESİ(gün)	4,4
KAN TRANSFÜZYON İHTİYACI(%)	6
TAŞSIZLIK ORANI(%)	70

Supin PNL vakalarının temel özellikleri		
Cinsiyet	Erkek	36
	KADIN	14
TARAF	SAĞ	20
	SOL	30
POST-OP NEFROSTOMİ/DOUBLE-J STENT	NEFROSTOMİ	44
	DJS	5
	DJS + NEFROSTOMİ	1

Perkutan Nefrolitotomi

SS-049

MİNİPNL CERRAHİSİNDE PNÖMOTİK VE HOLMİUM LAZER ETKİNLİKLERİNİN KARŞILAŞTIRILMASI

Muhammed Arif İbiş, Ahmet Furkan Özsoy, Mehmet Fatih Özkaya, Emre Erdem, Serhat Erkmen, Ahmet Doruk Güler, Mehmet İlker Gökçe

Ankara Üniversitesi İbni Sina Hastanesi

Giriş: Perkütan nefrolitotomi (PNL) 2 cm den büyük böbrek taşlarının standart tedavi yöntemidir. Bu çalışmada miniPNL yöntemi sırasında taş kırma işleminde holmiyum lazer ve pnömotik litotriptör cihazlarının etkinliklerinin karşılaştırılması amaçlanmıştır.

Materyal ve Metot: Çalışmada kliniğimizde miniPNL yapılan 2950 hastanın verileri retrospektif olarak incelendi ve pnömotik litotripsi kullanılan 440 hasta tespit edildi. Bu hasta grubunun verileri eğilim skoru eşleştirmesi yöntemi ile seçilen holmiyum lazer lithotripsy yapılan hasta grubu (n=440) ile karşılaştırılmıştır. Gruplar taş boyutu, dansitesi ve Guy stone skorlamasına göre eşleştirildi. Çalışmada iki grubun taşsızlık oranları, komplikasyon oranları ve cerrahi süreleri karşılaştırıldı.

Bulgular: Hastaların ortalama yaşı 46.4±5.1, taş boyutu 22.6±8.3 mm, taş dansitesi 1115±89 HU olarak bulundu. Gruplar yaş, cinsiyet, taş boyutu, dansitesi ve Guy stone skorlaması açısında benzer bulundu. Taşsızlık oranları pnömotik ve lazer litotripsi gruplarında benzer bulundu (%91.1 vs. %92.9, p=0.31). Ortalama cerrahi süresi açısında iki grup benzer olarak bulundu (52.5±6.6 dk vs. 55.2±6.9 dk, p=0.44). İki grup arasında komplikasyon oranları açısından da fark izlenmedi.

Sonuç: MiniPNL işleminde taş kırılması açısında hem pnömotik hem de holmium lazer etkin ve güvenli yöntemlerdir. Pnömotik litotriptörler özellikle lazer cihazlarına ulaşılamaması durumunda etkin, güvenli ve maliyeti düşük bir yöntem olarak göz önünde bulundurulmalıdır.

Anahtar kelimeler: MiniPNL, pnömotik, holmium lazer, litotripsi

Grupların Demografik Özellikler Açısından Karşılaştırılması

Parametre	Laser litotripsi (n=440)	Pnömotik litotripsi (n=440)	P değeri
Yaş (meanSD)	46.3 ± 6.2	46.5±6.9	0.77
Cinsiyet, n (%) Erkek Kadın	235 (53.4) 205 (46.6)	235 (53.4) 205 (46.6)	0.69
Taş boyutu, mm (mean±SD)	22.6±8.3	22.6±8.3	1
Taş dansitesi, HU, (mean±SD)	1215±89	1215±89	1

Grupların Tedavi Sonuçları Açısından Karşılaştırılması

Parameter	Laser lithotoripsy (n=440)	Ballistic lithotripsy (n=440)	P value
Stone free rate, n (%)	409 (92.9)	401 (91.1)	0.31
Complication rate, n (%) Grade I Grade II	22 (5) 20 2	21 (4.7) 19 2	0.87
Duration of surgery, minutes (mean±SD)	52.56.6	55.2±6.9	0.44
Hospital stay, days (median &range)	1 (1-3)	1 (1-3)	0.88

Geleceği Şekillendiren Teknolojiler

SS-050

PLAZMA ATEROJENİK İNDEX, KALSİYUM OKZALAT TAŞI İÇİN ARTMIŞ RİSK İLE İLİŞKİLİ MİDİR? ÇOK MERKEZLİ KOHORT ÇALIŞMASI

Mehmet İlker Gökçe[1], Muhammed Arif İbiş[1], Çağrı Akpınar[1], Araz Musaev[1], Elif İpek Aksoy[1], Kemal Sarıca[2]

[1]Üroloji Bölümü, Ankara Üniversitesi Tıp Fakültesi, Ankara, Türkiye
[2]Üroloji Bölümü, Sancaktepe Şehit Prof. Dr. İlhan Varank Eğitim Ve Araştırma Hastanesi, İstanbul, Türkiye

Giriş: Böbrek taşı oluşumu yaygın ve klinik olarak önemli bir ürolojik durumdur. Dislipideminin idrarda taş oluşumu riskinin artmasıyla ilişkili olduğu gösterilmiştir. Plazma aterojenik indeksi (PAI), lipoprotein partikül boyutunun bir belirtecidir ve birbirinden ayrı lipit ölçümlerinin ötesinde prediktif değer katar. Bu çalışmanın amacı PAI ile kalsiyum oksalat taşı oluşumu arasındaki ilişkiyi aydınlatmaktı.

Materyal & Metod: Ağustos 2023 ile Eylül 2023 tarihleri arasında yaptığımız bu prospektif çalışmada üroloji polikliniğine başvuran, yaşları 18 ile 80 arasında değişen 194 hastanın verilerini inceledik. Hastalar iki gruba ayrıldı: son yıl içinde yapılan görüntüleme çalışmalarında taş tespit edilen bireylerden oluşan taş oluşumu olan hastalar ve daha önce böbrek taşı geçmişi olmayan ve son bir yıl içinde görüntüleme çalışmalarında taş oluşumuna dair kanıt bulunmayan hastalardan oluşan taş oluşumu olmayan hastalar. Antihiperlipidemik ilaç kullanan hastalar çalışma dışı bırakıldı. Tüm hastaların kapsamlı tıbbi öyküleri alındı. Ayrıca tüm katılımcıların serum trigliseritleri, düşük yoğunluklu lipoprotein (LDL), yüksek yoğunluklu lipoprotein (HDL), toplam kolesterol, açlık kan şekeri, açlık insülini, eGFR, kalsiyum, albümin ve ürik asit düzeyleri değerlendirildi. HOMA skoru ve PAI bu parametrelere göre hesaplandı. Daha sonra elde edilen veriler tek değişkenli analize ve ardından çok değişkenli analize tabi tutularak iki grup karşılaştırıldı.

Bulgular: Böbrek taşı olan bireyleri (taş oluşumu olan hastalar, n=102) olmayanlarla (taş oluşumu olmayan hastalar, n=92) karşılaştırdık. Cinsiyet dağılımında anlamlı farklılık bulunmazken, taş oluşturanlarda aile öyküsü, serum ürik asit düzeyi ve PAI değerleri açısından belirgin farklılıklar saptandı (sırasıyla p<0,001, p=0,003 ve p=0,012). Diğer demografik faktörler ve tıbbi koşullar anlamlı bir farklılık göstermedi. Regresyon analizinin sonuçları, böbrek taşı oluşumunun birkaç önemli belirleyicisini ortaya çıkardı. Aile öyküsü ile taş oluşumu arasında pozitif bir ilişki olduğu görüldü (OR: 12.7, p<0.001). Daha yüksek serum ürik asit düzeyleri taş oluşumu olasılığının artmasıyla ilişkiliydi (OR: 1.46, p=0.007). PAI düzeyleri aynı zamanda taş oluşumuyla da pozitif bir ilişki göstermiştir (OR: 3,31, p=0,041), bu da daha yüksek bir PAI değerinin böbrek taşı riskinin artmasıyla bağlantılı olduğunu düşündürmektedir.

Sonuç: Sonuç olarak çalışmamızda aile öyküsü, serum ürik asit düzeyleri ve PAI değerlerinin böbrek taşı oluşumunun önemli belirleyicileri olduğu belirlendi. Böbrek taşı riski taşıyan kişilerin değerlendirilmesinde bu faktörler dikkate alınmalıdır.

Anahtar kelimeler: Plazma aterojenik indeks, Böbrek taşı, Kalsiyum okzalat taşları, Dislipidemi

Tablo 1. Tek değişkenli analiz

	Taş oluşumu olmayan hastalar (n=92)	Taş oluşumu olan hastalar (n=102)	P-değeri
Cinsiyet(%)			0.100
Kadın	30 (32.6)	45 (44.1)	
Erkek	62 (67.4)	57 (55.9)	
Aile Öyküsü (%)			<0.001
Var	13 (14.1)	67 (65.7)	
Yok	79 (85.9)	35 (3.3)	
Sigara Öyküsü (%)			0.716
Var	52 (56.5)	55 (53.9)	
Yok	40 (43.5)	55 (53.9)	
Alkol Öyküsü (%)			74 (72.5)
Var	33 (35.9)	28 (27.5)	
Yok	59 (64.1)	74 (72.5)	
DM (%)			0.922
Var	34 (37)	37 (36.3)	
Yok	58 (63)	65 (63.7)	
HT (%)			0.751
Var	38 (41.3)	44 (43.6)	
Yok	54 (58.7)	57 (56.4)	
Koroner Kalp Hastalığı (%)			0.966
Var	25 (27.2)	28 (27.5)	
Yok	67 (72.8)	74 (72.5)	
Serebrovasküler Hastalık (%)			0.426
Var	10 (10.9)	15 (14.7)	
Yok	82 (89.1)	87 (85.3)	
Yaş (yıl)	54.7 ± 14.3	55.1 ± 11.1	0.855
BMI (kg/ m2)	27.8 ± 3.5	28.1 ± 3.6	0.508
Açlık Kan Şekeri (mg/dl)	106 ± 33.7	113.2 ± 46.5	0.216
Açlık İnsülin (mIU/L)	27.2 ± 65.5	24.8 ± 38.9	0.746
HOMA skoru	7.8 ± 19.4	7.6 ± 14.6	0.912
eGFR (mL/min/1.73 m2)	86.5 ± 21.1	90.4 ± 16.6	0.149
Albümin (g/dL)	45.4 ± 3	45 ± 3.7	0.416
Serum Ürik Asit (mg/dl)	5.1 ± 1.3	5.7 ± 1.3	0.003
Trigliserid (mg/dL)	169.6 ± 132.5	197.8 ± 154	0.176
Total Kolesterol (mg/dL)	188.9 ± 46.3	194.4 ± 54.9	0.459
HDL-C (mg/dL)	51.3 ± 13.6	47.8 ± 12.5	0.066
LDL-C (mg/dL)	103.7 ± 35.3	107 ± 36.3	0.525
PAI	0.5 ± 0.3	0.6 ± 0.3	0.012
Serum Kalsiyum(mg/dl)	9.5 ± 0.4	9.6 ± 0.5	0.156

Tablo 2. Çok değişkenli analiz

Değişkenler	Regresyon Katsayıları	Regresyon Katsayıları	95% CI	95% CI	p
	B	SE	Alt limit	Üst limit	
Aile öyküsü	-2.5	0.384	0.037	0.167	0.000
Serum ürik asit	-0.378	0.139	0.522	0.900	0.007
PAI	-1.197	0.586	0.096	0.952	0.041
Constant (sabit)	2.245	0.824	-	-	0.006

Perkutan Nefrolitotomi

SS-051

SİSTİN TAŞI OLAN ÇOCUKLARDA PERKÜTAN NEFROLİTOTOMİ: TEK MERKEZDE 25 YILLIK DENEYİMİMİZ

Elif Altınay Kırlı, Göktuğ Kalender, Kadir Can Şahin, Bülent Önal

Istanbul Üniversitesi - Cerrahpaşa, Cerrahpaşa Tıp Fakültesi, Üroloji Anabilim Dalı

Amaç: Sistin taşı olan hastalara tek merkezde 25 yıldır uygulanan perkütan nefrolitotomi (PCNL) deneyimimizi ve bu cerrahi tekniğin etkinliğini sunmayı amaçladık.

Gereç ve Yöntem: Bu amaç ile 2000-2024 yılları arasında sistin taşı nedeniyle PCNL uygulanan hastaların arşiv verileri retrospektif olarak değerlendirildi. Takipsiz olanlar çalışma dışı bırakıldı. Dahil edilen 77 hastaya ait demografik özellikler, taş karakteristiği ve perioperatif veriler, seans başarısı, komplikasyonlar ve takip açısından değerlendirildi. Ayrıca ilk seans PCNL (grup 1) ve tekrarlayan PCNL seansları (grup 2) arasındaki farklılıklar istatistiksel olarak değerlendirildi. Taşsızlığın sağlanması başarı olarak, üriner sistemin herhangi bir yerinde, klinik olarak önemsiz kabul edilen tüm boyutlar da dahil taş varlığı başarısızlık olarak kabul edildi. İzlemde, taş boyutunun ≥%50 artışı yeniden büyüme kabul edildi. Komplikasyonlar, Clavien-Dindo sınıflama sistemine göre değerlendirildi. Tüm hastalara tanı anından itibaren uygun tıbbi tedavi başlandı.

Bulgular: Belirtilen sürede 77 hastaya ait 93 renal üniteye (RÜ) 124 PCNL seansı uygulandı. PCNL öncesi 16(%13) vakada ipsilateral ekstrakorporeal şok dalga litotripsi, 11(%11) vakada da ipsilateral RÜ'ye üreterorenoskopi yapıldı. 75(%60) vakada ise PCNL o renal üniteye yapılan ilk minimal invaziv girişimdir. Hastaların ortanca taş yükü 3,6(3-5,2) cm 2 'dir. Toplam PCNL başarı oranın % 65(n=81) olduğu, eş zamanlı uygulana endoskopik prosedürlerle bu oranın %81(n=101)'e yükseltildi. Komplikasyon oranı %17(n=21)'tir. İlk seans ve tekrarlayan seanslar karşılaştırıldığında ortanca cerrahi süresi, ortanca skopi süresi ve yatış süresi grup 1'de daha kısadır (p=0.001; p=0.012; p=0.049). Grup 1'de başarı oranı ek girişimlerle daha yüksekken (p=0.026), postoperatif üriner sistem enfeksiyonu oranı ve komplikasyon sıklığı anlamlı olarak düşüktü (p=0.001; p=0.027) (Tablo 4). Başarılı PCNL sonrası nüks oranı %52(n=53) iken başarısız PCNL sonrası izlem kararı verilen hastalarda taşta büyüme saptanan hasta oranı %70(n=16)'tir. Tüm grupta ortanca takip süresi 201 (121-270) aydır. Takipleri boyunca hipertansiyon ve/veya renal fonksiyonda azalma saptanan 19 hastanın 16(%84)'sına tekrarlayan PCNL seansları uygulandığı görüldü.

Tartışma ve Sonuç: PCNL, sistin taşı olan çocuklar için güvenli ve etkili bir tedavidir. Nüks veya rezidü taş boyutunun büyüme oranlarının ve renal fonksiyonda azalma saptanan hastalarının oranlarının yüksekliği tedavi algoritmalarının tekrarlayan sistin taşlarını önlemede yetersiz olduğunu düşündürmektedir. Tekrarlayan girişimler sonrası, cerrahi süreleri uzamakta, cerrahi başarısı olumsuz etkilenmekte ve komplikasyon oranları artmaktadır. Aynı seansta ek endoskopik girişimlerin de uygulanması ile taşsızlığın sağlanabilmesi önemlidir.

Anahtar kelimeler: Pediatrik taş hastalığı, Sistin taşı, Sistinüri, Perkütan nefrolitotomi, Böbrek taşı

Kaynaklar

1. Sadiq S. et al, Cystinuria: An Overview of Diagnosis and Medical Management. Turk Arch Pediatr. 2022;57(4):377-384.
2. Thomas K. et al, Cystinuria—a urologist's perspective. Nat. Rev. Urol. 11, 270–277 (2014)
3. Schuster D. et al, Percutaneous Nephrolithotomy in Children. JOURNAL OF ENDOUROLOGY Volume 23, Number 10, October 2009
4. Claes D. et al, Cystinuria: mechanisms and management. Pediatr Nephrol (2012) 27:2031–2038

Hasta ve taş karakteristikleri

Perkütan taş cerrahisi geçiren sistinüri tanılı hastaların demografik özellikleri	n = 77
Ortanca yaş* (yıl)	6 (2-14)
Cinsiyet	
Erkek	43 (55.8)
Kadın	34 (44.2)
Aile Öyküsü	23 (29.8)
Akraba Evliliği	17 (22)
Tanı anında bilateral tutulum	25 (32.4)
Ortanca takip süresi, (ay)	201 (121 - 270)
Taşa ait özellikler	**n = 124***
Taraf	
Sağ	61 (49.1)
Sol	63 (50.8)
Konum	
İzole alt kaliks	10 (8)
İzole orta kaliks	7 (5.6)
İzole üst kaliks	9 (7.2)
Renal pelvis	17 (13.7)
Parsiyel kalisyel staghorn	8 (6.4)
Komplet kalisyel staghorn	15 (12)
Çoklu	58 (46.7)
Ortanca taş yükü (cm^2)	3,6 (3-5,2)
Ortanca Hounsfield Ünitesi (HU)	590 (575-630)

Not: Sayısal veriler, ortanca (çeyrekler açıklığı 25-75) olarak verilmiştir. (*) İlk perkütan taş cerrahisinin uygulandığı yaş. Perkütan nefrolitotomi sayısı baz alınarak hesaplanmıştır.

Perioperatif ve Postoperatif Veriler

Perioperatif ve Postoperatif Veriler	n = 124*
Akses yeri	
Üst kaliks	12 (9.6)
Orta kaliks	24 (19.3)
Alt kaliks	69 (55.6)
Çoklu	19 (15.3)
Dilatasyon yöntemi	
Amplatz dilatatör	71 (57.2)
Balon dilatatör	53 (42,7)
Ortanca cerrahi süresi, (dk)	100 (80-150)
Ortanca skopi süresi, (sn)	250 (150-465)
Taşsızlık sayısı	81 (65.3)
Aynı seansta ek girişim ile taşsızlık sayısı	101 (81.4)
Komplikasyon**	
Clavien derece 2	14 (11.2)
Clavien derece 3a	1 (0.8)
Clavien derece 3b	6 (4.8)
Ortanca yatış süresi (gün)	3 (3-4)
Post-operatif üriner sistem enfeksiyonu	
Ayaktan tedavi edilen	22 (17.7)
Yatırılarak tedavi edilen	6 (4.8)

Not: Sayısal veriler, ortanca (çeyrekler açıklığı 25-75) olarak verilmiştir. (*) Perkütan nefrolitotomi sayısı baz alınarak hesaplanmıştır. (**) Clavien-Dindo Sınıflamasına göre, Kısaltmalar: ESWL; ekstrakorporeal şok dalga litotripsi, URS; Üreterorenoskopi.

İlk ve tekrarlayan PCNL seansları arasındaki farklılıklar

	İlk PCNL Seansı (n = 75)	Tekrarlayan PCNL seansı (n = 49)	p değeri
Ortanca cerrahi süresi, (dk)	90 (75-140)	140 (90-180)	0,001♦
Ortanca skopi süresi, (sn)	220 (135-400)	350 (195-552)	0,012♦
Taşsızlık sayısı	51 (68)	30 (61.2)	0,306♦
Aynı seansta ek girişim ile taşsızlık sayısı	65 (86.6)	36 (73.4)	0,026♦
Post-operatif üriner sistem enfeksiyonu*	9 (12)	19 (38.7)	0,001♦
Ayaktan tedavi edilen	8 (10.6)	14 (28.5)	
Yatırılarak tedavi edilen	1 (1.3)	5 (10.2)	
Komplikasyon*			0,027♦
Clavien derece 2	4 (5.3)	10 (20.4)	
Clavien derece 3a	1 (1.3)	0	
Clavien derece 3b	3 (4)	3 (6.1)	
Ortanca yatış süresi (gün)	3 (3-4)	3 (3-5)	0,049♦

Not: Sayısal veriler, ortanca (çeyrekler açıklığı 25-75) olarak verilmiştir. (*) Clavien-Dindo Sınıflamasına göre ♦ Mann Whitney-U , ♦Pearson Chi-Square

Fleksibil Üreterorenoskopi

SS-052

KALİKS DİVERTİKÜLÜNDE SAKLANAN BÖBREK TAŞI VAKASI

Ahmet Yüce, Ahmet Anıl Acet, Erdal Benli, Abdullah Çırakoğlu, Mevlüt Keleş

Ordu Üniversitesi Tıp Fakültesi

Amaç: Kaliks divertikülü, renal parankimdeki konjenital gelişim anomalisi sonucu ortaya çıkan bir kavitedir. Daha nadir olarak gözlenen edinsel formu ise genelde taş oluşumuna sekonder oluşabilmektedir. Bu sunumda ise oldukça nadir karşılaşılan kaliks divertikülüne yerleşmiş olan multipl taş vakası üzerinden ayrıntılı renoskopik inceleme ve gereğinde kaliksiyel ablasyonla taşa müdahaleye dikkat çekmeyi amaçladık.

Vaka Sunumu: 67 yaşında M.K. isimli erkek mükerrer taş hastaya, rutin kontrol görüntülemelerinde sağ böbrek üst anterior kalikste görülen en büyüğü 6 mmlik 3 adet taş saptanması üzerine endoskopik cerrahi planlandı. Hastanın aktif bir yakınması yoktu. İlk değerlendirilmesinde fizik muayenesinde herhnagi bir bulgu saptanmadı. Ayrıntılı sorgulamasında bilinen hipertansiyon ve aort anevrizması tanıları mevcuttu. Yaklaşık 8 yıl önce yine aynı böbrekten endoskopik taş cerrahisi öyküsü vardı.

Sonrasında preoperatif hazırlıkları tamamlandı ve operasyona alındı. Operasyon sırasında sağ pelvikalisyel sistemde herhangi bir taşa rastlanmadı fakat radyolojik incelemeler doğrultusunda ayrıntılı inceleme yapılarak taşların denk geldiği kaliks ağzından ablasyon yapıldı. Ablasyon sonrası taşların hepsi pelvise düştü ve taşlara lazerle endoskopik müdahale yapıldı, fragmanlar dışarı alındı, taş yükü ve ablatif müdahale sebebiyle d-j stent takılarak operasyon sonlandırıldı.

Sonuç: Bu vakanın sonucunda böbrek taşı vakalarında görüntülemelerin doğrultusunda cerrahi öncesinde ve cerrahi sırasında anatomiye uygun şekilde ayrıntılı şekilde inceleme yapılmalıdır. Nadir de olsa taşla karşılaşılmayan vakalarda kaliks divertikülü düşünülmeli ve radyolojik incelemelere uygun şekilde gereğinde ablatif müdahale ile taşlara ulaşılmalıdır.

Anahtar kelimeler: Kaliks divertikülü, böbrek taşı, ablasyon.

Preoperatif DÜSG

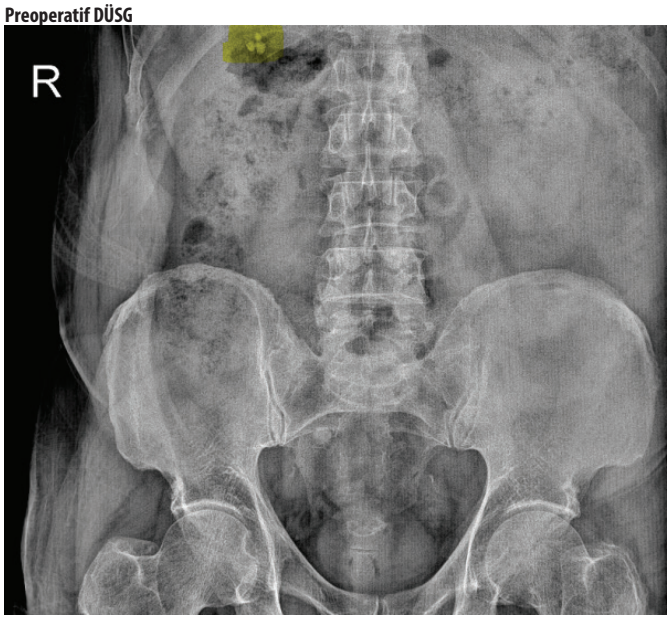

İntraoperatif Divertikül İçerisindeki Taş



Perkutan Nefrolitotomi

SS-053

SUPİN MİNİ PERKÜTAN NEFROLİTOTOMİ MECBURİ HİZMET DENEYİMLERİMİZ

Muammer Babayiğit, Ahmet Yıldırım Balık

Aksaray Eğitim Ve Araştırma Hastanesi

Amaç: Supin Mini Pnl ; pozisyon kolaylığı, cerrahi ve anestezi süresinin daha kısa olması ve kombine cerrahilerin daha rahat yapılabilmesi açısından son zamanlarda popüler bir minimal invaziv cerrahi seçeneğidir.(1) Bu çalışmada mecburi hizmette uzmanlığın ilk yılında kliniğimizde supin pozisyonda yaptığımız mini pnl (perkütan nefrolitotomi) cerrahi deneyimlerimizi paylaşmayı amaçladık.

Gereç yöntem: Ocak2023 -Eylül 2023 arasında kliniğimizde yapılan supin mini pnl cerrahileri retrospektif olarak değerlendirildi.Operasyonlar asistanlıkta supin mini pnl eğitimi almış ve bu cerrahileri uygulamış yeni uzmanlar tarafından yapıldı. Tüm hastalara galdakao-modifiye supin valdivia pozisyonunda cerrahi yapıldı.(2) Tüm hastalara giriş öncesinde operasyon masasında ultrasonografi (usg) kullanılarak giriş yeri kontrol edildi.Hastalara bir eksende skopi ve bir eksende usg ile beraber hibrit yöntemle giriş sağlandı.Ameliyatlarda Amnotec © marka 12 fr Nefroskop kullandı.Dilatasyonda ise Amnotec © Marka 15Fr tek metal dilatator ve 15.5-16.5 Fr metalik kılıf kullanıldı.Tüm operasyonlarda Dornier © 35 watt lazer kullanıldı. Hastaların demografik özellikleri,yaş,cinsiyet ,operasyon süresi ,komplikasyonları,preop taş büyüklükleri ,postop 1.günde hemoglobindeki düşüş ve taşların alınma oranları incelendi. Taşların dışarı alınma oranları preop ve post op görüntülerde taşların en uzun eksendeki uzunluğuyla hesaplandı.

Bulgular: Ocak 2023 -Eylül 2023 arasında 15 erkek 10 kadın olmak üzere toplam 25 hastaya supin mini yapıldı.14 hastaya sağ, 11 hastaya sol pnl yapıldı.Hastaların ortalama yaşı 47 (30-76),ortalama operasyon süresi 65 dk (40-100) ,ortalama yatış süresi 4,1 gün (2-12) olarak saptandı.1 hastada 1 ünite es replasmanı yapılması dışında diğer hastalara kan replasmanı yapılmadı.Hastaların preop hemoglobin değerleri baz alındığından post op 1.gün sabahı alınan hemoglobin değerlerindeki düşüş ortalama 1,72 gr/dl (0-3,7) olarak saptandı.Taşların preop ve post op görüntülemelerle saptanan dışarı alınma oranları %87 ,1 (%65-100) olarak saptandı. Tüm hastalara operasyon sonunda double j kateter koyuldu.Hastaların hiçbirinde nefrostomi kateteri yerleştirilmedi.Tüm hastalarda tek giriş uygulandı.Clavien-dindo sınflamasına göre 4 hastada Grade 2 komplikasyon gerçekleşti.Bu hastaların 3 ünde postoperatif dirençli ateş nedeniyle geniş spektrumlu anibiyotik tedavisi uygulandı ve hastalar taburcu edildi.1 hastada ise tekrarlayan hipertansif ataklar nedeniyle antihipertansif tedavi uygulandı.1 hastada Grade 3 komplikasyon görüldü.Bu hasta post op 1.gün çekilen direkt üriner sistem grafisinde djs nin alt ucunun spontan orta üretere migrasyonu nedeniyle tekrar operasyonla double j stentin mesaneye alınması operasyonuydu. Hastaların hiçbirinde grade 4 ve üzeri komlikasyon görülmedi.(Demografik özellikler tablo 1 de özetlenmiştir.)

Sonuç: Supin mini PNL cerrahisi büyük böbrek taşlarında; yeterli eğitimi almış yeni uzman ürologların,uygun cerrahi ekip ve uygun malzemelerin bulunduğu perifer hastanelerinde de güvenli ve etkin olarak uygulayabileceği minimal invaziv bir cerrahidir.

Anahtar kelimeler: Böbrek taşı,Perkütan nefrolitotomi,Supin

Kaynaklar

1. Scoffone, C. M., Cracco, C. M., Cossu, M., Grande, S., Poggio, M., & Scarpa, R. M. (2008). Endoscopic combined intrarenal surgery in Galdakao-modified supine Valdivia position: a new standard for percutaneous nephrolithotomy?. European urology, 54(6), 1393-1403.
2. Ibarluzea, G., Scoffone, C. M., Cracco, C. M., Poggio, M., Porpiglia, F., Terrone, C., ... & Scarpa, R. M. (2007). Supine Valdivia and modified lithotomy position for simultaneous anterograde and retrograde endourological access. BJU international, 100(1), 233-236.

Tablo 1 Hastaların demografik ve cerrahi özellikleri

	Ortalama /Min-Max
Cinsiyet	15 erkek / 10 kadın
Yaş	47 (30-76)
Taraf	14 Sağ /11 Sol
Operasyon süresi (dk)	65 dk (40-100)
Hastanede yatış süresi (Gün)	4,1 gün (2-12)
Kan transfüzyonu	1 hastada 1 ünite es replasmanı.
Komplikasyon (Clavian Dindo grade)	4 hasta Grade 2,1 hasta Grade3
Preop Taş boyutu (En uzun aks toplamı,mm)	32 (21-52)
Postop görüntülerde taşların dışarı alınma oranı	%87 ,1 (%65-100)
Skopi süresi (saniye)	65,2 (20-120)
Toplam skopi dozu (mGy)	30,2 (4,2-95)
Hemoglobinde düşüş miktarı (gr/dl)	1,72 gr/dl (0-3,7)

Perkutan Nefrolitotomi

SS-054

OKUL ÖNCESİ (0-6 YAŞ) TAŞ HASTALARINDA MİCRO-PERC DENEYİMLERİMİZ: TEK MERKEZLİ ÇALIŞMA

Mehmet Eflatun Deniz, Mehmet Vehbi Kayra

Başkent Üniversitesi Adana Dr. Turgut Noyan Araştırma Ve Uygulama Merkezi

Amaç: Okul öncesi dönem çocuklarında böbrek taşı göz ardı edilemeyecek kadar sık görülmektedir. Bu yaş grubunda üreter ve renal kalikslerin küçük çapta olması, RIRS ve SWL gibi yöntemlerin taşsızlık başarısını azaltmakla beraber, minimal invaziv cerrahi tekniklerden biri olan MicroPerc yönteminin de önemini artırmaktadır.

Materyal ve Method: Kliniğimizde gerçekleştirdiğimiz Haziran 2016- Aralık 2023 tarihleri arasında MicroPerc işlemi yapılan 0-6 yaş

grubundaki 25 hastanın dosyaları retrospektif olarak tarandı. Hastalar idrar kültürlerinde üreme olmamasını takiben genel anestezi altında litotomi pozisyonunda üreter kateteri takılıp prone pozisyonuna alındı. Skopi eşliğinde üreter kateterinden opak madde verilmesinden sonra uygun kaliksten 4.8 Fr-All Seeing Needle yardımıyla giriş yapıldı. Lazer ile taş kırılıp fragmanlar spontan düşmeye bırakıldı. Re-entry/nefrostomi koyulmayan hastaların üreter kataterleri postop 1.gün çekilip böbrekleri ultrason ile kontrol edildi. Komplikasyon gelişmeyen hastalar taburcu edildi. Uygun hastalara Shohl solüsyonu başlanıp belirli aralıklarla poliklinik kontrol planlandı. Tüm hastalara taş analizi yapılması önerildi.

Bulgular: Hastalarımızın 8'i kız 17'si erkekti. 19 hasta (%76) 0-2 yaş aralığındaydı. 11 hastanın taş analizi mevcuttu. Bunlardan 9'u kalsiyum, 2'si sistin taşı idi. 10 hastanın (%40) taşı 1 cm'in altında iken 15 hastanın (%60) taşı 1-2 cm aralığındaydı. 18 hastanın (%72) taşı renal pelviste iken, 4 hastanınki (%16) alt kalikste, 3 hastanınki (%12) orta kalikste idi. Hastaların hiçbirine işlem öncesi J stent yerleştirilmedi. Hastaların tamamında intraoperatif skopi süresi 1 dk'nın altında idi. 3 hastada (%12) 0-3 mm arası rezidü varken 22 hastada (%88) taşsızlık sağlandı. Taş yükü fazla olan, 7 hastaya introp DJ stent konuldu. 1 hastanın postop ateşi oldu. 1 hastaya ameliyat sırasında batın içine irrigasyon sıvısı kaçağı olması sebebiyle laparatomi yapıldı.

Sonuç: MicroPerc yöntemi okul öncesi dönemde uygun hasta grubunda kısa skopi süresi, cerrahi öncesi ek girişim gerektirmemesi ile yüksek başarı sağlayan bir tekniktir.

Anahtar kelimeler: Urinary Stones, Nephrolithotomy, Minimally Invasive Surgery

Fleksibil Üreterorenoskopi

SS-055

RETROGRAD İNTRARENAL CERRAHİDE 3 FARKLI TEK KULLANIMLIK CİHAZIN KARŞILAŞTIRILMASI: TEK MERKEZ TEK CERRAH SONUÇLARI

Mehmet Fatih Şahin[1], **Rıdvan Özcan**[2]

[1]*Tekirdağ Namık Kemal Üniversitesi*
[2]*Bursa Şehir Hastanesi*

Giriş: Böbrek taşlarının tedavisinde perkütan nefrolitotomiye alternatif olarak Retrograd İntrarenal Cerrahi (RIRC) ana kılavuzlarda kendine yer edinmiştir. Günümüzde RIRC için üroloğlar tek kullanımlık veya yeniden kullanılabilir cihazlar tercih etmektedirler. Yeniden kullanılabilir cihazların yüksek satın alma ve tamir ücretleri ile sterilizasyon maliyetleri, tek kullanımlık cihazlara doğru bir yönelim oluşturmuştur. Bu doğrultuda farklı firmalar benzer özelliklere sahip tek kullanımlık yeni cihazlar üretmişlerdir. Her seferinde tek kullanımlık bir skop kullanmak, kaliteli dijital görüşe ve fonksiyonel iki yönlü defleksiyona sahip, fiberoptik veya dijital skoplardan ergonomik olarak çok daha hafif ve hastane enfeksiyonu riskini en aza indiren steril skop elde etmenin avantajlarını sağlar. Literatürde tek kullanımlık skopların yeniden kullanılabilir cihazlara göre daha düşük enfeksiyon ve yüksek taşsızlık oranına sahip olduğunu bildiren çalışmalar vardır. Ancak tek kullanımlık skoplardan farklı markaların sonuçlarının karşılaştırıldığı çalışma bulunmamaktadır. Bu çalışmanın amacı, aynı klinikte tek cerrah tarafından operasyon sırasında aynı şekilde kullanılan 3 farklı marka tek kullanımlık cihazın sonuçlarını karşılaştırmaktır.

Materyal-Metot: Mart 2022-Aralık 2023 tarihleri arasında, aynı merkezde (ÇDH), tek cerrah (MFŞ) tarafından benzer operasyon yöntemleri ile opere edilen toplam 187 hastanın verileri retrospektif olarak incelendi. Bu operasyonlarda toplam 3 farklı markanın (9.2 Fr Pusen®, Çin; 9.0 Fr Hugemed®, Çin ve 8.7 Fr Redpine®, Çin) tek kullanımlık cihazı kullanıldı. 18 yaş altı hastalar, böbrek anomalisi olan, soliter böbreği bulunan ve hamile olan hastalar çalışma dışı bırakıldı. Her hastaya double J stent yerleştirilerek cerrahi sonlandırıldı ve postoperatif 3. hafta double J stentleri çekildi. Postoperatif 4. haftada kontrastsız abdominopelvik tomografi ile taşsızlık oranları tespit edildi ve taşsızlık tomografik incelemede <4mm rezidüel taş varlığı olarak tanımlandı ve taşsızlık oranı 3 grupta incelendi. Her iki grup için de demografik ve klinik veriler, taş özellikleri, operasyon verileri, perioperatif ve postoperatif komplikasyonlar (ateş ve idrar yolu enfeksiyonu dahil), hastanede kalış süresi ve taşsızlık oranları (SFR) karşılaştırıldı.

Bulgular: Çalışmaya dahil edilen toplam 3 farklı marka cihaz ile sırasıyla 62, 62 ve 63 vaka yapıldı. Gruplar arasında demografik ve klinik özellikler olarak, operasyon verileri ve taş özellikleri açısından, peroperatif ve postoperatif komplikasyonlar ve taşsızlık oranı ile ikinci girişim oranı açısından anlamlı farklılık gözlenmedi. (Tablo 1)

Sonuç: Aktif kullanılmakta olan 3 farklı marka tek kullanımlık fleksible üreteroskopi cihazı cerrahi sonuçlar ve komplikasyon riski açısından benzer özelliktedir. Mevcut imkanlar dahilinde tercih edilecek her 3 marka cihaz da güvenle kullanılabilir.

Anahtar kelimeler: flexible üreteroskopi, tek kullanımlık cihaz, komplikasyon

Tablo 1. 3 farklı tek kullanımlık fleksible üreteroskopi cihazının karşılaştırılması

	Cihaz 1 (PUSEN®)	Cihaz 2 (Hugemed®)	Cihaz 3 (Redpine®)	p
Vaka Sayısı	62	62	63	
Yaş (ortalama ± SS)	45.4 ± 11.4	47.0 ± 12.1	45.6 ± 12.4	0.676
Cinsiyet (n, %)				
Erkek	41 (66.1%)	35 (56.5%)	38 (60.3%)	0.545
Kadın	21 (33.9%)	27 (43.5%)	25 (39.7%)	
Taraf (n, %)				
Sağ	35 (56.5%)	26 (41.9%)	30 (47.6%)	0.268
Sol	27 (43.5%)	36 (58.1%)	33 (52.4%)	
VKİ (kg/m²) (ortalama ± SS)	26.5 ± 2.3	27.6 ± 2.6	27.2 ± 2.1	0.879
Preop SWL (n, %)	15 (24.2%)	13 (21.0%)	16 (25.4%)	0.865
Preop JJ (n, %)	23 (37.1%)	17 (27.4%)	19 (30.2%)	0.523
Charlson Komorbidite İndeksi (CCI) (n, %)				
0-2	53 (85.5%)	53 (85.5%)	53 (84.1%)	0.999
≥3	9 (14.5%)	9 (14.5%)	10 (15.9%)	
Preoperatif kreatinin (mg/dL) (ortalama ± SS)	0.85 ± 0.22	0.78 ± 0.17	0.93 ± 0.45	0.054
Taş Lokasyonu (n, %)				
Üst Kaliks	1 (1.6%)	1 (1.6%)	2 (3.3%)	
Orta Kaliks	6 (9.7%)	3 (4.8%)	7 (11.1%)	
Alt Kaliks	11 (17.7%)	9 (14.5%)	12 (19.0%)	0.883
Renal Pelvis	17 (27.4%)	17 (27.4%)	12 (19.0%)	
Üst Üreter	17 (27.4%)	23 (37.1%)	23 (36.5%)	
Multiple Lokasyon	10 (16.2%)	9 (14.6%)	7 (11.1%)	
Taş Dansitesi (HÜ) (ortalama ± SS)	1390.1 ± 379.7	1351.4 ± 325.6	1262.1 ± 355.7	0.052
Taş Volümü (mm³) (ortalama ± SS)	771.4 ± 689.6	793.0 ± 696.2	726.5 ± 650.8	0.766
Preoperatif Hidronefroz (n, %)	30 (48.4%)	28 (45.2%)	34 (54.0%)	0.612
Operasyon Süresi (dk.) (ortalama ± SS)	54.3 ± 11.3	55.1 ± 11.0	55.2 ± 14.3	0.941
Hospitalizasyon Süresi (gün) (ortalama ± SS)	1.1 ± 0.4	1.9 ± 2.6	1.5 ± 1.7	0.095
Peroperatif Komplikasyon (n, %)	3 (4.8%)	0 (0%)	3 (4.8%)	0.249
Postoperatif Komplikasyon (n, %)	8 (12.9%)	9 (14.5%)	11 (17.5%)	
Clavien Grade 1	5 (8.1%)	0	3 (4.8%)	0.657
Clavien Grade 2	3 (4.8%)	9 (14.5%)	6 (9.5%)	
Clavien Grade 3	0	0	2 (3.2%)	
Clavien Grade 4	0	0	0	
Total Komplikasyon (n, %)	3 (4.84%)	9 (14.5%)	12 (19.0%)	0.051
Postoperatif kreatinin (mg/dL) (ortalama ± SS)	0.85 ± 0.33	0.73 ± 0.18	0.81 ± 0.34	0.079
Taşsızlık Oranı (%)	47 (75.8%)	46 (74.2%)	49 (77.8%)	
Komplet Taşsız	26 (41.9%)	17 (27.4%)	13 (20.6%)	
0-2 mm fragman	9 (14.5%)	14 (22.6%)	18 (28.6%)	0.149
2.1-4 mm fragman	12 (19.4%)	15 (24.2%)	18 (28.6%)	
İkinci Girişim İhtiyacı (%)	9 (14.5%)	5 (8.1%)	6 (9.5%)	0.531

Fleksibil Üreterorenoskopi

SS-056

RIRS'TA PREOPERATİF STENTLEME SÜRESİNİN TAŞSIZLIK ORANLARINA ETKİSİ

Bedreddin Kalyenci, Gazi Kaz, Can Benlioğlu, Ali Çift, Mehmet Özgür Yücel

Adyaman Üniversitesi Tıp Fakültesi Üroloji Anabilimdalı

Amaç: Böbrek taşı nedeniyle retrograd intrarenal cerrahi (RİRC) uygulanacak olgularda preoperatif stentlemenin(pasif dilatasyonun) taşsızlık oranları ve ikincil cerrahi girişim gereksinimi üzerine etkisini değerlendirmeyi amaçladık.

Mateyal-Metod: RİRC endikasyonu almış hastaları 3 gruba ayırıldı. 1.Grupta preoperatif DJ stent takılmadan direkt RİRC uygulanan hastalar. Grup 2 ve Grup 3 deki hastalara sedoanaljezi ile preoperative DJ stentleme yapıldı ve 2. gruptaki hastalar stentleme sonras 2-4 hafta içerisinde RIRS yapıldı, 3. Gruptaki hastalar ise stentleme sonrası 4-6 hafta içerisinde RIRS yapıldı. Gruplar arasında tamamen taşsızlık veya ≤ 3 mm den küçük rezidüel taş kalma oranları ve ikincil cerrahi girişim gerksinim oranları karşılaştırıldı.

Bulgular: Grup 1 de 34; hasta grup 2 de 37; hasta grup 3 de 31 hasta mevcut idi. Grupların dermografik özelikleri tablo 1 de verilmiştir. Gruplar arasında taşsızlık oranları sırasıyla %85.2, %86.4 ve 87,01 olarak benzer saptanmıştır (p=0.487). İkincil cerrahi girişim gereksinim oranları Grup 2 ve 3 de sırasıyla %16,2 ve %16,1 ile Grup 1'den %26,4 anlamlı derecede düşük saptandı(p<0.001).

Sonuç: Preoperatif stentleme taşsızlık oranları üzerinde anlamlı bir etkisi yokken ikincil cerrahi girişim oranlarını azaltmakatır. 2-4 haftalık preop stentleme ile 4-6 haftalık stentleme arasında taşsızlık oranları ve ikincil cerrahi girişim oranları arasında fark yoktur.

Anahtar kelimeler: Retrograd intrarenal cerrahi,Taşsızlık,

Kaynaklar

1. Guven, S., Yigit, P., Tuncel, A., Karabulut, İ., Sahin, S., Kilic, O., ... & Sarica, K. (2021). Retrograde intrarenal surgery of renal stones: a critical multi-aspect evaluation of the outcomes by the Turkish Academy of Urology Prospective Study Group (ACUP Study). World Journal of Urology, 39(2), 549-554.
2. Yuk, H. D., Park, J., Cho, S. Y., Sung, L. H., & Jeong, C. W. (2020). The effect of preoperative ureteral stenting in retrograde Intrarenal surgery: a multicenter, propensity score-matched study. BMC urology, 20(1), 1-7.
3. Secker, A., Rassweiler, J., & Neisius, A. (2019). Future perspectives of flexible ureteroscopy. Current opinion in urology, 29(2), 113-117.

Tablo 1.

	Grup 1;N:34 (DJ Yok)	Grup 2;N:37 (DJ 2-4 hafta)	Grup 3;N:31 (DJ 4-6 hafta)
yaş(yıl)	39,6	42,3	45,6
Taş Boyutu(mm2)	150	165	154
Taşsızlık veya rezidü taş<3mm	%85.2,	%86.4	%87,01
ikincil cerrahi gereksinimi	%26,4	%16,2	%16,1

Fleksibil Üreterorenoskopi

SS-057

RIRC YAPILAN HASTALARDA TAŞ BOYUTU, DANSİTESİ VE LOKALİZASYONUNUN;TAŞSIZLIK VE KOMPLİKASYON ORANLARINA ETKİSİ

Khaled Albaba [1], Fatih Gökalp[1], Hakan Şığva[2], Bilal Kulak[1], Ferhat Uçurmak[1], Sadık Görür[1]

[1]Hatay Mustafa Kemal Üniversitesi Tıp Fakültesi Üroloji Kliniği
[2]Van Eğitim Ve Araştırma Hastanesi Üroloji Kliniği

Amaç: Taş tedavisinde gelişen teknoloji ile birliktefleksibleureterorenoskopiüroloji pratiğinde sıklıklakullanılmaktadır. Bizde çalışmamızda retrogradintrarenal cerrahi (RIRS) uygulaması yapılan hastaların taş dansitelerinin, taş boyutlarının, yerleşim yerinin taşsızlık oranlarına olan etkisini değerlendirmeyiamaçladık.

Gereç ve Yöntemler: Hatay Mustafa Kemal Üniversitesi Tayfur Ata Sökmen Tıp Fakültesi Üroloji Anabilim DalındaOcak 2015 ileEylül 2018 tarihleri arasında taş boyutu 9mm ile 25 mm arasında olan böbrek taşları nedeniyle RIRC uygulanan hastaların verileri retrospektif olarak incelendi. 142 hasta çalışmaya alındı.Preop hastaların detaylı anamnezi yapıldı. Hastaların kontrastsızbiligisayarlı tomografileri (BT) değerlendirilmiş olup taşın boyutu, yerleşim yeri,yoğunluğu kaydedilmişti.Hastaların hepsine genel anestezi uygulandı. Tüm girişimler 7.5F fiberoptik (Storz FLEXX2), 273-lm lazer fiberkullanılarak yapıldı.Litotriptör olarak Holmium: YAG lazer kullanıldı.Taşlar 2 mm'ye kadar fragmante edilip spontan düşmeye bırakıldı. Hastanede kalış zamanı ile birlikte perop komplikasyonlar kayıt altına alınmıştı. Tüm hastalar rezidü taş açısından 3 hafta sonra kontrastsız direk üriner sistem grafisi (DÜSG)veya BT ile değerlendirildi.

Bulgular: Taşsızlık oranlarını etkileyen faktörlere bakıldığında; taş boyutu, operasyon süresi ve Hounsfield ünitesi (HU) ile taşsızlık arasında anlamlı korelasyon saptanmıştır (p=0.04, p=0.008 ve p=0.02, sırasıyla). Ancak yaş, cinsiyet, taş lokalizasyonu ile taşsızlık oranları arasında korelasyon saptanmamıştır (p=0.52, p= 0.62 ve p=0.69, sırasıyla). Birden fazla taş olması ise taşsızlığı etkileyen en önemli faktör olarak bulunmuştur (r=1.5, p<0.001).

Sonuç: Çalışmamız taşsızlık oranlarını etkileyen önemli faktörlerin maksimum HU, taş boyutu ve taş lokalizasyonu olduğu göstermiştir Literatürü destekleyen bulgularımız ve sonuçlarımız ile başarı oranları oldukça yüksek intraoperatif komplikasyonlar ise düşüktür.

Anahtar kelimeler: Böbrek taşı, üreterorenoskopi, fleksible, lazer, endoüroloji

Fleksibil Üreterorenoskopi

SS-058

PSOAS KAS BOYUTU İLE ÜRETERAL ERİŞİM KILIFININ YERLEŞTİRİLEMEMESİ VE RIRS KOMPLİKASYONLARI ARASINDA İLİŞKİ VAR MI?

Kerem Teke[1], Hakan Çakır[2], Duygu Sıddıoğlu[3], Oktay Özman[4], Cem Başataç[5], Murat Akgül[6], Önder Çınar[7], Mehmet Fatih Şimşekoğlu[8], Mustafa Tuna[9], Eyüp Burak Sancak[10], Cenk Murat Yazıcı[6], Haluk Akpınar[5], Bülent Önal[8]

[1]Kocaeli Üniversitesi Tıp Fakültesi Üroloji A.d.
[2]Fulya Acıbadem Hastanesi, Üroloji Bölümü
[3]Çanakkale Onsekiz Mart Üniversitesi, Biyoistatistik A.d.
[4]Bahçelievler Memorial Hastanesi
[5]Florence Nightingale Şişli Hastanesi, Üroloji Bölümü
[6]Namık Kemal Üniversitesi Tıp Fakültesi Üroloji A.d.
[7]Samsun Medıcana Hastanesi Üroloji Bölümü
[8]Cerrahpaşa Tıp Fakültesi Üroloji A.d.
[9]Acıbadem Maslak Hastanesi Üroloji Bölümü
[10]Çanakkale Onsekiz Mart Üniversitesi, Üroloji A.d.

Amaç: Psoas kas boyutu (PKB) ile üreteral erişim kılıfı (UEK)'nın yerleştirilmesindeki başarısızlık ve retrograd intrarenal cerrahi (RIRS) komplikasyonları arasındaki ilişkiyi araştırmayı amaçladık.

Metodoloji: RIRSearch veri tabanı kullanılarak çok merkezli, retrospektif ve vaka kontrollü bir çalışma dizayn edildi. Çalışmaya dahi edilmeme kriterleri: 1) UEK'nın hiç denenmediği prosedürler, 2) preoperatif stenti olan hastalar ve 3) pediatrik hastalar (<18)'idi. UEK yerleştirme başarısızlığına rağmen RIRS uygulanan hastalar Kohort-1, UEK yerleştirme sonrasında RIRS uygulanan hastalar ise Kohort-2 olarak kategorize edildi. Gruplar arasında 1:2 oranında eşleştirilme yapılırken kullanılan değişkenler yaş, cinsiyet, vücut kitle indeksi, kullanılan UAS (≤10-12 F ya da >10-12 F), geçmiş üreteroskopi öyküsü, aktif üreteral dilatasyon'du. PKB'nin morfometrik analizi için ipsilateral psoas kas alanları (iPMA), coreslicer.com web kiti kullanılarak ölçüldü. Kohortlar arasında demografik, klinik, komplikasyon oranları ve iPMA karşılaştırıldı. Ardından her bir kohortta cinsiyete özgü medyan iPMA seviyeleri belirlendi. Ardından Kohort-1 ve Kohort-2'deki hastalar düşük veya yüksek iPMA olarak alt gruplara ayrılarak, bu alt gruplar arasında hastalar RIRS komplikasyonları açısından karşılaştırıldı.

Bulgular: Kohort-1'de 86 hasta yer alırken, Kohort-2'de eşleşen 124 vaka yer alıyordu. Medyan (IQR: %25-75) iPMA seviyeleri kohortlar arasında benzerdi: Kohort-1 için 11,05 (6,82-14,44) cm2 ve Kohort-2 için 11,12 (6,97-13,69) cm2 (Tablo 1, p>0,05). Kohort-1 ve Kohort-2'yi içeren tüm hastalarda iPMA ile yaş (r= -0,222) ve Charlson komorbidite indeksi (r= -0,180) arasında anlamlı ters ilişki vardı (p<0,05). Perioperatif ve postoperatif komplikasyon oranları Kohort-1 için sırasıyla %8,1 ve %16,3, Kohort-2 için ise %6,5 ve %21 idi (Tablo 2). İki kohortta da erkek ve kadın hastalarda yüksek iPMA'lı hastalar ile düşük iPMA'lı hastalar arasında komplikasyon oranları istatistiksel olarak farklı değildi (Tablo 3, p>0.05).

Sonuçlar: Bu sonuçlar UEK başarısızlığının PKB ile ilişkili olmadığını göstermektedir. Ayrıca, yüksek ve düşük PKB'li hastalar arasında komplikasyon oranları benzer olduğundan, RIRS sarkopenik olmayan hastalar kadar sarkopenik hastalar için de güvenilir bir tedavi seçeneği olabilir.

Anahtar kelimeler: başarısızlık, komplikasyon, psoas kası, RIRS, sarkopeni, Üreteral erişim kılıfı.

Tablo 1. Üreteral erişim kılıfının yerleştirilmesi başarısız olduktan sonra retrograd intrarenal cerrahi uygulanan hastalar (Kohort 1) ile üreteral erişim kılıfının başarıyla yerleştirilmesinin ardından retrograd intrarenal cerrahi uygulanan hastalar (Kohort 2) arasındaki demografik, klinik ve operasyon verilerinin karşılaştırılması.

	Kohort-1 (n=86)	Kohort-2 (n=124)	P
Yaş*, year (IQR:%25-75)	43.5 (35-54)	43 (34-54)	0.972
Cinsiyet*, n (%)			0.208
Erkek	56 (65.1%)	70 (56.5%)	
Kadın	30 (34.9%)	54 (43.5%)	
Taraf, n (%)			0.499
Sağ	45 (52.3)	59 (47.6%)	
Sol	41 (47.7%)	65 (52.4%)	
Vücut kitle indeksi *, kg/m2, median (IQR:%25-75)	27 (24.1-29.7)	27.5 (25.3-30.5)	0.301
Yaşın dahil edildiği Charlson Komorbidite indeksi			0.112
0	38 (44.2)	63 (50.8)	
1	21 (24.4)	21 (16.9)	
2	20 (23.3)	16 (12.9)	
3	5 (5.8)	17 (13.7)	
4	2 (2.3)	4 (3.2)	
5	0 (0)	2 (1.6)	
6	0 (0)	1 (0.8)	
Geçirilmiş üreteroskopi öyküsü*, n (%)			0.463
yok	65 (75.6%)	99 (79.8%)	
var	21 (24.4%)	25 (20.2%)	
Taş lokalizasyonu			0.150
Üst pol	4 (4.7%)	4 (3.20%)	
Orta pol	6(7.10%)	3 (2.40%)	
Alt pol	11 (12.90%)	9 (7.30%)	
Renal pelvis	15 (17.60%)	28 (22,60%)	
Üst üreter	21 (24,70%)	23 (18.50%)	
Çoklu lokalizasyon	28 (32.90%)	57 (46.00%)	
Taş sayısı			0.159
1	56 (67.5%)	67 (54.0%)	
2	20 (24.1%)	35 (28.2%)	
3	3 (3.6%)	11 (8.9%)	
4	4 (4.8%)	5 (4.0%)	
5	0 (0%)	3 (2.4%)	
>5	0 (0%)	3 (2.4%)	
Hidronefroz varlığı, n (%)	45 (52.3)	63 (50.8)	0.829
Taş dansitesi (Hounsfield Unit), median (IQR:%25-75)	936 (652-1200)	1002 (731.5-1213.75)	0.378
Toplam Taş yükü, mm3, median (IQR:%25-75)	2202(734-6460)	5030(1981-10187)	<0.001
Aktif üreteral dilatasyon*¶, n (%)			0.050
var	74 (86.0%)	117 (94.4%)	
yok	12 (14.0%)	7 (5.6%)	
Kullanılan ya da denenen UEK*, n (%)			0.413
≤10 - 12Fr	50 (58.1%)	65 (52.4%)	
11 - 13 Fr ≤	36 (41.9%)	59 (47.6%)	
Kullanılan üreteroskop			0.233
Karl Storz Flex-X2	84	124	
WiScope®	1	-	
Uscope UE3022	1	-	
Postop JJ stent takılması			0.161
Var	82 (95.3%)	123 (99.2%)	
Yok	4 (4.7%)	1 (0.8%)	
Cerrahi süresi, dk, median (IQR:%25-75)	60 (33.5-75)	60(49-78.75)	0.025
Perioperatif komplikasyon	7 (8.1%)	8 (6.5%)	0.640
Postop komplikasyon	14 (16.3%)	26 (21.0%)	0.395

*: Kohortların eşleştirilmesinde kullanılan değişkenler. Kısaltmalar: IQR, Interquartile range.

¶: Kohort-1 ve Kohort-2'de aktif üreteral dilatasyon uygulananların dağılımları şu şekildeydi: Kohort-1'de 35 hastaya balon kullanılarak intramural üreteral dilatasyon uygulandı. Hastaların 39'una tam üreteral dilatasyon uygulandı (19'una balon dilatatör, 19'una semirijid üreteroskopi ve 1'ine koaksiyal dilatatör). Kohort-2'de ise 75 hastaya balon kullanılarak intramural üreteral dilatasyon, 42 hastaya ise tüm üreteral dilatasyon (30'una balon dilatatör, 12'sine semirijid üreteroskopi) uygulandı.

Tablo 2. UEK yerleştirme başarısızlığına rağmen RIRS uygulanan hastalarda (Kohort-1) ve başarılı UEK yerleştirme sonrasında RIRS uygulanan hastalarda (Kohort-2) perioperatif ve postoperatif komplikasyonların modifiye Satava ve modifiye Clavien Sınıflandırma Sistemlerine göre sınıflandırılması.

		Kohort-1 (n=86)	Kohort-1 (n=86)
Modifiye Satava Komplikasyon Sistemi	Olaylar		
I			
	Taşa ulaşılamaması	3 (3.48)	3 (2.41)
	Kanama	1 (1.16)	4 (2.81)
IIa	Üreteral stent gerektiren üreteral duvar hasarı	1 (1.16)	1 (0.80)
IIb			
	Piyüriden dolayı stent yerleştirilmesi ve operasyonun ilerleyen bir zamana ertelenmesi	1 (1.16)	-
	Taşa ulaşamadığından dolayı yeniden tedavi için başka bir RIRS seansı gerekmesi	1 (1.16)	-
Total		7 (8.1)	8 (6.5)
Modifiye Clavien Komplikasyon Sistemi	Olaylar		
I	Hematüri	6	12
II			
	Renal kolik	4	6
	Antibiyotik gerektiren ateş	1	5
III	Düzeltme gerektiren JJ stent migrasyonu	3	2
IV	Ürosepsis	-	7
V	Ölüm	-	-
Total		14 (16.3)	26 (21)

RIRS, Retrograd Intrarenal Cerrahi; UEK, Ureteralerişim kılıfı.

Tablo 3. UEK yerleştirme başarısızlığına rağmen devam eden RIRS (Kohort-1) ve UEK yerleştirilmesinden sonra gerçekleştirilen RIRS (Kohort-2) prosedürlerinde yüksek iPKA'lı ve düşük iPKA'lı hastalar arasındaki perioperatif ve postoperatif komplikasyonların ve bunlara ait komplikasyon derecelendirme sistemlerinin (Modifiye Satava ve Modifiye Clavien Sınıflandırma Sistemi) karşılaştırması.

			Kohort-1						Kohort-2			
	Erkek (n=56)			Kadın (n=30)			Erkek (n=70)			Kadın (n=54)		
	Düşük iPKA	Yüksek iPKA	p	Düşük iPKA	Yüksek iPKA	p	Düşük iPKA	Yüksek iPKA	p	Düşük iPKA	Yüksek iPKA	P
Perop komplikasyon	2 (7.1%)	1 (3.6)	0.553	1 (6.7)	3 (20.0)	0.283	3 (8.6)	1 (2.9)	0.303	2 (7.4)	2 (7.4)	0.619
Modifiye Satava Evreleme skoru			0.246			0.267			0.247			0.613
0	26 (92.9)	27 (96.4)		14 (93.3)	12 (80)		32 (91.4)	34 (97.1)		25 (92.6)	25 (92.6)	
1	1 (3.6)	1 (3.6)		1 (6.7%)	2 (13.3)		2 (5.7)	1 (2.9)		2 (7.4)	2 (7.4)	
2	1 (3.6)	-		-	1 (6.7)		1 (2.9)	-		-	-	
Postoperatif komplikasyon	6 (21.4)	5 (17.9)	0.737	3 (20.0)	-	0.124	7 (20.0)	8 (22.9)	0.772	7 (25.9)	4 (14.8)	0.251
Modifiye Clavien komplikasyon derecesi			0.992			0.228			0.867			0.471
0	22 (78.6)	23 (82.1)		12 (80)	15 (100)		28(80)	27(77.1)		20 (74.1)	23 (85.2)	
1	3 (10.7)	3 (10.7)		1 (6.7)	-		4 (11.4)	6 (17.1)		4 (14.8)	1 (3.7)	
2	1 (3.6)	1 (3.6)		2 (13.3)	-		1 (2.9)	1 (2.9)		3 (11.1)	3 (11.1)	
3a	1 (3.6)	1 (3.6)		-	-		1 (2.9)	-		-	-	
3b	1 (3.6)	-		-	-		-	1 (2.9)		-	-	
4b	-	-		-	-		1 (2.9)			-	-	
Yatış süresi			0.641			0.386			0.413			0.737
1	22 (81.5)	25 (92.6)		13 (86.7)	14 (93.3)		32 (91.4)	30 (85.7)		21 (77.8)	23 (85.2)	
2	2 (7.4)	1 (3.7)		1 (6.7)	-		1 (2.9)	4 (11.4)		2 (7.4)	1 (3.7)	
3	1 (3.7)	1 (3.7)		-	1 (6.7)		1 (2.9)	1 (2.9)		2 (7.4)	1 (3.7)	
4-24	2 (7.4)	-		1 (6.7)	-		1 (2.9)	-		2 (7.4)	2 (7.4)	

iPKA, ipsilateral psoas kas alanı; RIRS, Retrograd intrarenal cerrahi, UEK, Ureteral erişim kılıfı.

Fleksibil Üreterorenoskopi

SS-059

ÇOCUKLARDA BÖBREK TAŞLARININ TEDAVİSİNDE RETROGRAD İNTRARENAL CERRAHİNİN ETKİNLİĞİ VE GÜVENİLİRLİĞİ

Musa Ekici, Metin Kızgın, Cemil Aydın, Mustafa Serdar Çağlayan, Alpkon Torun, Muhammet İhsan Öztürk, Mehmet Murat Baykam

Hitit Üniversitesi Tıp Fakültesi

Pediatrik böbrek taşalarının cerrahi tedavisi, cerrahi aletlerin minyatürizasyonu ve intrakorporeal litotriptörlerin kullanabilirliği nedeniyle son yıllarda önemli ölçüde değişmiştir. Retrograd intrarenal cerrahi (RIRS) tekniği günümüzde etkili ve minimal invaziv bir işlem olarak kabul edilmektedir. Ancak bu konu ile ilgili çalışma sayısı kısıtlıdır.

Amaç: Pediatrik yaş grubunda görülen böbrek taşlarının tedavisinde RIRS etkinliğini ve güvenilirliğini araştırmak.

Materyal Method: 2019 Haziran-2023 Aralık tarihleri arasında böbrek taşı tanısı ile RIRS uygulanan pediatrik taş hastalarının verileri retrospektif olarak incelendi. Total 50 hasta çalışmaya dahil edildi. Hastaların demografik özellikleri, operasyon verileri, komplikasyonları, başarı oranları incelendi ve kayıt edildi.

Bulgular: Vakaların 28'ü (%56) erkek, 22'si (%44) kız idi. Yaş ortalaması erkek çocuklarda 11.42±4.18 (3-16), kızlarda 10.48±4.92 (4-16) idi. Taşların 22'si (%44) sol böbrekte, 28'i (%56) sağ böbrekte idi. Ortalama taş boyutu 10.48±4.23 mm.(4-24) idi. Taş lokalizasyonları 30 (%60) vakada renal pelviste, 8 (%16) vakada üst kalikste, 10 (%20) vakada orta kalikste, 2 (%4) vakada alt kalikste idi. Ortalama operasyon süresi 43.10±5.06 dakika (30-60), ortalama skopi süresi 18.20±3.25 saniye (10-30), ortalama hastanede kalış süresi 2.42±0.53 gün (2-4) olarak hesaplandı. 6 (%12) hastaya daha önce perkütan nefrolitotomi (PCNL) ve 4 (%8) hastaya şok dalga litotripsi (ESWL) uygulanmıştı. 12 (%24) vakada ilk operasyonda üreter alt ucunda ki darlıktan dolayı double j (DJ) kateter takıldı. Bu hastaların vücut kitle indekslerinin (BMI) 18'in altında olduğu gözlendi. Bu 12 (%24) hastaya ikinci operasyonda Access sheat takıldı. Tüm vakalara operasyon sonrası Dj kateter takıldı. 2 (%4) hastada postoperatif ateş, 2(%4) hastada taş yolu gözlendi. İlk operasyondan sonra taşsızlık 34 (%68), ikinci Seans RIRS sonrası taşsızlık %100 olarak sağlandı.

Sonuç: RIRS çocuk yaş grubunda etkin ve güvenilir bir yöntem olarak görünmektedir. Ancak, daha çok vakanın dahil edildiği çok merkezli çalışmalara ihtiyaç vardır.

Anahtar kelimeler: Böbrek taşı, retrograd intrarenal cerrahi, pediatrik böbrek taşı

Kaynaklar

Zhao, Fang-Zhou, et al. "External validation of efficacy and reliability of different retrograde intrarenal surgery (RIRS) scoring systems for pediatric nephrolithiasis." Journal of Pediatric Urology 18.3 (2022): 313-e1.

Zhao, Fang-Zhou, et al. "External Validation of Two Predictive Models for Postoperative Fever After Retrograde Intrarenal Surgery in Pediatric Patients." Journal of Endourology 35.8 (2021): 1135-1139.

Tablo 1. Taşların karakteristik özellikleri ve operasyon bulguları

	Gruplar	n (%)	Ortalama ± SS (min-maks)
Yaş	Erkek	28 (%56)	11.42±4.18 (3-16)
	Kız	22 (%44)	10.48±4.92 (4-16)
Taş Tarafı	Sol	22 (%44)	
	Sağ	28 (%56)	
Taş lokalizasyonu	Renal pelvis	30 (%60)	
	Üst kaliks	8 (%16)	
	Orta kaliks	10 (%20)	
	Alt kaliks	2 (%4)	
Taşsızlık oranı	1. seans	36 (%72)	
	2. seans	50 (%100)	
Posoperatif komplikasyon	Ateş	2 (%4)	
	Taş Yolu	2 (%4)	
Ortalama taş boyutu (mm)			10.48±4.23 (4-24)
Ortalama operasyon süresi (dakika)			43.10±5.06 (30-60)
Skopi süresi (saniye)			18.20±3.25 (10-30)
Ortalama Hastanede kalış süresi (gün)			2.42±0.53 (2-4)

Fleksibil Üreterorenoskopi

SS-060

TEK VE TEKRAR KULLANIMLIK FLEKSİBLE ÜRETEROSKOPLARIN RIRC'DEKİ ETKİNLİĞİ VE GÜVENİLİRLİĞİ; RIRSEARCH ÇALIŞMA GRUBU

Hulusi Sıtkı Dayısoylu[1], Mehmet Fatih Şahin[1], Cenk Murat Yazıcı[1], Duygu Sıddıkoğlu[2], Önder Çınar[3], Murat Akgül[1], Hakan Çakır[4], Cem Başataç[5], Oktay Özman[6], Muahmmet Fatih Şimşekoğlu[7], Kerem Teke[8], Bilal Tuna[9], Eyüp Burak Sancak[10], Bülent Önal[7], Haluk Akpınar[5]

[1]Tekirdağ Namık Kemal Üniversitesi
[2]Çanakkale Onsekiz Mart Üniversitesi Biyoistatistik Anabilim Dalı
[3]Medicana İnternational Samsun Hastanesi
[4]Fulya Acıbadem Hastanesi
[5]İstanbul Florence Nightingale Hastanesi
[6]İstanbul Memorial Hastanesi
[7]İstanbul Üniversitesi-cerrahpaşa
[8]Kocaeli Üniversitesi
[9]Maslak Acıbadem Hastanesi
[10]Çanakkale Onsekiz Mart Üniversitesi Üroloji Anabilim Dalı

Giriş: Günümüzde fleksible üreteroskopi <2 cm üst üriner sistem taş tedavisinde birçok klinik tarafından tercih edilen etkili ve güvenilir bir cerrahi tekniktir. Cerrahi tekniğin tanımlandığı ilk dönemlerde, tekrar kullanılabilen fleksible üreteroskoplar piyasaya sürülmüş ancak zaman içerisinde tek kullanımlık fleksible üreteroskoplar da kullanıma girmiştir. Her iki tür cihazın da kendisine özgü avantajları ve dezavantajları olduğu bilinmekle birlikte cerrahi etkinlik ve güvenlik açısından karşılaştırmalı çalışmalara ihtiyaç duyulmaktadır. Çalışmamızın amacı tek kullanımlık fleksible üreteroskop ve tekrar kullanımlı fleksible üreteroskopların üst üriner sistem taş tedavisindeki etkinliğini ve güvenirliğini araştırmaktır.

Materyal-Metod: Çalışmaya, Mart 2016 ile Ağustos 2023 yılları arasında tekrar kullanılabilen veya tek kullanımlık fleksible üreteroskop ile retrograd intrarenal cerrahi uygulanan hastalar dahil edildi. 18 yaş altı hastalar, böbrek anomalisi olan, soliter böbreği bulunan ve hamile olan hastalar çalışma dışı bırakıldı. Her hastaya double J stent yerleştirilerek cerrahi sonlandırıldı ve postoperatif 3. hafta double J stentleri çekildi. Postoperatif 4. haftada kontrastsız abdominopelvik tomografi ile taşsızlık oranları tespit edildi ve taşsızlık tomografik incelemede <2mm rezidüel taş varlığı olarak tanımlandı. Hastalar iki gruba ayrıldı. Tekrar kullanımlık fleksible üreteroskop (9.5 fr Storz Flex X2, Almanya) ile cerrahi uygulanan hastalar Grup 1'i oluştururken, tek kullanımlık fleksible üreteroskop (9 Fr Hugemed, Çin) ile cerrahi uygulanan hastalar Grup 2'yi oluşturdu. Gruplar arasında olan demografik ve klinik farkların ortadan kaldırılması için vaka kontrollü eşleşme yapıldı. Operasyon süresi, taşsızlık oranı, peroperatif ve postoperatif komplikasyonlar ve hastanede yatış süreleri iki grup arasında karşılaştırıldı. Komplikasyonların değerlendirmesinde Clavian-Dindo sistemi kullanıldı.

Bulgular: Çalışmaya tekrar kullanımlık fleksible üreteroskopla opere edilen 838 hasta ve tek kullanımlık fleksible üreteroskopla opere edilen 327 hasta dahil edildi. Hastaların demografik ve klinik özellikleri değerlendirildiğinde gruplar arasında farklılıklar olduğu tespit edilmesi üzerine vaka kontrollü eşleşme yapılarak gruplar tekrar oluşturuldu. Eşleşme sonrası tekrar kullanımlık fleksible üreteroskop ve tek kullanımlık fleksible üreteroskop gruplarına 229'ar hasta alındı. İki grup arasında demografik ve klinik özellikler açısından fark bulunmamaktaydı. Tablo-1). Grupların cerrahi sonuçları karşılaştırıldığında; operasyon süresi, floroskopi süresi, hastanede yatış süresi ve taşsızlık oranları açısından gruplar arasında fark olmadığı tespit edildi. Peroperatif ve postoperatif komplikasyonlar tekrar kullanımlık fleksible üreteroskop grubunda anlamlı derecede yüksek tespit edildi. (p=0.018, p=0.001) Her ne kadar postoperatif komplikasyon oranları tekrar kullanımlık fleksible üreteroskoplar ile yapılan ameliyatlarda yüksek tespit edilse de postoperative ateş/idrar yolu enfeksiyonu açısından gruplar arasında fark bulunmamaktaydı. Gruplar arsında komplikasyon oranlarında farklılık yaratan ana konunun double j stent migrasyonu olduğu tespit edildi.(Tablo-1)

Sonuç: Retrograd intrarenal cerrahide, cerrahi başarı ve güvenirlik açısından tek kullanımlık ve tekrar kullanımlık fleksible üreteroskoplar arasında fark bulunmamaktadır.

Anahtar kelimeler: Tek Kullanımlık Fleksible Ureteroskop, Tekrar Kullanımlık Fleksible Ureteroskop, RIRC

Tablo 1. Tek kullanımlık ve tekrar kullanımlık fleksible üreteroskopların karşılaştırılması

	Vaka Kontrollü Eşleşme Öncesi			Vaka Kontrollü Eşleşme Sonrası		
	Tekrar kullanımlık (n:838)	Tek kullanımlık (n:327)	p	Tekrar kullanımlık (n:229)	Tek kullanımlık (n:229)	p
Yaş (ortalama ± SD)	49.76 ± 13.61	47.44 ± 13.51	**0.009**	45.85 ± 13.96	46.61 ± 13.54	0.553
Taş Hacmi (mm^3) (ortalama± SD)	1083.71 ± 1625.65	824.02 ± 1003.93	**0.007**	683.91 ± 622.15	646.96 ± 561.91	0.505
Taş Dansitesi (HU) (ortalama ± SD)	1035.72 ± 288.06	1101.17 ± 411.55	**0.002**	1048.14 ± 293.28	1104.58 ± 384.41	0.081
VKİ (kg/m^2) (ortalama ± SD)	27.61 ± 4.7	26.63 ± 3.17	**0.001**	26.82 ± 4.41	26.73 ± 3.33	0.807
Cinsiyet (n, %)						
Erkek	498 (59.4%)	218 (66.7%)	**0.023**	148 (64.6%)	148(64.6%)	1.000
Kadın	340 (40.6%)	109 (%33.3%)		81 (35.4%)	81 (35.4%)	
Taraf						
Sağ	419 (50.0%)	161 (49.2%)	0.927	108 (47.2%)	108 (%47.2)	1.000
Sol	419 (50.0%)	166 (50.8%)		121 (52.8%)	121 (%52.8)	
CCI (median (IQR))	2 (0-3)	1 (0-2)	**0.001**	1 (0-2)	1 (0-2)	0.927
Preop JJ Stent						
Hayır	509 (60.7%)	215 (65.7%)	0.118	149 (65.1%)	149 (65.1%)	1.000
Evet	329 (39.3%)	112 (34.3%)		80 (34.9%)	80 (34.9%)	
Taş Lokasyonu						
Üst Kaliks	17 (2.0%)	7 (2.1%)		3 (1.3%)	3 (1.3%)	
Orta Kaliks	35 (4.2%)	24 (7.3%)		7 (3.1%)	7 (3.1%)	
Alt Kaliks	119 (14.2%)	63 (19.3%)	**0.001**	44 (19.2%)	44 (19.2%)	1.000
Renal Pelvis	212 (25.3%)	97 (29.7%)		71 (31.0%)	71 (31.0%)	
Üst Üreter	195 (23,3%)	106 (32.4%)		79 (34.5%)	79 (34.5%)	
Multiple Lokasyon	260 (%31.0%)	30 (%9.2%)		25 (10.9%)	25 (10.9%)	
Operasyon Süresi (dk) (ortalama ± SD)	69.48 ± 28.54	60.33 ± 36.38	**0.001**	62.68 ± 25.01	59.38 ± 40.84	0.299
Floroskopi Süresi (sn) (ortalama ± SD)	2,15 ± 1.04	1.26 ± 1.51	**0.032**	1.55 ± 1.35	1.31 ± 1.49	0.554
Yatış Süresi (gün) (ortalama ± SD)	1.54 ± 2.10	1.35 ± 1.48	0.088	1.19 ± 0.56	1.09 ± 0.41	0.029
Perioperatif Komplikasyon (n, %)	81 (9.7%)	5 (5.1%)	**0.001**	12 (5.2%)	3 (1.3%)	**0.018**
Postoperatif Ateş / İdrar Yolu Enfeksiyonu (n, %)	33 (3.9%)	12 (3.6%)	0.868	11 (4.8%)	8 (3.4%)	0.640
Postoperatif Komplikasyon (n, %)	112 (13.4%)	18 (5.5%)	**0.001**	36 (15.8%)	11 (4.8%)	**0.001**
Clavien Dindo Grade 1	30 (3.5%)	4 (1.2%)		5 (2.1%)	0	
Clavien Dindo Grade 2	30 (3.5%)	10 (3.1%)		15 (6.5%)	7 (3.0%)	
Clavien Dindo Grade 3	50 (5.9%)	4 (1.2%)		15 (6.5%)	4 (1.8%)	
Clavien Dindo Grade 4	2 (0.5%)	0		1 (0.4%)	0	
Taşsızlık Oranı (n, %)	553 (67.1%)	232 (74.1%)	**0.026**	178 (78.8%)	164 (74.9%)	0.333

Fleksibil Üreterorenoskopi

SS-061

TEKRAR KULLANIMLI FLEKSİBLE ÜRETEROSKOPLAR ZAMAN İÇERİSİNDE ENFEKSİYON RİSKİNİ ARTIRIR MI? RIRSEARCH ÇALIŞMA GRUBU

Hulusi Sıtkı Dayısoylu[1], Mehmet Fatih Şahin[1], Cenk Murat Yazıcı[1], Kerem Teke[2], Muhammet Fatih Şimşekoğlu[3], Önder Çınar[4], Cem Başataç[5], Oktay Özman[6], Bilal Tuna[7], Hakan Çakır[8], Murat Akgül[1], Eyüp Burak Sancak[9], Haluk Akpınar[5], Bülent Önal[3]

[1]Tekirdağ Namık Kemal Üniversitesi
[2]Kocaeli Üniversitesi
[3]İstanbul Üniversitesi-cerrahpaşa
[4]Medicana İnternational Samsun Hastanesi
[5]İstanbul Florence Nightingale Hastanesi
[6]İstanbul Memorial Hastanesi
[7]Maslak Acıbadem Hastanesi
[8]Fulya Acıbadem Hastanesi
[9]Çanakkale Onsekiz Mart Üniversitesi

Giriş: Günümüzde, <2 cm üst üriner sistem taşları için retrograd intrarenal cerrahi (RIRC), birçok klinik tarafından tercih edilen etkili ve güvenilir bir cerrahi yöntemdir. Postoperatif enfeksiyon RIRC'nin en sık görülen ve mortal seyredebilen bir komplikasyonudur. Tekrar kullanımlık fleksible üreteroskoplar zaman içerisinde yetersiz sterilizasyon nedeniyle çapraz enfeksiyonlara neden olduğu düşünülmektedir. Bu çalışmanın amacı, yeniden kullanılabilir fleksible üreteroskopların zaman içerisinde enfeksiyona meyil yaratıp yaratmadığının değerlendirilmesi ve ilerleyen vaka sayılarıyla enfeksiyon riskini artırıp artırmadığının araştırılmasıdır.

Materyal-Metot: Ağustos 2017- Ekim 2021 tarihleri arasında yeniden kullanılabilir fleksible üreteroskoplar ile operasyon geçiren 539 hastanın verileri retrospektif olarak incelendi. Çalışmaya 5 adet yeniden kullanılabilen fleksible üreteroskop dahil edildi. Bu fleksible üreteroskoplar ile 1. cihaz ile 87, 2. cihaz ile 122, 3. cihaz ile 102, 4.cihaz ile 133, 5. cihaz ile 94 vaka yapıldı. Her bir fleksible üreteroskopun kullanımı sırasında oluşan üriner sisitem enfeksiyonları değerlendirmeye alındı. Kullanılan 5 adet yeniden kullanılabilir fleksible üreteroskopun (9.5 fr Storz Flex X^2, Almanya) ilk 20 ve son 20 vakası iki ayrı grup altında incelendi. Fleksible üreteroskopların ilk 20 vakaları Grup 1 i oluştururken fleksible üreteroskopların son 20 vakası Grup 2 yi oluşturmaktaydı. Cerrahi sonrası üreteroskop önce el ile yıkandı ve ardından bir Sekusept Pulver Classic (Ecolab, Almanya) leğeninde 15 dk bekletildi. Üreteroskopun çalışma kanalı 90 mL Sekusept ile yıkandı ve çalışma kanalı pozitif basınç ile temizlendi. Kanal, 90 mL Sekuplast ile tekrar iki kez yıkandı ve ardından iyice su ile durulandı. Üreteroskop, perasetik asit bazlı bir yıkama için 30 dakikalık bir döngü boyunca temizlendi. Daha sonra, üreteroskop düz ve gergin bir şekilde bir koruyucu steril kılıfta üroloji ameliyat odasında saklandı.Her iki grubun demografik verileri değerlendirilerek postoperatif idrar yolu enfeksiyonu gruplar arasında karşılaştırıldı.

Bulgular: Her iki grupta 100 er vaka olmak üzere toplam 200 vaka çalışmaya dahil edildi. Hastaların demografi ve klinik özellikleri arasında fark bulunmamaktaydı. Postoperatif komplikasyonları değerlendirildiğinde her iki grubun benzer sonuçları olduğu postoperatif idrar yolu enfeksiyonu açısından gruplar arasında fark bulunmadığı tespit edildi. (Tablo-1). Her bir cihazın kullanıldığı süre içerisinde karşılaşılan enfeksiyonlar bireysel olarak değerlendirildiğinde tekrar kullanımlık fleksible üreteroskopların kullanım süresiyle ilişkili olmayan bir dağılım gösterdiği tespit edildi. (Şekil-1)

Sonuç: Yeniden kullanılabilir fleksible üreteroskop cihazları uygun cerrahi teknik ve sterilizasyon yöntemleri ile enfeksiyon açısından güvenli bir şekilde kullanılmaya hazır hale getirilebilmektedir. Çalışmamızda, tekrar kullanımlık fleksible üreteroskopların artan kullanımı ile postoperatif komplikasyonlar ve enfeksiyon oranı arasında bir ilişki tespit edilmedi.

Anahtar kelimeler: tekrar kullanımlık fleksible üreteroskop, idrar yolu enfeksiyonu, ateş, sterilizasyon

Tablo 1. Grup A ve Grup B nin demografik ve postoperatif verilerinin karşılaştırılması

	İlk 20 Vaka Grup A (n:100)	Son 20 Vaka Grup B (n:100)	p
Yaş (ortalama ± SD)	47.5 ± 14.8	49.7 ± 12.7	0.307
Cinsiyet (n, %)			
Erkek	71	59	0.103
Kadın	29	41	
BMI (kg/m^2) (ortalama ± SD)	27.1 ± 5.1	27.5 ± 5.0	0.658
Preop SWL (n, %)	42	42	0.999
Preop JJ (n, %)	33	39	0.462
CCI (n, %)			
0-2	73	63	0.172
≥3	27	37	
Preoperatif kreatinin (mg/dL) (ortalama ± SD)	0.92 ± 0.30	0.86 ±0.24	0.073
Preop Lökositüri (n, %)			
Positive	70	77	0.336
Negative	30	23	
Preop Hematüri (n, %)			
Positive	71	72	0.999
Negative	29	28	
Taş Lokasyonu (n, %)			
Üst Kaliks	3	1	0.529
Orta Kaliks	3	5	
Alt Kaliks	9	14	
Renal Pelvis	25	24	
Üst Üreter	26	18	
Multiple Lokasyon	34	38	
Taş Dansitesi (HÜ) (ortalama ± SD)	1077.1 ± 281.0	1074.0 ± 293.3	0.655
Taş Volümü (mm^3) (ortalama ± SD)	967.6 ± 845.3	1035.7 ± 1198.7	0.651
Preoperatif Hidronefroz (n, %)	35	23	0.455
Operasyon Süresi (dk.) (ortalama ± SD)	71.5 ± 26.0	66.1 ± 28.2	0.096
Peroperatif Komplikasyon (n, %)	11	9	0.814
Postoperatif Komplikasyon (n, %)	10	10	
Clavien Dindo Grade 1	0	0	0.999
Clavien Dindo Grade 2	5	5	
Clavien Dindo Grade 3	4	4	
Clavien Dindo Grade 4	1	1	
Postoperatif Ateş / İdrar Yolu Enfeksiyonu (n, %)	6	5	0.998
Total Komplikasyon (n, %)	21	17	0.589

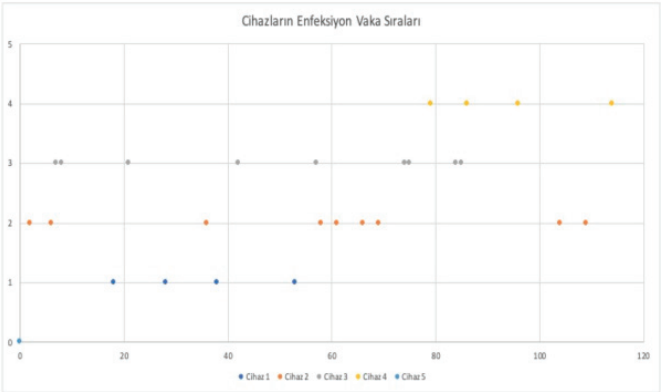

Şekil 1. Cihazların genel enfeksiyon dağılımı

Fleksibil Üreterorenoskopi

SS-062

"VİRGİN ÜRETER" VS "NON-VİRGİN ÜRETER": RIRC'DA BAŞARISIZLIK VE KOMPLİKASYONLAR ÜZERİNE BİR DEĞERLENDİRME: İLK SONUÇLAR

Kerem Teke[1], Naci Burak Çınar[1], Önder Çınar[2], Murat Akgül[3], Cem Başataç[4], Muhammet Fatih Şimşekoğlu[5], Hakan Çakır[6], Oktay Özman[7], Mustafa Bilal Tuna[8], Duygu Sıddıkoğlu[9], Eyüp Burak Sancak[9], Cenk Murat Yazıcı[3], Barbaros Başeskioğlu[11], Haluk Akpınar[4], Bülent Önal[5]

[1]Kocaeli Üniversitesi Tıp Fakültesi Üroloji A.d.
[2]Samsun Medıcana Hastanesi Üroloji Bölümü
[3]Namık Kemal Üniversitesi Tıp Fakültesi Üroloji A.d.
[4]Florence Nightingale Şişli Hastanesi, Üroloji Bölümü
[5]Cerrahpaşa Tıp Fakültesi Üroloji A.d.
[6]Fulya Acıbadem Hastanesi, Üroloji Bölümü
[7]Bahçelievler Memorial Hastanesi
[8]Acıbadem Maslak Hastanesi Üroloji Bölümü
[9]Çanakkale Onsekiz Mart Üniversitesi, Biyoistatistik A.d.
[10]Çanakkale Onsekiz Mart Üniversitesi, Üroloji A.d.
[11]Acibadem Eskisehir Hastanesi, Üroloji Bölümü

Amaç: Üreterin bakir olup olmamasının Retrograd İntrarenal Cerrahi (RIRC) başarısızlığı ve komplikasyonları üzerindeki etkisini çok merkezli bir çalışma ile değerlendirmeyi amaçladık.

Metod: RIRSearch çalışma grubu veritabanı kullanılarak 2010 ve 2023 tarihleri arasında RIRC prosedürleri retrospektif olarak incelendi. Preoperatif DJ stent takılarak RIRC yapılan prosedürler, pediatrik hastalar (18 yaş altı), pelvik radyoterapi ya da pelvik cerrahi geçiren hastalar ve RIRC esnasında üreteral erişim kılıfı (ÜEK) hiç denenmeyen hastalar çalışma dışı bırakıldı. Hastanın anamnezinde üretere herhangi bir endoluminal girişim (gecmis DJ stent takılma öyküsü ya da üreteroskopi öyküsü olması gibi) ya da üretere yönelik ekstrinsik cerrahi (üreterolitotomi, üreteroneosistostomi gibi) olması "non-Virgin üreter" olarak kategorize edildi. Diğer taraftan endoluminal girişim ve ekstrinsik cerrahi öyküsü olmayan hastalar ise "Virgin üreter" olarak ayrıldı. Bu iki hasta grubu olgu-kontrol eşleştirme yöntemi öncesi ve sonrası "cerrahi başarısızlık" ve "komplikasyonlar" açısından karşılaştırıldı.

Bulgular: Çalışmaya toplamda 894 hasta dahil edilmiş olup, "non-Virgin üreter" prosedür sayısı 119 (%13,3)'idi. Olgu-kontrol eşleştirmesi öncesinde "non-Virgin üreter" grubunda ortalama yaş (50,6±13,2 vs 46,6±13,6) ve Charlson Komorbidite indeksi 2 ve üzeri hasta oranı (%51,3 vs %40,4) istatistiksel olarak anlamlı ölçüde daha yüksek izlendi ($p<0,05$). Ayrıca "non-Virgin üreter" grubunda taş sayısı, toplam taş hacmi önemli derecede daha fazla olup, taş lokalizasyon değişkeninde özellikle multiple taş lokalizasyon oranının yüksek olması dikkat çekti ($p<0,05$). Olgu-kontrol eşleştirmesi öncesinde operasyon süresi, hastanede yatış süresi, cerrahi başarısızlık, ikincil tedavi gereksinimi, peroperatif komplikasyon oranları "non-Virgin üreter" lehine anlamlı olarak daha yüksek saptandı ($p<0,05$). Ardından "Virgin üreter" grubundan 131 hasta ile "non-Virgin üreter" grubundan 75 hasta olgu-kontrol yöntemi ile yaş, cinsiyet, toplam taş hacmi, taş lokalizasyonu, taş dansitesi, taş sayısı ve benzer UEK kullanımı (≤10-12Fr ve 11-13 Fr≤) gibi değişkenler ile eşleştirildi. Eşleştirmenin ardından "non-Virgin üreter" grubunda "Virgin üreter" grubuna göre peroperatif komplikasyon (%19,2 vs %5,3), hastanede yatış süresi (1,54±1,30 vs 1,18±0,98) ve ikincil tedavi gereksinimi (%22,2 vs %8,5) istatistiksel olarak anlamlı derecede yüksek izlendi (Tablo 1., $p<0,05$).

Sonuç: Çalışmamıza göre bakir olmayan üretere yönelik RIRC'da peroperatif komplikasyonlar, hastanede yatış süresi ve ikincil tedavi gereksinimi bakir üreterlere göre artmış olarak bulunmuştur. RIRC öncesinde bakir olmayan üreteri olan hastalara olası komplikasyonlar açısından ön bilgilendirme yapılabileceğini ve cerrahın RIRC esnasında oluşabilecek komplikasyonlara karşı daha dikkatli olması gerektiğini düşünüyoruz.

Anahtar kelimeler: Virgin Üreter, Retrograd İntrarenal Cerrahi, Komplikasyon

Tablo 1. Retrograd İntrarenal Cerrahi yapılan "non-Virgin üreter" ve "Virgin üreteri" olan hastaların demografik, klinik, operatif ve postoperatif verilerinin Olgu Kontrol Eşleştirme Öncesi ve sonrası karşılaştırılması

		Olgu Kontrol Eşleştirme Öncesi, n=894			Olgu Kontrol Eşleştirme Sonrası, n=206	
	Virgin Üreter	Non-Virgin Üreter	p	Virgin Üreter	Non-Virgin Üreter	p
Hasta Sayısı, n (%)	775	119		131	75	
Yaş (yıl), (ortalama ± SD)	46,6(13,6)	50,6(13,2)	0,003	47,2(12,6)	49,3(13,1)	0,26
Cinsiyet, n (%)			0,268			1
Erkek	478(61,6)	67(56,3)		78(59,5)	44(58,7)	
Kadın	297(38,4)	52(43,7)		53(40,5)	31(41,3)	
VKİ (kg/m2) (ortalama ± SD)	27,4(4,25)	27,4(4,66)	0,928	27,8 (4,76)	27,3 (4,96)	0,58
Yaşa göre düzeltilmiş CCI, n (%)			0,025			0,663
0-1	462(59,6)	58(48,7)		71(54,2)	43(57,3)	
≥2	313(40,4)	61(51,3)		60(45,8)	32(42,7)	
Hidronefroz, n (%)	336(43,4)	46(38,7)	0,251	59(45)	28(37,3)	0,281
Preoperatif Kreatinin, (ortalama ± SD)	0,96(0,51)	0,83(0,16)	0,211	0,94(0,14)	0,81(0,17)	0,121
Postoperatif Kreatinin, (ortalama ± SD)	0,89(0,27)	0,96(0,33)	0,107	0,87(0,23)	0,93(0,28)	0,404
Taş Sayısı, n (%)			0,01			1
Tek	490(64)	52(43,7)		62(47,3)	35(46,7)	
Birden Çok	276(36)	67(56,3)		69(52,7)	40(53,3)	
Taraf, n (%)			0,808			0,087
Sağ	393(50,7)	59(49,6)		79(60,3)	36(48)	
Sol	381(49,2)	60(50,4)		52(39,7)	39(52)	
Toplam Taş Hacmi, mm3 (ortalama ± SD)	851,9(1380,2)	1881,6(2438,3)	0,001	890,6 (1085,1)	983,2 (1352,6)	0,59
Taş Dansitesi (HU) (ortalama ± SD)	996,8(302,7)	1028,1(290,7)	0,295	1008,9 (278,6)	992,6 (247,1)	0,67
Taş Lokalizasyonu, n (%)			0,01			1
Üst kaliks	23(3)	0		0	0	
Orta kaliks	41(5,3)	5(4,2)		5(3,8)	3(4)	
Alt kaliks	96(12,4)	8(6,7)		11(8,3)	6(8)	
Renal Pelvis	201(26)	25(21)		25(19,1)	15(20)	
Üst Üreter	175(22,6)	16(13,4)		22(16,8)	12(16)	
Multiple	238(30,7)	65(54,6)		68(51,9)	39(52)	
ÜEK, n (%)			0,23			1
Başarısız	120(15,5)	12(10,1)		12(9,2)	6(8)	
9,5-11,5 Fr	30(3,9)	19(16)		4(3,1)	16(21,3)	
10-12 Fr	430(55,5)	62(52,1)		86(65,6)	36(48)	
11-13 Fr	67(8,6)	15(12,6)		8(6,1)	8(10,7)	
12-14 Fr	117(15,1)	10(8,4)		21(16)	9(12)	
Alt Üreter Dilatasyonu, n (%)	510(65,8)	85(71,4)	0,226	100(76,3)	55(73,3)	0,631
Floroskopi Süresi, (ortalama ± SD)	54,8(105)	58,8(149)	0,642	51,6(97)	86,5(180,3)	0,404
Operasyon Süresi (dk)	65,8(35,6)	81,7(36,2)	0,0001	66,2(28,5)	74,3(31,7)	0,105
Hastanede Yatış Süresi, (gün) (ortalama ± SD)	1,50(1,72)	1,74(1,75)	0,007	1,18(0,98)	1,54(1,30)	0,002
Peroperatif Komplikasyon, n (%)	50(6,5)	21(17,6)	0,0001	7(5,3)	14(19,2)	0,002
Postoperatif Komplikasyon n (%)	152(19,6)	24(20,2)	0,892	26(19,8)	13(17,3)	0,70
Cerrahi Başarı, n (%)	586(75,6)	59(49,6)	0,0001	96(73,8)	45(62,5)	0,093
İkincil Tedavi Gereksinimi, n (%)	62(8)	38(31,9)	0,0001	11(8,5)	16(22,2)	0,006

VKİ: Vücut Kitle İndeksi; CCI: Charlson Komorbidite İndeksi; ÜEK: Üreteral Erişim Kılıfı; HU: Hounsfield Birimi; SD: Standart Deviasyon

Fleksibil Üreterorenoskopi

SS-063

RETROGRAD İNTRARENAL CERRAHİ SONRASI ATEŞ/ ENFEKSİYONU ÖNGÖREBİLİR MİYİZ? VAKA-KONTROL EŞLEŞTİRMELİ RIRSEARCH ÇALIŞMASI

Murat Akgül[1], Oktay Özman[2], Cem Başataç[3], Hakan Çakır[4], Önder Çınar[5], Mehmet Fatih Şahin[1], Duygu Sıddıkoğlu[8], Muhammed Fatih Şimşekoğlu[6], Kerem Teke[7], Cenk Murat Yazıcı[1], Eyüp Burak Sancak[8], Barbaros Başeskioğlu[9], Haluk Akpınar[3], Bülent Önal[6]

[1]Tekirdağ Namık Kemal Üniversitesi
[2]Memorial Sağlık Grubu
[3]Florence Nightingale Hastanesi
[4]Fulya Acıbadem Hastanesi
[5]Samsun Medicana Hastanesi
[6]Cerrahpaşa Tıp Fakültesi
[7]Kocaeli Üniversitesi
[8]Çanakkale Onsekiz Mart Üniversitesi
[9]Üroloji Eskişehir Kliniği

Giriş: Postoperatif ateş/üriner sistem enfeksiyonu (ÜSE), Retrograd İntrarenal Cerrahi (RIRC) sonrası en istenmeyen ve sıkıntılı durumlardan biridir. Postoperatif üriner sistem enfeksiyonunu önlemek için, idrar kültüründe üreme olan hiçbir hastaya RIRC önerilememektedir, ancak idrar kültürü steril olsa bile bazı hastalarda postoperatif ÜSE gelişebilmektedir. Bu çalışmanın amacı, RIRC sonrası ÜSE ve postoperatif ateşi öngörebilecek faktörlerin incelenmesidir.

Materyal-Metot: Proksimal üreter ve/veya böbrek taşı nedeniyle RIRC uygulanan toplam 1240 hastanın verileri analiz edildi. Vaka-kontrol eşleştirmesi sonrası toplam 168 hasta çalışmaya dahil edildi. Demografik veriler, preop/perop ve postoperatif data ile hematolojik parametreler karşılaştırıldı. Çalışmada sadece preoperatif steril idrar kültürü olan hastalar incelendi. Postoperatif ateş RIRC sonrası 72 saat içerisinde ≥ 38°C vücut ısısı olarak tanımlandı. Hastalar postoperatif ateş/ÜSE olanlar ve olmayanlar olarak iki gruba ayrıldı. Demografik veriler, preop/perop ve postoperatif bulgular inflamatuar parametreler retrospektif olarak karşılaştırıldı.

Bulgular: Postoperatif ateş/ÜSE, RIRC sonrası toplam 61 hastada saptandı. Vaka-kontrol eşleştirmesi sonrası vücut kitle endeksi, uzamış operasyon süresi ve yüksek Clavien skoru, postoperatif ÜSE öngörmede istatistiksel olarak anlamlı bulundu (p=**0.001**, **0.016** ve **0.001**). (Tablo 1) Preoperatif SII (PxN/L), yüksek Platelet/lenfosit oranı (PLR) ve idrar lökosit pozitifliği, postoperatif ateş ve ÜSE öngörmede anlamlı saptandı (p=**0.037**, **0.025** ve **0.038**) (Tablo 2).

Sonuç: Hematolojik parametreler RIRC sonrası postoperatif ateş/ÜSE değerlendirmede basit ve kullanışlı yöntemlerdir. Yüksek SII ve Platelet/lenfosit oranı RIRC sonrası ateşi öngörmede kullanılabilir.

Anahtar kelimeler: Retrograde İntrarenal Cerrahi, enfeksiyon, postoperatif ateş, SII, hematolojik parametreler

Tablo 1. Vaka kontrol eşleştirmesi sonrası hastaların demografik, Preop ve postoperatif parametrelerinin karşılaştırılması

	Postoperatif Ateş / ÜSE		
	Var (n=61) Grup 1	Yok (n=107) Grup 2	p değeri
Yaş	50.0 (39.0-64.5)	51.0 (42.0-61.0)	0.954
Cinsiyet			
Erkek	35 (%57.4)	61 (%57.0)	0.963
Kadın	26 (%42.6)	46 (%43.0)	
Vücut Kitle İndeksi	26.0 (24.6-29.1)	28.8 (27.0-33.2)	**0.001**
Pre-op ESL			
Var	16 (%26.2)	43 (%40.2)	0.068
Yok	45 (%73.8)	64 (%59.8)	
Pre-op DJS			
Var	26 (%42.6)	49 (%45.8)	0.691
Yok	35 (%57.4)	58 (%54.2)	
Charlson Komorbidite indeksi			
0-2	39 (%63.9)	68 (%63.6)	0.991
≥ 3	22 (%36.1)	39 (%36.4)	
Pre-op kreatinin (mg/dL)	0.97 (0.81-1.12)	0.87 (0.70-1.07)	0.102
Taş Hacmi (mm³)	763.4 (297.6-1604.1)	631.2 (220.0-1420.7)	0.483
Hidronefroz			
Var	22 (%36.1)	41 (%38.3)	0.771
Yok	39 (%63.9)	66 (%61.7)	
Multipl Taş			
Var	20 (%32.8)	39 (%36.4)	0.633
Yok	41 (%67.2)	68 (%63.6)	
Taş Lokasyonu			
Alt Pol	7 (%11.5)	10 (%9.3)	0.660
Diğer	54 (%88.5)	97 (%90.7)	
Operasyon Süresi (dk)	70.0 (50.0-100.0)	60.0 (50.0-80.0)	**0.016**
Üreteral Erişim Kılıfı			
Var	46 (%75.4)	92 (%86.0)	0.085
Yok	15 (%24.6)	15 (14.0)	
SATAVA Skoru			
0	51 (%83.6)	98 (%91.6)	0.130
1	8 (%13.1)	8 (%7.5)	
2	2 (%3.3)	0 (%0)	
3	0 (%0)	1 (%0.9)	
Clavien Skoru			
0	0 (%0)	102 (%95.3)	**0.001**
1	10 (%16.4)	1 (%0.9)	
2	40 (%65.6)	2 (%1.9)	
3	0 (%0)	2 (%1.9)	
4	11 (%18.0)	0 (%0)	

Tablo 2. Vaka kontrol eşleştirmesi sonrası hastaların hematolojik parametrelerinin karşılaştırılması

	Postoperatif Ateş / ÜSE		
	Pozitif (n=61) (Grup 1)	Negatif (n=107) (Grup 2)	p değeri
Preoperatif TİT Lökosit Sayısı			
Pozitif	43 (%70.5)	58 (%54.2)	**0.038**
Negatif	18 (%29.5)	49 (%45.8)	
Preoperatif TİT Eritrosit Sayısı			
Pozitif	41 (%67.2)	63 (%58.9)	0.285
Negatif	20 (%32.8)	44 (%41.1)	
SII (PxN/L)	565.5 (441.5-842.3)	488.0 (339.1-661.9)	**0.037**
Nötrofil/Lenfosit Oranı (NLR)	2.09 (1.72-2.83)	1.89 (1.44-2.45)	0.199
Platelet/Lenfosit Oranı (PLR)	9.54 (8.01-12.92)	8.66 (6.49-10.85)	**0.025**
Lenfosit/Monosit Oranı (LMR)	0.25 (0.18-0.39)	0.23 (0.18-0.30)	0.748
Platelet/Ortalama Platelet Volümü	31.5 (24.97-37.60)	28.1 (23.1-36.04)	0.521
RDW / Platelet Oranı	0.05 (0.04-0.06)	0.06 (0.05-0.08)	0.054
Preoperatif Hemoglobin	12.9 (11.8-14.5)	13.5 (12.1-14.5)	0.137

Fleksibil Üreterorenoskopi

SS-064

FLEKSİBLE ÜRETERORENOSKOPİ SONRASI ÜROSEPSİS GELİŞEN HASTALARDA ACCESS SHEAT KULLANIMININ KLİNİK PROGNOZ ÜZERİNE ETKİSİ

Recep Uzun, Burhan Baylan

Afyonkarahisar Sağlık Bilimleri Üniversitesi

Giriş: Ürogenital sistem enfeksiyonunun neden olduğu ürosepsis fleksible üreterorenoskopinin (FURS) en ciddi komplikasyonudur (1,2). Bu nedenle, ameliyattan önce postoperatif sepsis için spesifik risk faktörlerini belirlemek önemlidir. Bazı sistematik incelemeler, meta-analizler ve retrospektif çalışmalar, özellikle sepsis için yapılmış olmamasına rağmen FURS sonrası enfektif komplikasyonlar için risk faktörlerini tanımlamıştır (3-6). Yüksek irrigasyon basıncının iki farklı çalışmada ürosepsis için bir bağımsız bir risk faktörü olduğu bulunmuştur (7,8). Bu çalışmamızda FURS esnasında access sheat kullanımının ürosepsis gelişen hastalarda yoğun bakım takiplerindeki prognoz üzerinde etkisinin araştırılması amaçlanmıştır.

Materyal-Metod: Afyonkarahisar Sağlık Bilimleri Üniversitesi'nde son 5 yıl içerisinde böbrek taşı tanısı ile FURS yapılan ve postoperatif ürosepsis tanısı ile yoğun bakımda takip edilen toplam 28 hasta incelendi.FURS esnasında access sheat kulanılan ve kullanılmayan hastalar 2 grup şeklinde değerlendrildi. Hastaların yaş, kronik hastalık, taş boyutu, preop idrar kültürünü içeren demografik özellikleri kayıt altına alındı. Postoperatif ürosepsis nedenli yoğun bakım takipleri süresince inotrop ilaç kullanım ihtiyacı, kullanım süresi,yatış süresi, mekanik ventilasyon ihtiyacı açısından ulaşılabilen tüm veriler kayıt altına alındı.

Bulgular: Ürosepsis ile yoğun bakımda takip edilen toplam 28 hastanın, 12'sinde FURS esnasında access sheat kullanılmış 16 hastada access sheat kullanılmamıştı. Her iki grubun demografik özellikleri karşılaştırıldığında anlamlı fark gözlenmedi.(Tablo 1) Yoğun bakımda takip süreleri arasında anlamlı fark gözlenmedi. Fakat access sheat kullanılan hasta grubunda, kullanılmayan gruba göre inotrop ihtiyacının daha az ve süresinin daha kısa olduğu görüldü.Access sheat kullanılmayan grupta 1 hastada mekanik ventilasyon gereksinimi olurken diğer grupta olmamıştır. (Tablo 2)

Tartışma: RIRS genellikle ayakta tedavi prosedürü olarak kabul edilir (9).Nadir de olsa kanama ve enfeksiyöz komplikasyonlar görülebilir (10). Postoperatif ateş en yaygın olanıdır(11). Planlanmamış hastaneye yatış öncelikle ateş ve SIRS'tan kaynaklanır. Mortalite oranı %28.3-41.1 olan sepsise ilerlemeyi önlemek için POF/SIRS en kısa sürede tanınmalı ve yönetilmelidir (12). Düşük oranına rağmen(%0,5-11,1) ürosepsis uzun süreli hastanede yatış, planlanmamış yoğun bakım ve ölüm açısından risk taşır (13).

Üç çalışmada (14-16) kadın cinsiyetin sepsis için risk faktörü olduğu bulunmuştur, sadece bir çalışmada (17) bağımsız bir risk faktörü (BRF) olduğu sonucuna varılmıştır.Çalışmamızda da kadın cinsiyetin her iki grupta belirgin fazla olduğu görüldü.

Çalışmamızda access sheat kullanılan ve kullanılmayan hasta grupları arasında yoğun bakım takip süreleri açısından anlamlı fark gözlenmemiştir. Ancak ürosepsis nedenli yoğun bakımda takip edilen ve access sheat kullanılmış hasta gruplarında ürosepsis prognozunun daha iyi olduğu;yoğun bakım takip süresince inotrop ihtiyacının daha az ve inotrop tedavi süresinin de daha kısa olduğu gösterilmiştir.

Çalışmamızın kısıtlılıkları ve hasta sayısının az olması nedeniyle çok merkezli çalışmalara ihtiyaç duyulmaktadır.

Sonuç: Ürosepsis uzun süreli hastanede yatış, yoğun bakım ihtiyacı ve ölüm açısından oldukça risklidir. Ürosepsis açısından risk faktörü taşıyan hasta gruplarında access sheat kullanımı, ürosepsisi kesin olarak önleyecek olmasa bile prognozunu iyileştirmesi açısından tercih edilmelidir.

Anahtar kelimeler: Access sheat,böbrek taşı,ürosepsis,kadın,inotrop

Kaynaklar

1. Ratajczak JM, Hladun T, Krenz B, Bromber K, Salagierski M, Marczak M. Can we identify patients in danger of complications in retrograde intrarenal surgery?—A retrospective risk factors analysis. Int J Environ Res Public Health 2022;19:1114.
2. Wagenlehner FM, Lichtenstern C, Rolfes C, et al. Diagnosis and management for urosepsis. Int J Urol 2013;20:963–70 3- Dybowski B, Bres-Niewada E, Rzeszutko M, et al. Risk factors for infectious complications after retrograde intrarenal surgery—a systematic review and narrative synthesis. Cent Eur J Urol 2021;74:437–45.
4. Ma YC, Jian ZY, Yuan C, Li H, Wang KJ. Risk factors of infectious complications after ureteroscopy: a systematic review and metaanalysis based on adjusted effect estimate. Surg Infect (Larchmt) 2020;21:811–22.
5. Le SJ, Xu JN, Ouyang J. Risk factors of infectious complications following ureteroscopy: a systematic review and meta-analysis. Urol Int 2020;104:113–24.
6. Uchida Y, Takazawa R, Kitayama S, Tsujii T. Predictive risk factors for systemic inflammatory response syndrome following ureteroscopic laser lithotripsy. Urolithiasis 2018;46:375–81
7. Hu W, Zhou PH, Wang W, Zhang L, Zhang X-B. Prognostic value of adrenomedullin and natriuretic peptides in uroseptic patients induced by ureteroscopy. Mediators Inflamm 2016;2016:9743198.
8. Xu Y, Min Z, Wan SP, Nie H, Duan G. Complications of retrograde intrarenal surgery classified by the modified Clavien grading system. Urolithiasis 2018;46:197–202

Tablo 1. Demografik özellikler

	Access sheet ile FURS n:12	Axcess sheetsiz FURS N:16	P Değeri
Yaş	63±8	65±5	0,231
Cinsiyet			
Erkek	4	6	0,412
Kadın	8	10	0,352
Kronik Hastalık			
Hipertansiyon	11	12	0,136
Diyabet	8	6	0,152
Steroid veya immunsupressif ilaçkullanımı	2	1	0,221
Taş Boyutu (mm)	18,4 (13-22)	17,6 (12-20)	0,08
Pelvikaliksiyel hidronefroz varlığı	4	6	0,112
Ameliyat süresi (dk)	72(52-80)	65 (45-78)	0,092

Tablo 2. Yoğun bakımda klinik prognostik bulgular

	Access sheat ile FURS n:12	Access sheatsiz FURS N:16	P değeri
Yoğun bakım takip süresi (gün)	3(1-5)	5 (3-7)	0,127
İnotrop ihtiyacı	2	6	0,001
İnotrop kullanım süresi (saat)	4,7	10,5	0,012
Mekanik ventilasyon gereksinimi	0	1	.....

Fleksibil Üreterorenoskopi

SS-065

5-FAKTÖR MODİFİYE FRAILTY SKORU RIRS SONRASI OLUMSUZ SONUÇLARI ÖN GÖREBİLİR Mİ? EŞLEŞTİRMELİ RIRSEARCH GRUP ANALİZİ

Cem Başataç[1], Muhammed Fatih Şimşekoğlu[2], Kerem Teke[3], Mustafa Bilal Tuna[4], Önder Çınar[5], Hacı Murat Akgül[6], Oktay Özman[7], Hakan Çakır[8], Duygu Sıddıkoğlu[9], Cenk Murat Yazıcı[6], Eyüp Burak Sancak[10], Bülent Önal[2], Haluk Akpınar[11]

[1]Demiroğlu Bilim Üniversitesi, Tıp Fakültesi, Üroloji Anabilm Dalı
[2]Cerrahpaşa Tıp Fakültesi, Üroloji Anabilim Dalı
[3]Kocaeli Üniversitesi,tıp Fakültesi, Üroloji Anabilim Dalı
[4]Acıbadem Üniversitesi, Tıp Fakültesi, Maslak Acıbadem Hastanesi, Üroloji Kliniği
[5]Medıcana Internatıonal Samsun Hastanesi, Üroloji Kliniği
[6]Tekirdağ Namık Kemal Üniversitesi, Tıp Fakültesi, Üroloji Anabilim Dalı
[7]Bahçelievler Memorıal Hastanesi, Üroloji Kliniği
[8]Fulya Acıbadem Hastanesi, Üroloji Kliniği
[9]Çanakkale Onsekiz Mart Üniversitesi, Tıp Fakültesi, Biyoistatistik Anabilim Dalı
[10]Çanakkale Onsekiz Mart Üniversitesi, Tıp Fakültesi, Üroloji Anabilim Dalı
[11]İstanbul Florence Nıghtıngale Hastanesi, Üroloji Kliniği

Amaç: Biz bu çalışmada ileri derece frail (kırılgan) hastalarda retrograd intrarenal cerrahi sonrası komplikasyon riskinin ve olumsuz cerrahi sonuçların artıp artmadığını değerlendirmeyi amaçladık.

Material ve Method: Üst üriner sistem taşlarının tedavisi için retrograd intrarenal cerrahi uygulanan 309 ardışık hastanın verileri retrospektif olarak analiz edildi. Kırılganlık durumunu değerlendirmek için 5 faktörlü, modifiye edilmiş, kırılganlık indeksi (mfı-5) kullanıldı. Mfı-5 skorunda skor 2 kesme değeri kullanılarak hastalar iki gruba ayrıldı: mfı-5 skoru <2 olan hastalar kırılgan olmayan (grup 1) gruba, mfı-5 skoru ≥2 olan hastalar ise kırılgan olan (grup 2) gruba ayrıldı. Hastaların demografik özellikleri, taş özellikleri, ameliyat sonuçları ve komplikasyon oranları gruplar arasında karşılaştırıldı.

Sonuçlar: Analizi etkileyebilecek faktörler eşleştirildikten sonra grup 1 224 hastadan, grup 2 ise 85 hastadan oluştu. Temel özellikler gruplar arasında benzerdi. Gruplar arasında ortanca ameliyat süresi ve hastanede kalış süresi açısından istatistiksel olarak anlamlı fark yoktu. Gruplar arasında intraoperatif (sırasıyla %7,6 ve %9,4; p=0,47) ve postoperatif komplikasyon oranları (sırasıyla %13,8 ve %11,8; p=0,71) açısından anlamlı fark yoktu. Gruplar taşsızlık (sırasıyla; %70.9 Vs %72.9, P=0.73) Ve ikincil tedavi gereksinimi (sırasıyla; %8.4 Vs %11.8, P=0.42) Oranları açısından da benzerdi (Tablo 1).

Yorumlar: Retrograd intrarenal cerrahi ileri derecede kırılgan hastalarda üst üriner sistem taşları için etkili ve uygulanabilir bir tedavi seçeneğidir.

Anahtar kelimeler: Complications, kidney stones, frailty, retrograde intrarenal surgery

Table 1. Cerrahi Sonuçlar

Değişkenler	Grup 1	Grup 2	P
Operasyon Süresi, Medyan, Dakika (IQR)	63.5 (50-90)	60 (52.5-90)	0.91
Floroskopi Süresi, Medyan, Saniye (IQR)	43 (12-86)	38 (8-64)	0.28
Üreteral Erişim Kılıfı Kullanımı, N (%)	210 (93.8)	79 (92.9)	0.79
Postoperatif Kreatinin, Medyan (MG/DL) (IQR)	0.9	0.95	0.08
İntraoperatif Komplikasyonlar, n (%)	17 (7.6)	8 (9.4)	0.47
Postoperatif Komplikasyonlar, n (%)	23 (13.8)	10 (11.8)	0.71
Hastanede Kalış Süresi, Gün, Medyan (IQR)	1 (1-1)	1 (1-1)	0.85
Taşsızlık Oranı, n (%)	159 (70.9)	62 (72.9)	0.73
İkincil Tedavi Gereksinimi, n (%)	19 (8.4)	10 (11.8)	0.42

Fleksibil Üreterorenoskopi

SS-066

RETROGRAD İNTRARENAL CERRAHİ SIRASINDA ARTMIŞ RENAL HİPERMOBİLİTEYİ ÖNGÖRMEDE PREDİKTİF MODELLEME: TEK KÖR ÇALIŞMA

Erdem Can Topkaç[1], Cihan Özgür[2], Mehmet Fatih Şahin[1], Hacı Murat Akgul[1], Çağrı Doğan[1], Cenk Murat Yazıcı[1]

[1]Namık Kemal Üniversitesi Tıp Fakültesi Üroloji Anabilim Dalı
[2]Namık Kemal Üniversitesi Tıp Fakültesi Radyoloji Anabilim Dalı

Amaç: Retrograd intrarenal cerrahi (RIRC) sırasında böbrek hareketliliğine bağlı olarak hedefteki taşta oluşan düzensizlik cerrahın taşa müdahalesini zorlaştırmaktadır. Güncel çalışmalar renal hipermobilitenin operasyon süresini uzatıp olası komplikasyonlara yol açabileceğini belirtmiştir. Çalışmamızda cerrahi öncesi renal hareketliliğin öngörülmesine yönelik değerlendirmeler; hem cerrahın ameliyat sırasında dikkat etmesi gereken hususları hem de cerrahi öncesi hastayla bilgi paylaşımı sırasında daha net konuşabilmesini sağlayacaktır. Çalışmamızda artmış renal hipermobiliteyi öngörmede etkili olabilecek tomografik ve demografik verilerin böbrek hareketliliği ile ilişkisini değerlendirmeyi amaçladık.

Gereç-Yöntem: Kliniğimizde daha öncesinde yapmış olduğumuz klinik çalışmada hastaların böbrek hareketliliğini değişkenlik gösterebildiği ve floroskopik değerlendirmesinde ekspirium ve inspirium anında böbreğin 14,5 mm yer değiştirmesinin cerrahi sırasında hipermobilite olarak değerlendirildiğini tespit ettik.(0.757 AUC (p<0.001, CI: 0.670-0.843) Bu veriler ışığında renal hipermobilitesi olan ve olmayan olarak değerlendirilen hastaların klinik ve demografik özellikleri değerlendirmeye alınarak renal hipermobiliteyi öngörmede etkili olabilecek değişkenler araştırıldı. Bu değişkenler içeresinde hastanın klinik ve demografik özellikleri mekanik ventilasyonla ilgili parametreler tomografik değerlendirmedeki böbrek boyutunu, psoas alanı ve renal arter orijin açısı ve uzunluğu, renal ven uzunluğu renal korteks kalınlığı gibi birçok parametre incelendi.

Bulgular: Çalışmaya Ekim 2021-Ekim 2022 yılları arasında RIRC sırasında böbreği hipermobil olarak değerlendirilen 67 hasta ve renal hipermobilitesi olmayan 61 hasta dâhil edilmiştir. Tüm tomografik veriler aynı radyoloji uzmanı tarafından tamamen kör şekilde değerlendirmiştir. İki grup arasında parametreler değerlendirildiğinde tidal volüm (TV), solunum frekansı, renal korteks hounsfield ünitesi, renal ven uzunluk ve renal arter orijin açısı istatiksel olarak anlamlı bulunmuştur. Yapılan univariate ve multivariate analiz sonrasında renal ven uzunluğu ve renal arter orijin açısı istatistiksel olarak anlamlı bulunmuş olup, bu parametreler arttıkça renal hipermobilitenin azaldığı tespit edilmiştir. Benzer şekilde tidal volüm de istatistiksel anlamlı bulunmuş olup arttıkça renal hipermobilitenin de arttığı gözlemlenmiştir. (sırasıyla; p:0,001, p:0,030, p:0,044) Yapılan prediktif modellemede ise her üç parametre (tidal volüm,renal ven uzunluğu ve renal arter orijin açısı) dahil edildiğinde yapılan ROC analizde hipermobiliteyi tespit edilmede öngörmede p<0.001 (0.757 AUC , CI: 0.671-0.843) oldukça yüksek duyarlılık gösterdiği saptanmıştır.

Sonuç: Renal arter orijin açısı, renal ven uzunluğu azaldıkça ve tidal volüm arttıkça renal hipermobilite artmaktadır. Her 3 parametrelerin kullanılmasının renal hareketliliği öngörmede oldukça yüksek duyarlılığı olduğunu gözlememiş durumdayız, tomografik verilerin değerlendirilmesiyle renal hipermobilitenin klinisyenler tarafından ön görülebileceği kanaatindeyiz.

Anahtar kelimeler: RIRC, Fleksible üreteroskopi, Belirteç, Radyoloji, Tomografi

Renal arter orijin açısının ölçülmesi

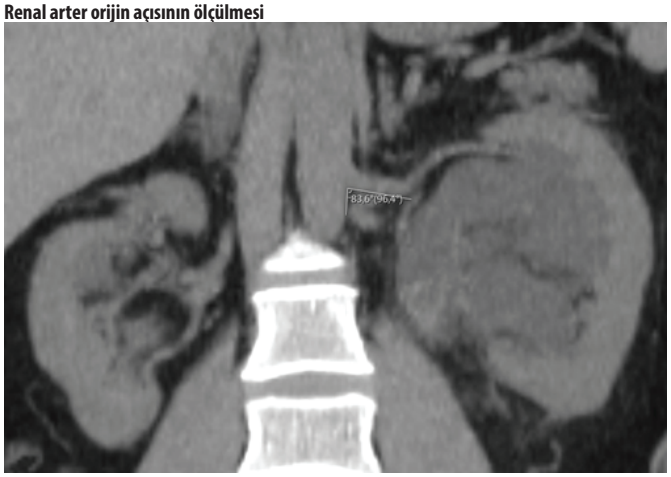

D. Renal venin uzunluğunun ölçülmesi

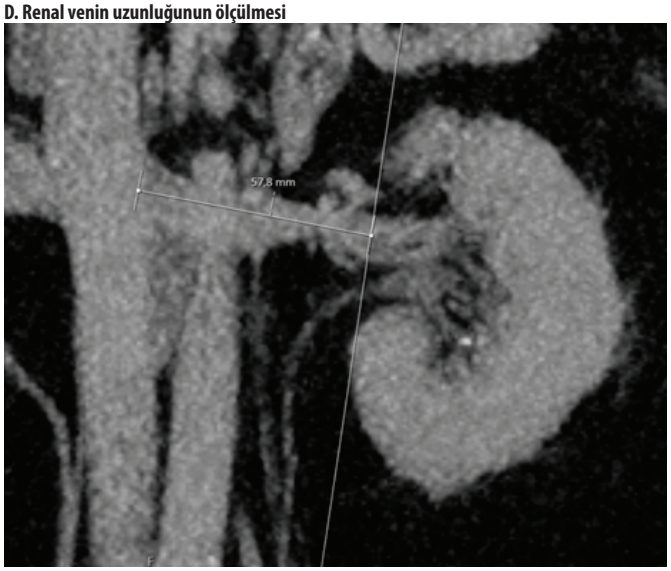

Tablo 1

	Yüksek Renal Hareketlilik YOK	Yüksek Renal Hareketlilik VAR	P değeri
Yaş (yıl)	51,61±15,53	47,84±15,06	0,209
BMI (kg/m2)	29,40±5,26	28,25±4,82	0,189
Renal Arter Uzunluk (mm)	56,14±10,56	58,30±14,02	0,267
Renal Pelvis Rotasyon Açısı (derece)	63,07±15,81	62,23±16,72	0,776
Renal Arter Orijin Açısı (derece)	76,85±17,17	67,26±19,20	0,004
Sol Psoas Alanı (mm2)	928,40±338,73	980,60±306,29	0,418
Cilt Altı Yağ Kalınlığı (mm)	21,79±7,90	22,91±9,33	0,573
Kilo (kg)	80 (45-110)	80 (50-145)	0,167
Boy (cm)	171 (150-185)	172 (150-186)	0,594
Floroskopik Hareket	11 (6-15)	20 (16-31)	0,001
Tidal Volüm (ml)	450 (14-550)	475 (300-650)	0,029
Frekans (Solunum sayısı/dk)	14 (11-21)	13 (10-25)	0,043
Toplam Litre (ml)	6300 (196-8000)	6300 (4500-9900)	0,996
Renal Ven Uzunluk (mm)	76 (15-149)	37,5 (16-118)	0,007
Böbrek Boyutu Uzun Aks (mm)	114,5 (85-156)	114 (76-137)	0,715
Böbrek Boyutu Transvers Uzunluk (mm)	53,5 (35-70)	53 (34-68)	0,481
Böbrek Boyut AP Çap (mm)	59 (41-79)	59 (36-92)	0,666
Perirenal Yağ (mm)	8,5 (0-28)	9 (0-31)	0,31
Pararenal Yağ (mm)	7 (2-19)	8 (1-17)	0,265
Pelvis Orta Hat Uzaklığı (mm)	55 (40-82)	58 (35-77)	0,194
Psoas Mesafesi Coronal kesit (mm)	7 (0-30)	8 (0-34)	0,519
Posterior Kostafrenik Sinüs (derece)	-8 (-43-28)	-9 (-40-30)	0,536
Sağ Psoas Alanı (mm2)	845,50 (121-1514)	868 (114-1476)	0,605
Psoas Uzunluk (mm)	242,5 (195-284)	240 (132-281)	0,962
Perirenal Yağ HU	-101 (-113 - -80)	-102 (-116 - -60)	0,766
Renal Korteks HU	32 (25-47)	33,50 (24-45)	0,068

Tablo 2

Tek Değişkenli Analiz			Çok Değişkenli Analiz		
	Odds Ratio	P değeri		Odds Ratio	P değeri
Yaş (yıl)		0,999	Yaş (yıl)	1,000 (0,973-1,029)	0,978
Taraf		0,999	Taraf		
BMI (kg/m2)		0,999	BMI (kg/m2)	0,920 (0842-1,004)	0,062
Cinsiyet		0,999	Cinsiyet	1,825 (0,656-5,078)	0,249
Floroskopik Hareket		0,983	Floroskopik Hareket		
Tidal Volüm (ml)	1,007 (1,002-1,013)	0,011	Tidal Volüm (ml)	1,015(1,007-1,024)	0,001
Frekans	0,851 (0,727-0,996)	0,044	Frekans		
Toplam Litre (ml)		0,391	Toplam Litre (ml)		
Renal Ven Uzunluk (mm)	0,982 (0,970-0,994)	0,003	Renal Ven Uzunluk (mm)	0,982 (0,966-0,998)	0,030
Renal Ven Çap (mm)		0,430	Renal Ven Çap (mm)		
Renal Arter Uzunluk (mm)		0,333	Renal Arter Uzunluk (mm)		
Renal Pelvis Rotasyon Açısı (derece)		0,772	Renal Pelvis Rotasyon Açısı (derece)		
Renal Arter Orijin Açısı (derece)	0,971 (0,952-0,991)	0,005	Renal Arter Orijin Açısı (derece)	0,973 (0,948-0,999)	0,044
Renal Arter Çap (mm)		0,999	Renal Arter Çap (mm)		
Böbrek Boyutu Uzun Aks (mm)		0,1994	Böbrek Boyutu Uzun Aks (mm)		
Böbrek Boyutu Transvers Uzunluk (mm)		0,716	Böbrek Boyutu Transvers Uzunluk (mm)		
Böbrek Boyutu AP Çap (mm)		0,399	Böbrek Boyutu AP Çap (mm)		
ESWL öyküsü		0,613	ESWL öyküsü		
Perirenal Yağ (mm)		0,813	Perirenal Yağ (mm)		
Pararenal Yağ (mm)		0,605	Pararenal Yağ (mm)		
Pelvis Orta Hat Uzaklığı (mm)		0,331	Pelvis Orta Hat Uzaklığı (mm)		
Böbrek Üst Pol Dalak (mm)		0,652	Böbrek Üst Pol Dalak (mm)		
Böbrek Üst Pol Karaciğer (mm)		0,158	Böbrek Üst Pol Karaciğer (mm)		
Psoas Mesafesi Coronal kesit (mm)		0,329	Psoas Mesafesi Coronal kesit (mm)		
Posterior Kostafrenik Sinüs (derece)		0,637	Posterior Kostafrenik Sinüs (derece)		
Sağ Psoas Alanı (mm^2)		0,511	Sağ Psoas Alanı (mm2)		
Sol Psoas Alanı (mm^2)		0,259	Sol Psoas Alanı (mm2)		
Cilt Altı Yağ Kalınlık (mm)		0,126	Cilt Altı Yağ Kalınlık (mm)		
Psoas Uzunluk (mm)		0,405	Psoas Uzunluk (mm)		
Perirenal Yağ HU		0,304	Perirenal Yağ HU		
Renal Korteks HU	1,084 (0,993-1,184)	0,070	Renal Korteks HU		
Renal Grade Skorlaması		0,084	Renal Grade Skorlaması		
Renal Grade Skorlaması 1	0,701 (0,149-3,293)	0,653	Renal Grade Skorlaması 1		
Renal Grade Skorlaması 2	0,193 (0,040-0,922)	0,039	Renal Grade Skorlaması 2		
Renal Grade Skorlaması 3	0,643 (0,134-3,095)	0,582	Renal Grade Skorlaması 3		
Renal Grade Skorlaması 4	0,214 (0,014-3,370)	0,273	Renal Grade Skorlaması 4		

Tablo 3

							Asemptomatik %95 Güven Aralığı	
	Eşik Değer	Duyarlılık	Spekturum	AUC (Eğrinin Altındaki Alan)	Standart Hata	P değeri	Alt Sınır	Üst Sınır
Tidal Volüm (ml)	372,5	0,938	0,254	0,613	0,052	0,034	0,511	0,715
Renal Ven Uzunluk (mm)	49,5	0,695	0,636	0,639	0,051	0,007	0,539	0,739
Renal Arter Orijin Açısı (derece)	59,5	0,831	0,394	0,648	0,049	0,004	0,552	0,744
Tahmin Edilen Model				0,757	0,044	0,000	0,671	0,843

Geleceği Şekillendiren Teknolojiler

SS-068

RETROGRAD İNTRARENAL CERRAHİ OPERASYONUNDA TAŞSIZLIK VE KOMPLİKASYONU ÖNGÖRMEDE MAKİNE ÖĞRENMESİ ALGORİTMALARI KULLANIMI

İsmail Önder Yılmaz[1], Nebil Akdogan[1], Özgür Yılmaz[2], Yakup Bostancı[3], Murat Gülşen[3], Yusuf Yıldırım[3], Yunus Emre Göğer[4], Faruk Çavdar[4], Mehmet Özen[5], Mustafa Koray Kırdağ[5], Tarık Emre Şener[6], Cemil Aydın[7], Muhammet İhsan Öztürk[7], Volkan Şen[8], Can Sinirsiz[8], Mehmet İlker Gökçe[9], Enis Kervancıoğlu[10], Bora İrer[11], Oğuz Özden Cebeci[12], Mehmet Necmettin Mercimek[13], Murat Can Kiremit[14], İlker Akarken[15], İbrahim Atilla Arıdoğan[1], Ali Barbaros Başeskioğlu[16], Yılören Tanıdır[17]

[1]Çukurova Üniversitesi Tıp Fakültesi, Üroloji Anabilim Dalı
[2]Adana Alparslan Türkeş Bilim Ve Teknoloji Üniversitesi, Bilgisayar Ve Bilişim Fakültesi, Yapay Zeka Mühendisliği Bölümü
[3]Ondokuz Mayıs Üniversitesi Tıp Fakültesi, Ürıoloji Anabilim Dalı
[4]Necmettin Erbakan Üniversitesi Tıp Fakültesi, Üroloji Anabilim Dalı
[5]Samsun Eğitim Ve Araştırma Hastanesi, Üroloji Kliniği
[6]Marmara Üniversitesi Tıp Fakültesi, Üroloji Kliniği
[7]Hitit Üniversitesi Çorum Erol Olçok Eğitim Ve Araştırma Hastanesi, Üroloji Anabilim Dalı
[8]Dokuz Eylül Üniversitesi Tıp Fakültesi, Üroloji Anabilim Dalı
[9]Ankara Üniversitesi Tıp Fakültesi, Üroloji Anabilim Dalı
[10]Başkent Üniversitesi Tıp Fakültesi, Üroloji Anabilim Dalı
[11]İzmir Büyükşehir Belediyesi Eşrefpaşa Hastanesi, Üroloji Kliniği
[12]Kocaeli Şehir Hastanesi, Üroloji Kliniği
[13]Samsun Özel Atasam Hastanesi, Üroloji Kliniği
[14]Koç Üniversitesi Tıp Fakültesi, Üroloji Anabilim Dalı
[15]Muğla Sıtkı Koçman Üniversitesi Tıp Fakültesi, Üroloji Anabilim Dalı
[16]Eskişehir Özel Klinik
[17]İstanbul Özel Medicana Ataşehir Hastanesi, Üroloji Kliniği

Amaç: Son yıllarda tıbbın her alanında olduğu gibi ürolojide de yapay zekanın alt kümesi olan makine öğrenmesinin kullanıldığı çalışmalar yaygınlaşmaktadır. Ancak literatürde retrograd intrarenal cerrahi (RIRS) yapılan böbrek taşı hastalarında taşsızlık şansı ve komplikasyon ihtimalini öngörmede makine öğrenmesi kullanılarak analiz yapılan sadece birkaç çalışma bulunmaktadır. Biz de RIRS yapılan hastalarda taşsızlık şansı ve komplikasyon ihtimalini öngörebilmek için makine öğrenmesi metodları kullanarak analiz yapmayı amaçladık.

Metod: Prospektif olarak oluşturulmuş Minimal İnvaziv Üroloji Derneği Taş Çalışma Grubu Veri Tabanı incelemeye alındı. (Minimal İnvaziv Üroloji Derneği Taş Çalışma Grubu Veri Toplama Projesi isimli, Ondokuz Mayıs Üniversitesi, Klinik Araştırmalar Etik Kurulu, 2023/144 karar numaralı, B.30.2.ODM.0.20.08/223-276 sayılı gözlem nitelikli araştırma projesi) Veritabanından RIRS yapılmış hastalar seçildi. Veri setimizde yer alan hastaların R.I.R.S skorlama sistemi skorları, Seoul Üniversitesi böbrek taşı skorları ve Resorlu Unsal böbrek taşı skorları yer almaktaydı. Bu skorlar ve veri setimizde yer alan değişkenler kullanılarak oluşturulan tahmin modeli ayrı ayrı ve çeşitli şekillerde kombine edilerek analiz yapıldı. Kullanılan makine öğrenmesi metodları; Lojistik Regresyon (LR), Radial Basis Function Support Vector Machine (RBF-SVM) ve Random Forest (RF) idi.

Sonuçlar: Şubat 2022 – Ocak 2023 arasında RIRS yapılmış 355 hastadan eksik verileri olan 56 hasta çıkarıldıktan sonra 299 hasta çalışmaya dahil edildi. Taşsızlık 207/299 (%69,2) hastada elde edilmişken, 37/299 (%12,3) hastada komplikasyon görüldü. Taşsızlık ve komplikasyonu öngörmede 4 farklı skorlama sistemi için ayrı ayrı, bütün skorlama sistemleri birarada kullanılarak, bizim değişkenlerimizle oluşturduğumuz model kullanılarak ve bizim değişkenlerimizin tüm skorlama sistemleriyle kombine edildiği model kullanılarak analiz yapıldı. Her bir analizde LR, RBF-SVM ve RF algoritmaları ayrı ayrı çalışıldı. Bizim modelimizin AUC değeri; hem komplikasyonu (AUC : 0,86, RF-filtre) hem de taşsızlığı (AUC : 0,81, RF) öngörmede dört farklı skorlama sisteminin ayrı ayrı tek başlarına kullanıldığı analizlerden daha yüksek çıktı. Ayrıca bizim modelimizin hem komplikasyonu hem de taşsızlığı öngörmede AUC değeri en yüksekti. Detaylar Tablo olarak ekte verilmiştir.

Tartışma: Bizim bilgimize göre literatürde RIRS yapılan hastalarda taşsızlığı öngörmede makine öğrenmesi kullanımına dayanan sadece birkaç adet çalışma bulunmaktadır. Ayrıca literatürdeki bu çalışmalarda skorlama sistemleri ile karşılaştırmalı değerlendirme yapılmamıştır. Bizim çalışmamızın özgün yanı, R.I.R.S. skorlama sistemi, Seoul Üniversitesi böbrek taşı skoru, Resorlu-Unsal taş skoru olmak üzere 3 farklı skorlama sistemi ile karşılaştırmalı analiz yapmış olmamızdır. Komplikasyon ihtimalini ve taşsızlık şansını öngörmede bizim modelimizin prediktif değeri en yüksek bulundu. Bu çalışma ön sonuçları içermektedir. Minimal İnvaziv Üroloji Derneği Taş Çalışma Grubu Veri Tabanı'na prospektif olarak veri girişi devam etmektedir.

Anahtar kelimeler: Retrograd İntrarenal Cerrahi, Skorlama Sistemleri, Nomogram, Makine Öğrenmesi, Yapay Zeka

Tablo 1. Analiz Sonuçları

	Taşsızlık (En yüksek AUC, Yöntem)	Komplikasyon (En yüksek AUC, Yöntem)
R.I.R.S Skorlama Sistemi	0,65 , RF	0,7 , RF
Seoul Üniversitesi Böbrek Taşı Skoru	0,68 , LR	0,62 , LR
Resorlu Unsal Böbrek Taşı Skoru	0,64 , RF	0,76 , RF
Tüm Skorlama Sistemleri Birarada	0,8 , RF	0,79 ,RF
Bizim Oluşturduğumuz Model	0,81 , RF	0,86 , RF-Filtre
Tüm Skorlama Sistemleri + Bizim Oluşturduğumuz Model	0,81 , RF-Filtre	0,85 , LR-Filtre

LR:Lojistik Regresyon, RF:Random Forest, RBF-SVM:Radial Basis Function Support Vector Machine

Laparoskopik ve Robotik Cerrahi

SS-069

MULTİLOKÜLER KİSTİK RENAL HÜCRELİ KARSİNOM: OLGU SUNUMU

Abdul Samet Erkartal, Fatih Sandıkçı, Mehmet Altan

Etlik Şehir Hastanesi

Giriş: Multiloküler kistik renal hücreli kanser (MKRHK), tüm böbrek tümörlerinin %1-2'sini oluşturmaktadır. 20 ile 76 yaş arasında erkeklerde kadınlara göre 3 kat fazla görülür. Ayırıcı tanıda multikistik böbrek, segmental kistik hastalık, kistik nefroma ve diğer renal hücreli karsinomlar akla gelmelidir. Multiloküler kistik renal hücreli karsinom (MKRHK) olarak adlandırılan renal hücreli karsinom tipi kistik dejenerasyon gösteren konvansiyonel renal hücreli karsinomdan ayırt edilmelidir. Çünkü bu tümörün histogenezinin değişiklik gösterdiği ve prognozunun renal hücreli karsinomdan farklı olduğu belirtilmektedir 1. Bu çalışmamızda preoperatif görüntüleme yöntemleri sonucu Bosniak tip 2 kist olduğu düşünülen semptomatik kadın hastada laparoskopik kist eksizyonu sonrası mültiloküler kistik renal hücreli kanser saptanan hastamız sunulmaktadır.

Olgu: 40 yaş kadın hasta son 1 yıldır devam eden şiddetli yan ağrısı şikayeti ile tarafımıza başvuruyor. Hastanın ağrı sebebiyle acil servis başvuruları da olmuş. Hastaya yapılan kontrastsız abdomen bilgisayarlı tomografi inceleme sonucunda sol böbrek anteromedialde 72 mm çaplı kist izlendi. Hastaya kontrastlı abdomen bilgisayarlı tomografi yapıldı. Bilgisayarlı tomografi sonucunda Bosniak tip 2 kist saptandı. Kist duvarında özellikle renal parankim komşuluğunda kalınlaşma dikkati çekti. Bu alanlar kontrast öncesinde 37 HU sonra-

sında 42 HU ölçüldü. Ardından hastaya abdomen MR görüntüleme yapıldı. MR sonucunda ince septalı Bosniak tip 2 kist olduğu saptandı. Hastanın semptomatik olması nedeniyle laparoskopik kist eksizyonu planlandı. Retroperitoneal sol laparoskopik renal kist eksizyonu sırasında çıkarılan kist duvar örneği patolojiye gönderildi. Patoloji sonucu düşük malignite potansiyelli multiloküler kistik renal neoplazi olarak raporlandı. Bunun üzerine hastaya sol radikal nefrektomi yapıldı. Hastanın nihai patolojisi multiloküler kistik renal neoplazi olarak raporlandı. Postoperatif 3. ay görüntülemede nüks saptanmadı.

Tartışma: Preoperatif görüntülemeler renal kitlelerde kistik benign kitleler ile kistik malign kitlelerin ayrımı her zaman net yapılamaz. Bu sebeple kistik renal kitlelerde girişim planlandığında malignite olasılığı mutlaka düşünülmelidir.

Anahtar kelimeler: Multiloküler kistik renal hücreli karsinom, laparoskopik renal kist eksizyonu, rcc

Kaynaklar

Nassir A, Jollimore J, Gupta R, Bell D, Norman R. Multilocular cystic renal cell carcinoma: A series of 12 cases and review of the literature. Urology 2002; 60(3) : 421-7.

Nadir Bir Böbrek Tümörü: Multiloküler Kistik Renal Hücreli Kanser A Rare Renal Tumor: Multilocular Cystic Renal Cell Carcinoma:Case Report Dr. Selahattin ÇALIŞKANa, Dr. Cevdet KAYAa, Dr. Meryem DOĞANb aII. Üroloji Kliniği, bPatoloji Kliniği, Haydarpaşa Numune Eğitim ve Araştırm Hastanesi, İstanbul Turkiye Klinikleri J Urology. 2011;2(2):70-3

Bilateral multiloküle kistik renal hücreli karsinom (Olgu sunumu)* Bilateral multiloculated cystic renal cell carcinoma (Case report)* Derya Gümürdülü1 Aysun Uğuz1 Ayşe Gökdemir1 Bülent Soyupak2 Çukurova Üniversitesi Tıp Fakültesi,Türkiye Ekopatoloji Dergisi 2005; 11 (1): 29-31

Sol renal kist preoperatif kontrastlı mr görüntü

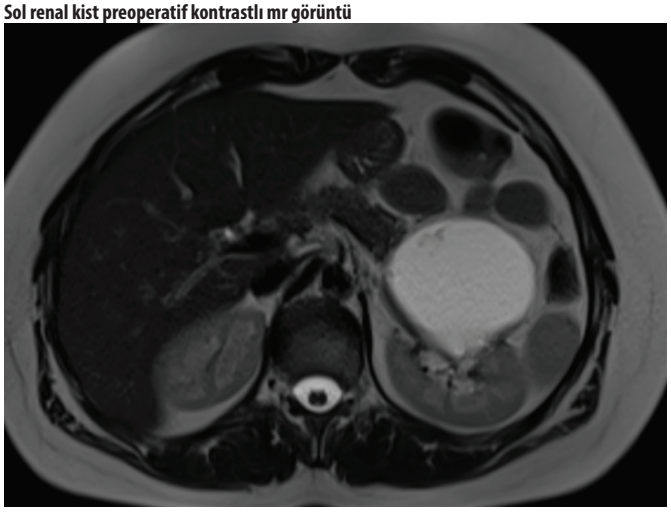

Sol renal kist preoperatif kontrastlı bt görüntü

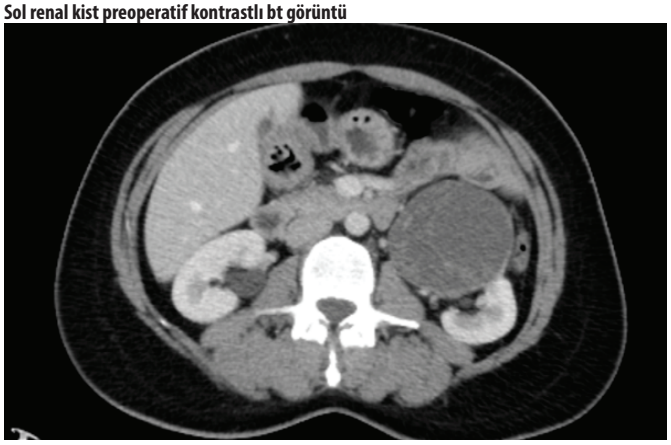

Laparoskopik ve Robotik Cerrahi

SS-070

ADRENAL CERRAHİDE LAPAROSKOPİK PARSİYEL ADRENALEKTOMİ ETKİNLİĞİ VE GÜVENİLİRLİĞİ

Özer Güzel[1], Ali Yasin Özercan[2], Serdar Başboğa[1], Tanju Keten[1], Burak Köseoğlu[3], Altuğ Tuncel[1]

[1]Ankara Bilkent Şehir Hastanesi
[2]Şırnak Devlet Hastanesi
[3]Ankara Polatlı Duatepe Devlet Hastanesi

Amaç: Laparoskopik adrenalektomi büyük boyutlu, malignite ihtimali yüksek tümörler dışındaki adrenal lezyonlar için önerilen cerrahi yöntemdir. Günümüzde laparoskopik parsiyel adrenalektomi, seçilmiş vakalarda, fonksiyonel adrenal dokunun korunması amacıyla tercih edilmektedir. Bu çalışmadaki amacımız uygun adrenal lezyonlarda yapılan laparoskopik parsiyel adrenalektominin etkinliğini değerlendirmektir.

Gereç ve Yöntem: Çalışmamıza Mayıs 2019 – Ekim 2023 tarihleri arasında hastanemizde laparoskopik total (n=97) ve parsiyel (n=21) adrenalektomi yaptığımız, 65'i kadın, 53'ü erkek olan toplam 118 hasta dahil edildi. Gruplar, operasyon şekline göre oluşturuldu. Gruplar arasında demografik (yaş, cinsiyet, vücut kitle indeksi [VKİ]), preoperatif (tümör boyutu, fonksiyonel tümör varlığı, tümör tarafı), perioperatif (operasyon süresi, kanama miktarı) ve postoperatif (komplikasyon, cerrahi sınır pozitifliği, hormon ihtiyacı) veriler karşılaştırıldı. Postoperatif hormon replasmanı ihtiyacının kalmaması, operasyon etkinliği olarak değerlendirildi. Anlamlı p değeri <0.05 olarak kabul edildi.

Bulgular: Çalışmaya dahil edilen hastaların ortalama yaşı 47±11.5 idi. Laparoskopik parsiyel adrenalektomi yapılan gruptaki hastaların yaş ortalamalarının anlamlı olarak daha düşük olduğu tespit edildi (p=0.028). Perioperatif parametreler, parsiyel adrenalektomi yapılan grupta ortalama olarak daha olumlu olsa da gruplar arasında anlamlı farklılık saptanmadı. Cerrahi sınır negatifliği ve komplikasyonlar açısından iki grup arasında anlamlı farklılık saptanmadı (p>0.05). Görülen komplikasyonlar, Clavien skorlamasına göre 2. derece ve düşük dereceli komplikasyonlardı. Operasyon sonrası takipte laparoskopik total adrenalektomi yapılan grupta 8 (%8.2) hastada hormon replasmanı ihtiyacı görülürken, parsiyel adrenalektomi grubunda bu durum 2 (%9.5) hastada tespit edildi (p>0.05) (Tablo-1).

Sonuç: Laparoskopik parsiyel adrenalektomi, uygun hastalarda komplikasyon ve cerrahi sınır pozitifliği riskini artırmadan başarılı sonuçlar elde edilebilecek, güvenle kullanılabilecek minimal invaziv cerrahi yöntemidir. Bu konuyla ilgili daha yüksek örneklem grubu olan prospektif çalışmalara ihtiyaç vardır.

Anahtar kelimeler: Laparoskopi, parsiyel adrenalektomi

Tablo-1: Laparoskopik Total ve Parsiyel Adrenalektomi yapılan hastalarda demografik, pre-peri ve post operatif verilerin karşılaştırılması

Değişkenler	Laparoskopik Total Adrenalektomi (n=97)	Laparoskopik Parsiyel Adrenalektomi (n=21)	Toplam	p
Yaş (yıl)	50±10.8 (20-73)	41±12.9 (20-60)	48.5±11.5 (20-73)	0.028*
Cinsiyet				
Erkek	45 (%46.4)	8 (%38.1)	53 (%44.9)	0.630
Kadın	52 (%53.6)	13 (%61.9)	65 (%55.1)	
VKİ (kg/m²)	27.1±6.46 (19-50.2)	26.1±7.1 (16.9-45)	27.1±6.56 (16.9-50.2)	0.414
Tümör boyutu (mm)	42±17.1 (10-100)	40±15.2 (12-65)	41.5±16.8 (10-100)	0.767
Fonksiyonel tümör varlığı	68 (%70.1)	16 (%76.2)	84 (%71.2)	0.612
Taraf				
Sağ	39 (%40.2)	6 (%28.6)	45 (%38.1)	0.339
Sol	58 (%59.8)	15 (%71.4)	73 (%61.9)	
Operasyon Süresi (dk)	70±42.2 (10-240)	70±18.1 (30-90)	70±39.4 (10-240)	0.343
Kanama Miktarı (ml)	30±65.6 (5-400)	20±44.9 (10-200)	30±62.5 (5-400)	0.146
Komplikasyon				
Grade 1	6 (%6.2)	2 (%9.5)	8 (%6.8)	0.698
Grade 2	1 (%1)	0	1 (%0.8)	
Cerrahi Sınır Pozitifliği	10 (%10.3)	2 (%9.5)	12 (%10.2)	1.000
Postoperatif Hormon İhtiyacı	8 (%8.2)	2 (%9.5)	10 (%8.5)	1.000

Kantitatif değişkenler ortanca±standart sapma (min-max) şeklinde, kategorik değişkenler ise n (%) şeklinde belirtilmiştir.

VKİ: Vücut kitle indeksi

Kantitatif değişkenler için Mann Whitney U testi, kategorik değişkenler için Ki-Kare Testi kullanılmıştır

*Mann Whitney U testi ile anlamlı

Laparoskopik ve Robotik Cerrahi

SS-071

MAP VE ADRENAL SKOR LAPAROSKOPİK TOTAL ADRENALEKTOMİDE PERİOPERATİF SONUÇ VE KOMPLİKASYON TAHMİNİNDE KULLANILABİLİR Mİ?

Serdar Başboğa[1], Özer Güzel[1], Ali Yasin Özercan[2], Ömer Buğrahan Özergin[1], Tanju Keten[1], Altuğ Tuncel[1]

[1]Ankara Bilkent Şehir Hastanesi
[2]Şırnak Devlet Hastanesi

Amaç: Mayo adhesive propability (MAP) skor, renal cerrahiyi olumsuz etkileyebilen toksik perinefritik yağ doku varlığının preoperatif radyolojik görüntüleme yöntemleri ile ölçülmesiyle hesaplanan bir değerdir. ADRENAL skor, adrenal bezdeki lezyonun endokrinolojik, onkolojik ve anatomik olmak üzere yedi farklı özelliğinden hesaplanarak elde edilen yeni bir skorlama sistemidir. Bu çalışmadaki amacımız, kliniğimizde transperitoneal laparoskopik total adrenalektomi yapılan hastalarda MAP ve ADRENAL skorlarının perioperatif parametreleri ve komplikasyonları öngörmedeki etkinliğini değerlendirmektir.

Gereç ve Yöntem: Bu çalışmaya, Mayıs 2019 – Ekim 2023 tarihleri arasında kliniğimizde transperitoneal laparoskopik total adrenalektomi yapılan 74 hasta dahil edildi. Hastaların MAP skorları hesaplanarak *düşük* (skor:0-1, n=48) ve *yüksek* (skor≥2, n=26) olarak iki grupta değerlendirildi. Aynı hasta grubunda ADRENAL skor hesaplaması yapılarak *derece 1* (skor: 1-3, n=14), *derece 2* (skor: 4-7, n=53), *derece 3* (skor≥8, n=7) olarak gruplandırıldı. Gruplar arasında demografik veriler, perioperatif parametreler ve komplikasyon oranları karşılaştırıldı (Tablo 1).

Bulgular: Çalışmaya dahil edilen hastaların ortalama yaş ve vücut kitle indeksi değerleri sırası ile 48.24±11.7 yıl ve 29.2±6.4 kg/m2 olarak bulundu. MAP skor grupları ve ADRENAL skor grupları arasında yaş ve vücut kitle indeksi açısından istatistiksel olarak anlamlı farklılık saptanmadı. Erkek hastalar, kadınlara göre daha yüksek MAP skoruna sahipti (p=0.001). Perioperatif parametreler değerlendirildiğinde, yüksek MAP skoru grubunda operasyon süresinin daha fazla olduğu saptanırken (p=0.029), tahmini kanama miktarının MAP skor grupları arasında anlamlı fark saptanmadı (Tablo 1). Yapılan lojistik regresyon analizinde, uzamış operasyon süresini öngörmede yüksek MAP skoru, bağımsız prediktif faktör olarak bulundu (Odds Ratio [OR]: 3.373, p: 0.038) (Tablo 2). ADRENAL skor grupları kendi aralarında incelendiğinde, tahmini kanama miktarının derece 3 grupta, derece 2 gruba göre anlamlı olarak yüksek olduğu bulunurken (p=0.034) diğer gruplar arası karşılaştırmalarda anlamlı farklılık saptanmadı. Artmış kanama miktarını öngörmede, tümör boyut artışı bağımsız prediktif değere sahip iken (OR:1.027, p: 0.039) ADRENAL skorun prediktif değerinin olmadığı saptandı. Çok değişkenli analiz sonucuna göre, komplikasyon gelişimini öngörmede tümör boyutu, MAP ve ADRENAL skorlarının hiçbirisinin bağımsız prediktif değere sahip olmadığı bulundu (Tablo 2). Perioperatif parametreler ve komplikasyon tahminde iki skor sistemi arasında korelasyon yoktu (r= -0.058, p: 0.62).

Sonuç: Transperitoneal laparoskopik total adrenalektomi yapılan hastalarda uzamış operasyon süresini öngörmede MAP skoru kullanılabilir bir parametredir. Kanama miktarı ve komplikasyon gelişiminde MAP VE ADRENAL skorlama sistemlerinin bağımsız prediktif değerlerinin olmadığı saptanmıştır. Perioperatif parametreler ve komplikasyon gelişimini öngörmede MAP ve ADRENAL skorları arasında korelasyon bulunmamaktadır.

Anahtar kelimeler: Adrenal Skor, Laparoskopik adrenalektomi, MAP Skor

Tablo 1

Tablo-1: MAP skor ve ADRENAL skor gruplarında değerlendirilen değişkenler ve gruplar arasında karşılaştırılması

Değişkenler	MAP Skoru			ADRENAL Skor			
	Düşük (n=48)	Yüksek (n=26)	p	Grade 1 (n=14)	Grade 2 (n=53)	Grade 3 (n=7)	p
Yaş (yıl)	47±12.6 (20-74)	52±9.4 (32-73)	0.152	51±15.04 (20-73)	50±10.9 (26-74)	53±11.7 (20-74)	0.852
Cinsiyet							
Erkek	16 (%33.3)	20 (%76.9)	0.001$^{\chi 2}$	9 (%64.3)	22 (%41.5)	5 (%71.4)	0.157
Kadın	32 (%66.7)	6 (%23.1)		5 (%35.7)	31 (%58.5)	2 (%28.6)	
VKİ	26.9±7.05 (19-50.2)	27.9±5.27 (22-41.1)	0.374	25.5±5.9 (21.6-46.1)	28.1±6.5 (19-50.2)	30.6±6.46 (20.2-41.1)	0.102
Taraf							
Sağ	20 (%41.7)	14 (%53.8)	0.339	7 (%50)	23 (%43.4)	4 (%57.1)	0.803
Sol	28 (%58.3)	12 (%46.2)		7 (%50)	30 (%56.6)	3 (%42.9)	
Fonksiyonel tümör	33 (%68.8)	16 (%61.5)	0.610	5 (%35.7)	39 (%73.6)	5 (%71.4)	0.032^{f}
Tümör Boyutu (mm)	37±16.2 (12-80)	45.5±38.4 (12-190)	0.136	36±16.8 (19-75)	38±20.4 (12-136)	67±56.7 (20-190)	0.132
Operasyon Süresi (dk)	70±43.8 (10-240)	94±43.6 (23-180)	0.029^{m}	77.5±31.8 (23-130)	70±45.9 (10-240)	120±41.6 (75-175)	0.058
Tahmini Kanama Miktarı (ml)	40±57.5 (5-300)	50±175.9 (10-800)	0.216	60±54.3 (20-150)	30±122.5 (5-800)	120±135.5 (20-350)	0.016^{KW}
Komplikasyon	1 (%2.1)	5 (%19.2)	0.018^{f}	0	3 (%5.7)	3 (%42.9)	0.014^{f}

VKİ: Vücut Kitle İndeksi

Tabloda ki kantitatif değişkenler ortanca±standart sapma (min-max) şeklinde, kategorik değişkenler ise n (%) şeklinde belirtilmiştir

χ^2: Ki-kare testi ile anlamlı sonuç

m: Mann Whitney U testi ile anlamlı sonuç

f: Fisher-Exact testi ile anlamlı sonuç

KW: Kruskal-Wallis testi ile anlamlı sonuç

Tablo-2: Uzamış operasyon süresi, artmış kanama miktarı, komplikasyon gelişimi tahmininde değişkenlerin logistik regresyon analizi sonuçları

Değişkenler	Tek değişkenli analiz			Çok değişkenli analiz		
	OR	%95 GA	p	OR	%95 GA	p
Operasyon süresi (≥75 dk)						
Yaş	0.984	0.946-1.024	0.427			
Cinsiyet (Erkek)	3.485	1.331-9.122	0.011*	2.322	0.816-6.605	0.112
VKİ	1.007	0.938-1.082	0.846			
Tümör Boyutu	1.021	0.997-1.046	0.087			
Taraf (Sağ)	2.241	0.876-5.734	0.092			
Fonksiyonel tümör varlığı	0.888	0.337-2.340	0.810			
Yüksek MAP Skor	4.667	1.588-13.711	0.005*	3.373	1.067-10.662	0.038*
Adrenal Grade artışı	1.758	0.712-4.338	0.221			
Kanama Miktarı (≥45 ml)						
Yaş	1.011	0.972-1.052	0.590			
Cinsiyet (Erkek)	1.000	0.402-2.489	1.000			
VKİ	0.937	0.868-1.012	0.097			
Tümör Boyutu	1.027	1.001-1.053	0.039*	1.027	1.001-1.053	0.039*
Taraf (Sağ)	1.548	0.617-3.885	0.352			
Fonksiyonel tümör varlığı	0.543	0.204-1.445	0.221			
Yüksek MAP Skor	1.612	0.615-4.222	0.332			
Adrenal Grade artışı	1.103	0.462-2.634	0.825			
Komplikasyon						
Yaş	0.974	0.905-1.048	0.478			
Cinsiyet (Erkek)	1.061	0.200-5.631	0.945			
VKİ	0.993	0.869-1.134	0.915			
Tümör Boyutu	1.191	1.020-1.391	0.027*	1.190	0.987-1.435	0.068
Taraf (Sağ)	1.194	0.225-6.340	0.835			
Fonksiyonel tümör varlığı	0.223	0.038-1.316	0.098			
Yüksek MAP Skor	11.190	1.230-101.786	0.032*	10.328	0.221-482.3	0.234
Adrenal Grade artışı	13.504	2.201-82.843	0.005*	5.782	0.355-94.101	5.782

*: İstatistiksel olarak anlamlı

Geleceği Şekillendiren Teknolojiler

SS-072

MESANE TÜMÖRLERİNDE TAKİP VE TEDAVİDE VARYANT PATOLOJİLERİN HASTALIK PROGRESYONU ÜZERİNE ETKİSİ

Cemil Aydın, Ahmet Taşçı, Muhammet İhsan Öztürk, Musa Ekici, Mustafa Serdar Çağlayan, Mehmet Murat Baykam

Hitit Üniversitesi Tıp Fakültesi Üroloji A.d

Amaç: Kliniğimizde mesane kanseri tanısı alan hastaların, tanı ve takibinde varyant patolojilerin hastalık progresyonu üzerine etkilerini açıklamayı amaçladık.

Materyal ve Metot: Ocak 2012 ile Ocak 2024 tarihleri arasında mesane kanseri tanısı almış olan 138 (E:130 K:8) hastanın verilerini ve sonuçlarını retrospektif olarak inceledik. Hastaları yaş, cinsiyet, sigara kullanım özellikleri, ek hastalıklar, patolojik evre, histolojik derece, varyant patoloji, kullandıkları toplam (indüksiyon+idame) BCG dozu, takip süresi, nüks oranları, sistektomiye gidiş, açısından değerlendirdik.

Bulgular: TUR sonrası mesane kanseri tanısı alan 138 hasta çalışmaya dahil edildi. Hastaların ortalama yaşı 70,8 (43-93) yıl; 112 (%81) hasta sigara kullanıcısı iken; ortalama tümör çapı 3,4 cm (0,3-10 cm) idi. Yetmiş iki (%52) hastada HT, 36 (%26) hastada DM, 45 (%32) hastada KAH, 5 (%3) hastada SVO, 9 (%6) hastada KOAH vardı. Evre pTa, pT1, pT2 olan hasta oranları sırasıyla 42 hasta (%30), 79 hasta (%56), 10 (%26) hasta olarak bulundu. Histolojik dereceleri; düşük dereceli (LG), yüksek dereceli (HG) ve izole in situ karsinom (CIS) oranları sırasıyla 43 (%31), 88 (%63) ve 7 (%5) idi. ReTUR patolojisi 50 hastada normalken, 14 hastada T1 HG, 1 hastada T1LG, 7 hastada TaHG, 5 hastada TaLG, 12 hastada CIS saptandı. Hastaların intravezikal BCG (indüksiyon+idame) uygulama doz ortalaması 10,8 (6-24) idi. İlk tur sonrası takip süresi ortalaması 17.3 (3-48) aydı.

İlk patolojisi TaLG olan hastada, 3. yılda T1HG mikropapiller+nested tip varyant nüksü nedeniyle BCG tedavisi başlandı. Takiplerinde nüks görülmedi.

İlk patolojisi TaHG olup, ReTUR'u T1HG nested tip patoloji saptanan hastaya BCG başlandı. Takiplerinde nüks görülmedi.

İlk patolojisi T2HG nested, mikrokistik, mikropapiller varyant patolojisi olan hastaya komorbiteleri nedeniyle multimodal tedavi uygulandı.

İlk patolojisi T1HG olup, ReTUR'u T1HG hastaya BCG başlandı. 2.yılda T1HG mikrositik mikropapiller varyant patoloji nüksü saptandı. 3 yıl sonra T2HG nüksü nedeniyle sistoprostatektomi yapıldı.

İlk patolojisi T1HG mikropapiller varyant patoloji olup ReTUR sonucu T2HG olan hastaya sistoprostatektomi yapıldı.

İlk patolojisi T2HG nested varyant patoloji olup mevcut komorbiditeleri nedeniyle multimodal tedavi uygulandı.

İlk patolojisi T1LG mikropapiller varyant, ReTUR sonucu TaLG olan hastaya BCG başlandı. Hastada 11. doz da intolerans nedeniyle BCG ye devam edilemedi. Sonraki takiplerinde nüks gelişmedi.

İlk patolojisi T1HG, ReTUR'u T1HG olan hastaya BCG başlandı. İdame tedavinin 1 yılında 2 kez T1HG nüks ve ilk tanıdan 3 yıl sonra T2HG progresyonu nedeniyle sistoprostatektomi yapıldı.

TUR sonrası 4 hastanın patolojisi T2HG saptandı. Bu hastalardan birinde sarkomatoid varyant vardı. Bu 4 hastaya sistektomi yapıldı.

Sonuç: Çalışmamızda 10 hastada varyant patoloji görüldü. Bu 10 hastadan 3'üne sistektomi, 2'sine multimodal tedavi yapıldı, diğer 5 hastaya erken sistektomi önerildi kabul etmedi. Hastalarda, tanı anında ve takiplerinde varyant patolojinin görülmesi hastalığı progrese hale getirdiği görüldü. Progresyon ve nüks gelişen hastaların çoğunun pandemi döneminde düzenli takiplere gelmeyen hastalar olduğunu gözlemledik. Varyant patolojilerin daha yüksek oranda tespit edilmesinin üropatolojide uzmanlaşmış patologların artmasıyla mümkün olacağını düşünmekteyiz.

Anahtar kelimeler: mesane kanseri, varyant patoloji, BCG

Kaynaklar

Lone Z, Benidir T, Wood A, Campbell RA, Alaghehbandan R, Li J, Haber GP, Eltemamy M, Haywood SC, Weight CJ, Lee BH, Almassi N. Oncologic outcomes of intravesical therapy in the management of nonmuscle invasive bladder cancer with variant histology. Urol Oncol. 2023 Dec 21:S1078-1439(23)00471-4. doi: 10.1016/j.urolonc.2023.12.005. Epub ahead of print. PMID: 38135626.

Tablo 1. Hastaların demografik özellikleri, hasta verileri

Hasta sayısı (n)	138
Erkek/Kadın	130/8
Ortalama yaş (yıl)	70,8 (43-93)
Sigara içicisi (n)	112 (%81)
HT	72 (%52)
DM	36 (%26)
KAH	45 (%32)
SVO	5 (%3)
KOAH	9 (%6)
Ortalama tm. çapı (cm)	3,4 cm (0,3- 10)
pTa	42 (%30)
pT1	79 (%56)
pT2	10 (%26)
pTis	7 (%5)
HG	88 (%63)
LG	43 (%31)
Ortalama BCG doz sayısı	10,8 (6-24)
Ortalama takip süresi (ay)	17.3 (3-48)
BCG altında nüks	47
Varyant patoloji tanısı	10

Laparoskopik ve Robotik Cerrahi

SS-073

İLK 14 VE SON 14 LAPAROSKOPİK EKSTRAPERİTONEAL RADİKAL PROSTATEKTOMİ KARŞILAŞTIRMASI: TEK CERRAH DENEYİMİ

Cemil Aydın, Mücahit Doğan, Alpkon Torun, Musa Ekici, Mustafa Serdar Çağlayan, Mehmet Murat Baykam

Hitit Üniversitesi Tıp Fakültesi

Giriş ve Amaç: Prostat kanseri (PCa) erkeklerde saptanan en sık 2. kanserdir. Radikal prostatektomi organa sınırlı prostat kanserinin etkili tedavisi olarak kabul edilmektedir. Laparoskopik radikal prostatektomi (LRP) yaptığımız ilk 14 ve son 14 hastayı karşılaştırmayı amaçladık.

Materyal ve Metod: Eylül 2021- Ocak 2024 tarihleri arasında prostat kanseri nedeniyle laparoskopik radikal prostatektomi ameliyatı yapılan 28 hastanın verileri retrospektif olarak incelendi. Hastaların demografik verileri, preoperatif, perioperatif ve postoperatif sonuçları değerlendirildi.

Bulgular: İlk 14 hastamızın; yaş ortalaması 67,5 yıl (49-78 yıl), ortalama PSA değeri: 6.8ng/dL (3.6-11.1 ng/dL), Gleason/ISUP ortalaması: ISUP-1.8, ortalama prostat hacmi: 45 cc (20-85cc) idi. Ortalama operasyon süresi 219.6 (183-290 dk) dakikaydı, ortalama veziko-üretral anastomoz süresi 49 (34-60 dk) dakika idi. Serimizde 1 hastaya iki taraflı pelvik lenfadenektomi, 1 hastaya da mesane taşı nedeniyle eş zamanlı sistolitotomi uygulandı. Ortalama kan kaybı 310 (150-600 mL) mL idi. Postop. ortalama yatış süresi: 6,75 gün (4-20), postop ortalama sonda alınma süresi: 13,4 gün (7-30) idi, 2 hastaya kan transfüzyonu (Clavien 2) yapıldı.

Son 14 hastamızın ise; yaş ortalaması 63.8 (53-73 yıl), ortalama PSA değeri: 7.9 ng/ dL (4.2-17.6 ng/dL),Gleason/ISUP ortalaması: ISUP-1,5, ortalama prostat hacmi: 58.9 cc (30-155 cc) idi. Ortalama operasyon süresi 166.8 (139-250 dk) dakikaydı, ortalama veziko-üretral anastomoz süresi 32.4 (28-44 dk) dakika idi. Serimizde 1 hastaya iki taraflı pelvik lenfadenektomi, 1 hastaya da mesane taşı nedeniyle eş zamanlı sistolitotomi, 3 hastaya bilateral sinir koruyucu cerrahi uygulandı. Ortalama kan kaybı 285 mL (150-450 mL) mL idi. Postop ortalama yatış süresi: 5,2 gün (3-18 gün), postop ortalama sonda alınma süresi: 9,8 gün (7-45 gün) idi. 2 hastaya kan transfüzyonu (Clavien 2) yapıldı,1 hastaya nefrostomi (komplet çift toplayıcı sistem nedeniyle uzamış drenaj nedeniyle) takıldı (Clavien 3'a), 1 hastaya postop. 1. gün AKS nedeniyle kardiyoloji tarafından stent takıldı.

Sonuç: Laparoskopik radikal prostatektomi lokalize prostat kanseri tedavisinde etkin ve güvenilir bir yöntemdir. LRP uygulanması zor, öğrenme eğrisi uzun bir cerrahi prosedürdür. Öğrenme eğrisinin başındaki kliniklerde hasta seçimi açısından daha seçici olunması gerekmektedir. Deneyimin artması ile ameliyat süreleri ve istenmeyen yan etki oranları azalarak daha geniş bir hasta grubuna cerrahi uygulanabilir. Sonuçlarımız literatürle uyumlu olup, cerrahi tecrübe arttıkça daha iyi onkolojik ve fonksiyonel sonuçlar alınacaktır.

Anahtar kelimeler: Prostat kanseri, Laparoskopik radikal prostatektomi, kontinans, potens

Tablo 1.

	İlk 14 Hasta	Son 14 Hasta	P değeri
Yaş	67,5 yıl (49-78 yıl)	63,8 yıl (53-73 yıl)	0,328
Prostat Hacmi	45 cc (20-85 cc)	58.9 cc (30-155 cc)	<0,001
Psa	6.8ng/dL (3.6-11.1 ng/dL)	7.9 ng/dL (4.2-17.6 ng/dL)	0.282
İSUP	1.8	1.5	0,345
Opr. Süresi	219.6 dk (183-290 dk)	166.8 dk (139-250 dk)	<0,001
Vezikoüretral Anastomoz S.	49 dk (34-60 dk)	32.4 dk (28-44 dk)	<0,001
Ortalama Kan Kaybı	310 mL(150-600 mL)	285 mL(150-450 mL)	0,678
Ortalama Yatış Süresi	6,5 gün (3-20 gün)	5,2 gün (3-18 gün)	0,456
Sonda Alınma Süresi	11,5 gün (7-30 gün)	9,8 gün (7-45 gün)	0,237

Laparoskopik ve Robotik Cerrahi

SS-074

BÖBREK NAKİLLİ HASTALARDA LAPAROSKOPİK RADİKAL PROSTATEKTOMİ

Ertuğrul Köse, Murat Gülşen, Utku Gürel Özcan, İsmail Özer Öztemel, Yarkın Kamil Yakupoğlu, Şaban Sarıkaya, Ender Özden

Ondokuz Mayıs Üniversitesi Tıp Fakültesi Üroloji Anabilim Dalı, Samsun, Türkiye

Giriş: Böbrek nakilli hastalarda prostat kanseri insidansı ile genel popülasyondaki insidans benzerdir. Klinik lokalize prostat kanserinde radikal prostatektomi standat tedavi yaklaşımıdır, ancak yapışıklıkların varlığı ve nakil böbrek/üreterin konumu nedeniyle daha komplike vakalardır. Bu çalışmamızda kliniğimizde gerçekleştirdiğimiz böbrek nakilli hastalarda laparoskopik radikal prostatektomi deneyimimizi sunmayı amaçladık.

Gereç-Yöntem: Ağustos 2009-Nisan 2022 tarihleri arasında 500 hastaya laparoskopik radikal prostatektomi operasyonu uygulandı. 3 hastada renal transplantasyon özgeçmişi mevcuttu. Hastalatın demografik özellikleri, perioperatif ve postoperatif verileri, patoloji verileri ve böbrek fonksiyon testleri kaydedildi. Hastalara transperitoneal yaklaşım tercih edildi.

Bulgular: Hastaların ayrıntılı demografik, operatif, postoperatif ve patolojik verileri Tablo 1 ve 2'de verilmiştir.Hastaların ortalama yaşı 63,6, ortalama total prostat spesifik antijen (TPSA) değerleri 14,65 ng/mL idi. Transplantasyondan radikal prostatektomiye kadar geçen ortalama süre 204 ay idi. İki hasta klinik olarak düşük risk grubundayken, bir hasta yüksek risk grubundaydı. Hiçbir hastada intraoperatif ve postoperatif komplikasyon gelişmedi. Tüm hastaların sondaları postoperatif 1. haftada çekilen sistogramda ektstravazasyon olmadığı görüldükten sonra çekildi. Hiçbir hastada biyokimyasal rekürrens izlenmedi, metastatik lenf nodu izlenen hastaya hormoterapi başlandı. Postoperatif dönemde takiplerde greft fonksiyonları stabil seyretti.

Sonuç: Böbrek nakilli hastalarda laparoskopik radikal prostatektomi greft fonksiyonlarını koruma ek sorumluluğuyla birlikte etkin ve güvenilir bir yöntem olarak tercih edilebilir.

Anahtar kelimeler: prostat kanseri, laparoskopi, renal transplantasyon

Tablo 1. Hastaların Demografik Özellikleri

	Hasta 1	Hasta 2	Hasta 3
Yaş(yıl)	59	70	62
VKİ (kg/m²)	32,3	31,6	29,9
KRY Etyolojisi	HT	DM	DM
Donör	Canlı	Canlı	Canlı
Greft yönü	Sol	Sağ	Sağ
İmmünsupresif Rejim	AZ+MP	AZ+MMF+MP	CyA+MMF
TPSA (ng/mL)	8	8,8	27,15
Gleason Skoru	3+3	3+3	3+4
Klinik Evre	T1c	T1c	T3b
D'Amico Risk Sınıfı	Düşük	Düşük	Yüksek
Transplantasyondan RP'ye kadar geçen süre(Ay)	348	108	156

AZ, Azatioprin; CyA, Siklosporin; KRY, Kronik Renal Yetmezlik; MMF, Mikofenolat Mofetil; MP, Metilprednizolon; RP, Radikal Prostatektomi; TPSA, Total Prostat Spesifik Antijen; VKİ, Vücut Kitle İndeksi

Tablo 2. Hastaların Operatif, Postoperatif ve Onkolojik Verileri

	Hasta 1	Hasta 2	Hasta 3
Operasyon Tarihi	11/07/2017	28/05/2019	13/05/2022
Operasyon Süresi (dk)	180	110	170
Anostomoz Süresi (dk)			
Tahmini Kan Kaybı (mL)	300	110	200
Sinir Koruyucu	Hayır	Hayır	Hayır
Lenf Nodu Diseksiyonu	Sağ	Yapılmadı	Sol
Perioperatif Komplikasyon	Yok	Yok	Yok
Postoperatif Komplikasyon	Yok	Yok	Yok
Yatış Süresi (gün)	3	2	3
Gleason Skoru	3+3	3+4	4+3
Patolojik T Skoru	2a	2a	3b
Cerrahi Sınır	Negatif	Negatif	Negatif
Patolojik Lenf Nodu	Negatif		Pozitif
Prostat Spesmen Ağırlığı (gr)	50	100	55
Takip Süresi (months)	58	36	2
Son TPSA (ng/mL)	0,009	0,003	0,05
Kreatinin (mg/dL)			
Preoperatif	1,59	2,03	1,13
Postoperatif 1.gün	1,73	1,96	1,36
Postoperatif 3.gün	1,53	1,78	1,19
Postoperatif 1.ay	1,62	2,11	1,37
Ulaşılabilir Son	3,06	2,18	1,37

TPSA, Total Prostat Spesifik Antijen

Laparoskopik ve Robotik Cerrahi

SS-075

ADRENAL MYELOLİPOM: ADRENAL BEZİN NADİR BİR TÜMÖRÜ

Samet Erkartal, Mehmet Altan, Osman Raif Karabacak, Ufuk Öztürk

Etlik Şehir Hastanesi

Adrenal myelolipomlar, matür adipöz doku ve kemik iliği elemanlarından oluşan nadir görülen nonfonksiyonel benign tümörlerdir.. Primer adrenal tümörlerin %2.6'sını oluştururlar ve sıklıkla sağ adrenal bez yerleşimlidirler2 . Burada 52 yaşında erkek hastada insidental saptanan adrenal myelolipom olgusu laparoskopik tedavisi sunuluştur.

Olgu: İki aydır varolan sağ yan arısı şikayetiyle başvuran 52 yaşındaki erkek hastada kabızlık etiyolojisini araştırmak amacıyla yapılan tetkikleri sırasında bilgisayarlı tomografide (BT) adrenal kitle saptandı. Yapılan manyetik rezonans (MR) görüntülemesinde sağ adrenal lojda 7 cm çapında kitle izlendi. yapılan tetkiklerde endokrinoloji tarafından inaktif nodül olduğu görüldü. Diğer laboratuvar testlerinde de bir patoloji saptanmadı. Hastanın bilinen hematolojik ve kronik bir hastalığı mevcut değildi. Hastadan bilgilendirilmiş onam alındıktan sonra laparoskopik sağ adrenalektomi yapıldı.

Tartışma ve Sonuç: Adrenal myelolipomlar, matür adipöz doku ve kemik iliği elemanlarından oluşan nadir görülen benign kortikal tümörlerdir. 2017 World Health Organization (WHO) endokrin tümörler sınıflamasında adrenal korteks kaynaklı tümörler içerisinde ayrı bir bölüm olan mezenkimal ve stromal tümörler başlığı altında yer almaktadır. Adrenal kortikal tümörler içerisinde ikinci sıklıkta görülürler. Otopsi serilerinde insidansı %0.08-0.2 arasında değişmektedir . Her iki cinsiyette de görülme oranı benzerdir ve 5-7. dekatlarda sıklığı artmaktadır. Genellikle tek taraflıdır ve sıklıkla sağ adrenal bez yerleşimlidir . Bu olguda 52 yaşındaki erkek hastada sağ adrenal bezde kitle görülmüştür. Adrenal myelolipomlar hormonal olarak nonfonksiyonel ve küçük boyutlarda olmalarından dolayı genellikle başka bir nedenle yapılan görüntüleme işlemleri sırasında saptanırlar. Boyutları sıklıkla 4 cm'den daha küçüktür. Boyutları arttıkça çevre dokulara bası yaparak çeşitli semptomlara neden olabilirler. En sık görülen semptomlardan biri karın ağrısıdır.

Sonuç olarak adrenal myelolipomlar genellikle sessiz klinik seyirli nadir görülen benign tümörlerdir. Bu tümörlerin radyolojik ve morfolojik açıdan diğer benign veya malign neoplazmlar ile karışabilmeleri nedeniyle histopatolojik tanısı önem taşımaktadır.

Anahtar kelimeler: adrenal miyelolipom, sürrenalektomi, laparoskopi

Laparoskopik ve Robotik Cerrahi

SS-076

UZMANLIK ÖNCESİ VE SONRASI LAPAROSKOPİ EĞİTİMİ LAPAROSKOPİK PARSİYEL NEFREKTOMİ SONUÇLARINI NASIL ETKİLİYOR?

Murat Gülşen[1], Utku Güler Özcan[1], Ertuğrul Köse[1], Onur Kalaycı[1], Mehmet Necmettin Mercimek[2], Yakup Bostancı[1], Yarkın Kamil Yakupoğlu[1], Şaban Sarıkaya[1], Ender Özden[1]

[1]*Ondokuz Mayıs Üniversitesi, Tıp Fakültesi, Üroloji Anabilim Dalı*
[2]*Atasam Hastanesi, Üroloji Kliniği, Samsun, Türkiye*

Amaç: Laparoskopik parsiyel nefrektomi (LPN), zamana karşı yarışı da barındıran zorluk seviyesi yüksek, kompleks bir cerrahidir. Bu çalışmamızda, laparoskopi öğrenimini gözlemci olarak tamamlayan mentor cerrah ile eğitimini asistanlık sürecinde tamamlayan birinci jenerasyon cerrahın LPN tecrübelerinin başındaki sonuçlarının karşılaştırılması amaçlandı.

Metot: Mentorun (Grup 1) ve birinci jenerasyon "asistan" cerrahın (Grup 2) sırasıyla Ağustos 2009 ve Haziran 2021 tarihinde başladığı LPN deneyimlerindeki ilk 50 hasta ek bir dışlama kriteri olmadan değerlendirmeye alındı. Olguların demografik verileri, tümör boyutu ile R.E.N.A.L nefrometri skoru, peroperatif veriler ve komplikasyonlar (Clavien-Dindo sınıflamasına göre), yatış süresi, fonksiyonel ve onkolojik sonuçları karşılaştırıldı. Glomerüler filtrasyon hızı değerleri "Chronic Kidney Disease Epidemiology Collaboration" formülüne göre hesaplandı. Hastaların postoperatif 1.gün, 1.ay ve 6.ay GFR yüzde değişimleri karşılaştırıldı. Komplikasyon olmaması, cerrahi sınırların negatif olması ve sıcak iskemi süresinin 25 dk'nın altında olması "Trifekta" olarak değerlendirildi.

Normal dağılım analizi sonrasında non-parametrik dağılan sürekli veriler Mann Whitney-U testi ile değerlendirildi. Veriler ortanca ve çeyrekler arası aralık ile gösterildi. Kategorik veriler Ki-Kare testi ile karşılaştırıldı. $P<0.05$ istatistiksel olarak anlamlı kabul edildi.

Bulgular: Demografik, peroperatif veriler ile onkolojik ve fonksiyonel sonuçlar tablo 1'de verilmiştir. Her iki grupta tümör boyutları benzer iken grup 2'de nefrometri skorunun daha fazla olduğu izlendi. Cerrahi yaklaşım olarak grup 2'de tüm operasyonlar transperitoneal gerçekleştirilirken grup 1'de 22 (%44) vaka retroperitoneoskopik yaklaşımla gerçekleştirildi. Operasyon süresi ve sıcak iskemi süresi her iki grupta benzer iken tahmini kan kaybının, postoperatif komplikasyon oranının, yatış süresinin grup 2'de daha kısa olduğu izlendi. Grup 1'de 3 hastada (1 kanama, 2 yapışık perinefritik yağ dokusu) açığa geçilirken grup 2 bütün vakalar laparoskopik olarak tamamlandı. Onkolojik ve fonksiyonel sonuçlar açısından fark izlenmedi.

Sonuç: Asistanlık sürecinde uzun zamana yayılan laparoskopi eğitiminin LPN'nin başlangıç tecrübesine, benzer onkolojik ve fonksiyonel sonuçlara daha az morbidite ile katkı sağladığı söylenebilir.

Anahtar kelimeler: parsiyel nefrektomi, laparoskopi, öğrenme eğrisi

Tablo 1. Hastaların demografik, peroperatif, onkolojik ve fonksiyonel sonuçları

	Grup 1	Grup 2	p
n	50	50	
Yaş (Yıl)	57 (51 - 66)	59 (54 - 73)	**0,029**
Cinsiyet (E/K)	29/21	36/14	0,142
Vücut Kitle İndeksi (kg/m²)	29,53 (27,94 - 29,53)	27,78 (25 - 30,69)	0,169
Charlson Komorbidite İndeksi	4 (3 - 5)	2 (1 - 3)	**0,000**
Tümör boyutu (mm)	35 (30 - 50)	34 (24 - 40)	0,174
R.E.N.A.L Nefrometri Skoru	6 (5 - 7)	7 (5 - 8)	**0,032**
Preoperatif eGFR (ml/dk)	92,44 (86,9 - 101,69)	86,45 (64,36 - 98,17)	0,042
Yön (Sol/Sağ)	31/19	23/27	0,108
Transperitoneal/Retroperitoneal	28/22	50/0	**0,000**
Operasyon Süresi (dk)	105 (85 - 120)	110 (90 - 140)	0,261
Kan Kaybı (Ortanca) (Q1-Q3) (ml)	150 (100 - 250)	80 (50 - 150)	**0,000**
Noniskemik/Selektif İskemi	8/0	2/1	0,087
Sıcak islemi süresi (İskemik grupta)(dk)	18 (13 - 20)	18 (15 - 21)	0,248
Postoperatif Komplikasyon	11 (22)	3 (6)	**0,016**
Clavien 1-2	10 (20)	1 (2)	
Clavien 3-4	1 (2)	1 (2)	
Yatış süresi (gün)	3 (2 - 4)	3 (2 - 3)	**0,003**
1.Gün eGFR Yüzde Değişimi (ml/dk)	15,25 (9,65 - 24,75)	10,25 (-1,09 - 24,88)	0,076
1.Ay eGFR Yüzde Değişimi (ml/dk)	10,76 (6,1 - 20,52)	10,47 (0 - 20,58)	0,098
1.Yıl eGFR Yüzde Değişimi (ml/dk)	7,57 (3,14 - 16,97)	9,71 (0 - 14,12)	0,356
Malign /Benign Patoloji	11/39	11/39	1,000
Cerrahi Sınır Pozitifliği	0	0	1,000
Trifecta Varlığı	37 (74)	39 (78)	0,640

Stentler

SS-077

POST-PROSTATEKTOMİ TEKRARLAYAN VEZİKOÜRETRAL ANASTOMOZ DARLIĞI TEDAVİSİNDE ALLİUM ROUND POSTERİOR STENT KULLANIMI

Alkan Çubuk[1], Sarah Weinberger[2], Elenie Moldovan[2], Viktoria Schaef[2], Joerg Neymeyer[2]

[1]Acıbadem Mehmet Ali Aydınlar Üniversitesi Atakent Hastanesi, Üroloji Kliniği
[2]Charite University, Department Of Urology, Berlin, Germany

Giriş ve Amaç: Artan cerrahi tecrübe ve cerrahi ekipman kalitesine rağmen radikal prostatektomi sonrası anatomoz darlığı hala önemli bir problemdir. Tedavideuygulanan basit insizyon ve rezeksiyonlar çoğunlukla başarısız kalmakta, anastomoz revizyon cerrahileri ise üriner inkontinans ve rektum yaraanması gibi komplikasyonlara aday cerrahilerdir. Anastomoz darlığında geçici stent kullanımı son yıllarda umut vaadeden bir uygulamadır. Bu çalışmada postprostatektomi tekrarlayan anastomoz darlığı (t-AD) tedavisinde darlığın monopolar insizyon ve Allium Rounds Posterior Stent (RPS) yerleştirilmesinin sonuçlarını incelemiştir..

Yöntemler: 2016-2021 yıllarında üriner retansiyon nedeniyle suprapubik kateter olan, üroflovmetride obstrukte paternle Q-max ≤12 ml/sn ile işeyebilen radikal prostatektomi sonrası en az bir defa endoskopik tedavi alan yalnızca anostomoz darlığı olan hastalar çalışmaya dahil edildiler

Fibrotik anastomoz bölgesi monopolar koterle insize edilip floroskopi rehberliğinde anastomoz seviyesine RPS yerleştirildi. Ameliyat sonrası birinci yılda tüm stentler çıkarıldı.

Hastalar stentin çıkarılmasından üç ay sonra değerlendirildi. Objektif kür, darlık nedeniyletekrar tedaviye ihtiyaç duyulmaması ve PFR≥12ml/sn olması olarak tanımlanırken, subjektif kür ise Patient Global Impression of Improvements skalasında(PGI-I) puanların <4 olması olarak tanımlandı.

Bulgular: Çalışmaya katılan ortanca yaşı 66(52-74) olan 30 hastanın 18'inde SK vardı, geri kalan 12'sinde ise ortanca PFR 5,2(2-10) ml/sn idi.

Bir yıllık stentli süreçteİlki hastada stent migrasyonu görüldü ve bu stentlerin yerine yenileri takıldı. Bir hastaya taş oluşumu nedeniyle pnömatik-litotripsi uygulandı.

Stent çıkarılmasından sonra ortalama takip süresi 28 (4-60) ay idi. Altı vakanın çıkarıldıktan sonra darlık nedeniyle ek tedaviye ihtiyacı vardı. Geriye kalan 24 hastanın ortanca PFR'si 20(16-30)ml/sn(p=0,001) idi. Objektif iyileşme oranı 24/30 (%80), PGI-I skorları 1-2 arasında değişmekte ve subjektif kür 24/30 (%80) olarak hesaplanmıştır.

Başarısız olunan altı vaka için hastanın tercihleri doğrultusunda ömür boyu RPS yerleştirilmesi programı planlandı ve üç yılda bir stentleri değiştirlmektedir.

Sonuç: Monopolar insizyon ve bir yıl süreli RPS uygulaması t-AD tedavisinde reversible karakteri, kabul edilebilir başarı ve komplikasyon oranları ile umut verici minimal invaziv bir seçenektir.

Anahtar kelimeler: mesane boynu, stent, minimal invaziv

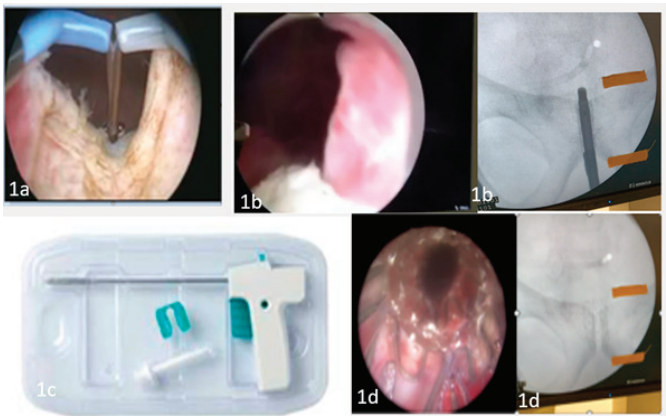

Şekil 1. 1a:anastomoz insziyonu 1b: anastomoz şaretlenmesi 1c: dar segmentin işaretlenmesi 1d: kullanıma hazır stent 1e: stent yerleşmi sonrası endoskopik görüntü 1f: floroskopik kontrol

Laparoskopik ve Robotik Cerrahi

SS-078

LAPAROSKOPİK PARSİYEL NEFREKTOMİ SONRASI TOTAL BÖBREK PARANKİM HACMİNDEKİ DEĞİŞİKLİK İLE GFR DEĞİŞİMİNİN İLİŞKİSİ

Onur Kalaycı[1], Ender Özden[1], Murat Gülşen[1], İlkay Çamlıdağ[2], Ertuğrul Köse[1], Mehmet Necmettin Mercimek[3], Yakup Bostancı[1], Yarkın Kamil Yakupoğlu[1], Şaban Sarıkaya[1]

[1]Ondokuz Mayıs Üniversitesi Tıp Fakültesi Üroloji Anabilim Dalı, Samsun, Türkiye
[2]Ondokuz Mayıs Üniversitesi Tıp Fakültesi Radyoloji Anabilim Dalı, Samsun, Türkiye
[3]Atasam Hastanesi Üroloji Kliniği, Samsun

Amaç: Laparoskopik parsiyel nefrektomi yapılan hastalarda total böbrek parankim hacmi, renal kitlenin hacmi ve yüzey alanı parametreleri ile ameliyata sekonder total böbrek hacmindeki değişikliklerin ve bu değişimin böbrek fonksiyonu üzerine etkilerinin değerlendirilmesi amaçlanmıştır.

Gereç-Yöntem: Ekim 2012-Ocak 2023 tarihleri arasında böbrek tümörü ön tanısı ile laparoskopik parsiyel nefrektomi yapılan, ameliyat görüntüleri bulunan, preoperatif ve postoperatif aynı görüntüleme

yöntemi ile değerlendirilen ve bu görüntülere erişilebilen en az bir yıllık takipleri olan toplam 187 hasta çalışmaya dahil edildi. Bilateral kitlesi olan ve sekonder parsiyel nefrektomi yapılan hastalar çalışma dışı bırakıldı. Glomerüler filtrasyon hızı değerleri "Chronic Kidney Disease Epidemiology Collaboration" formülüne göre hesaplandı. Komplikasyonlar Clavien-Dindo sınıflamasına göre sınıflandırıldı. Komplikasyon olmaması, cerrahi sınırların negatif olması ve sıcak iskemi süresinin 25 dakikanın altında olması "Trifekta" olarak değerlendirildi. Hastaların preoperatif ve postoperatif görüntüleri 3D Slicer 5.2.2 programı kullanılarak üç boyutlu hale getirildi ve hacim ile yüzey alanı ölçümleri yapıldı.

Bulgular: Demografik ve operatif veriler Tablo 1'de gösterilmiştir. 88 hasta preoperatif ve postoperatif bilgisayarlı tomografiyle, 99 hasta ise preoperatif ve postoperatif manyetik rezonans görüntüleme ile değerlendirilmiştir. Renal kitle hacmi ortalaması 25,8 ± 32 cm3, kitle yüzey alanı medyanı 35 (18-54) cm2, kitlenin sağlam parankim ile temas yüzey alanı medyanı 17 (10-28) cm2 olarak hesaplandı. Preoperatif kitleli böbrek parankim hacmi (kitle hariç) ortalaması 167,84 ± 40,03 cm3, postoperatif 1. yılda hesaplanan opere böbrek parankim hacmi ortalaması 144,60 ± 38,89 cm3 olarak hesaplandı (p <0,001). Preoperatif kontralateral sağlıklı böbrek parankim hacmi ortalaması 169,81 ± 35,6 cm3, postoperatif 1. yıl kontralateral böbrek parankim hacmi ortalaması ise 173,53 ± 35,91 cm3 olarak hesaplandı (p <0,001). Preoperatif GFR medyanı 93,72 (39,5-171,2) ml/dk iken postoperatif 1. gün GFR ortalaması 77,45 ± 21 ml/dk, postoperatif 1. yıl GFR medyanı ise 88,71 (13,2-123) ml/dk olarak hesaplandı (p <0,001).

Sonuç: Laparoskopik parsiyel nefrektomi, ipsilateral tümörsüz böbrek parankimin hacminde kayıp ve zaman içerisinde kontralateral böbrek parankim hacminde hipertrofi ile sonuçlanmaktadır. Postoperatif erken dönemde azalan GFR değerinin zamanla kontralateral *kompansatuar* hipertrofinin de muhtemel etkisi ile kısmen düzeldiği söylenebilir.

Anahtar kelimeler: Laparoskopik parsiyel nefrektomi, Glomerüler Filtrasyon Hızı

Tablo 1

Tablo 1. Hastaların demografik, peroperatif, onkolojik ve fonksiyonel sonuçları

Yaş (Yıl)	58 (48 - 66)	**Patolojik Evre (n)**	
Cinsiyet (E/K)	99/88	T1a	98
VKİ	28,5 (26 - 32,1)	T1b	69
Charlson-Komorbidite indeksi	3 (2 - 4)	T2a	4
Yön (Sol/Sağ)	82/105	**Cerrahi Sınır (n)**	
Tümör Boyutu (mm)	37 (27 - 45)	Negatif	185
R.E.N.A.L Nefrometri Skoru	7 (6 - 9)	Pozitif	2
PADUA Skoru	8 (7 - 10)	**Trifecta Varlığı (n)**	
MAP Skoru	1 (0 - 3)	Trifecta	162
Cerrahi Süre (dk)	80 (65 - 100)	Trifecta degil	25
İskemi Tipi		**Nüks (n)**	
Noniskemik	16	Var	1
Global İskemi	161	Yok	186
Selektif İskemi	10	**RCC Metastazı (n)**	
Sıcak İskemi Süresi (dk)	14 (11 - 18)	Var	1
Clavien-Dindo komplikasyon sınıfı (n)		Yok	186
grade 1-2	8	**Radyolojik Görüntüleme Yöntemi (n)**	
grade 3-4	5	BT/BT(Preoperatif/Postoperatif)	88
Malign /Benign Patoloji (n)	171/16	MRG/MRG (Preoperatif/Postoperatif)	99
Patoloji Alt Tipi (n)		**Kitle Yüzey Alanı(cm^2)**	35 (1,8 - 5,4)
Şeffaf Hücreli RCC	124	**Kitle Parankim Temas Yüzey Alanı (cm^2)**	17 (1 - 2,8)
Papiller RCC	28	**Kitle Hacmi(cm^3)**	25,8±32,8
Kromofob RCC	19		
Onkositom	7		
Anjiomyolipom	2		
Diğer Benign Patolojiler	7		

*Kitle hacmi(cm3) ortalama ± standart sapma olarak gösterilmiştir.

Tablo 2

Tablo 2. Operasyon öncesi ve sonrası böbrek hacimlerinin karşılaştırılması

	Preoperatif	Postoperatif 1. yıl	p*
Kitleli Taraf Böbrek Parankim Hacmi (kitle hacmi hariç) cm^3	167,84 ± 40,03	144,60 ± 38,89	**<0,001**
Kontralateral Böbrek Parankim Hacmi cm^3	169,81 ± 35,69	173,53 ± 35,91	**0,001**

*Paired samples T test

Tablo 3

Tablo 3. Zamana göre GFR değerlerinin karşılaştırılması(ml/dk)

	Değer	p*
Preoperatif GFR	93,72 (39,54-171,26)[a]	**<0,001**
Postoperatif 1.gün GFR	77,45 ± 21,08[b]	
Postoperatif 1.yıl GFR	88,71(13,22-122,99)[c]	

*Friedman Testi, a-c: Aynı harfe sahip değerler arasında fark yoktur.

Laparoskopik ve Robotik Cerrahi

SS-080

RALP ÖNCESİ PREOPERATİF MP-MRI'DA ÖLÇÜLEN MESANE DUVAR KALINLIĞININ POSTOPERATİF ERKEN DÖNEM ÜRİNER KONTİNANSTA ETKİSİ

Çağrı Akpınar[1], Türker Soydaş[1], Görkem Özenç[2], Gözde Doğan[1], Doruk Demirel[1], Fatih Sandıkçı[1], Ahmet Emin Doğan[1], Ahmet Nihat Karakoyunlu[1]

[1]Ankara Etlik Şehir Hastanesi
[2]Tunceli Devlet Hastanesi

Amaç: Robot yadımlı laparoskopik radikal prostatektomi (RALP) yapılan hastalarda preoperatif multiparametrik manyetik rezonans görüntülemede (Mp-MRI) ölçülen anterior mesane duvar kalınlığının postoperatif erken dönem üriner inkontinans riski üzerine olan etkisini değerlendirmek.

Metod: Kasım 2022 – Kasım 2023 tarihleri arasında, tek merkezde, RALP öncesi Mp-MRI çekilen düşük-orta riskli prostat kanseri olan 40-75 yaşları arasındaki 120 ardışık hastanın verileri prospektif olarak toplandı. Tüm hastaların preopertif klinik ve demografik verileri not edildi. Mesane hacmi, MRI'da elipsoid formül kullanılarak hesaplandı ve mesane hacmi 70-150 ml olarak ölçülen hastalarda anterior mesane duvar kalınlığı ölçüldü. Üriner kontinans oranları kateterin çıkarılmasından sonraki 1. ayda değerlendirildi. Hastalar postoperatif kontinans duruma göre, tam kuru, 0-1 ped ve ≥2 ped ıslatma olmak üzere 3 gruba ayrıldı.

Bulgular: Hastaların preoperatif ve peroperatif demografik verileri tablo 1 de özetlenmiştir. Preoperatif PSA değerinin 2 ped ve üzeri ıslatması olanlarda anlamlı olarak daha yüksek olduğu görüldü (p=0.014) (Tablo 1). Birinci ayda hastaların 28 (%23.3) tanesi tam kuru, 81 (%67.5) tanesi 0-1 ped, 11 (%9.1) tanesi ≥2 ped kullanımına sahipti. Tam kuru olan, 0-1 ped ve ≥2 ped kullanan hastalar için sırasıyla mpMRI'da mesane duvar kalınlıkları 4.34 mm, 4.45 mm ve 6.48 mm ölçülmüş olup ≥2 ped kullanlarda anlamlı olarak daha yüksekti (p=0.006).

Sonuç: Postoperatif erken dönem prospektif sonuçlarımız preoperatif mpMRI'da ölçülmüş mesane duvar kalınlığının postoperatif kontinans durumu hakkında yönlendirici olabileğini gösterdi. Sonuçlarımızın kesinliği açısından yüksek hasta sayılı, prospektif ve uzun dönem takibi olan çalışmalara ihtiyaç vardır.

Anahtar kelimeler: Kontinans, prostatektomi, robotik.

Tablo 1. Postoperatif 1. ay kontinans durumuna göre hastaların preoperatif, perioperatif ve postoperatif özellikleri

Parametreler (n=120)	Tam kuruluk (n=28, %23.3)	0-1 Ped (n=81, %67.5)	2 ped ve üzeri (n=11, %9.1)	P value*
Yaş, ortalama ± SD	67.14±4.91	64.91 ± 7.18	65.63± 5.69	0,309
BMI, ortalama ± SD	25.43±3.47	26.7 ± 3.78	25.72 ± 3.25	0.297
PSA, median (IQR)	8 (4.37-11)	7.2 (4.11-9.36)	11.05 (8.2-14.7)	0.014**
Prostat Volüm, median MRI (ml) (IQR)	50 (40-95)	36 (32-54)	35 (30-65)	0.081
Preoperatif IPSS ≤ 7 8-19 ≥ 20	 8 (%28.6) 12 (%42.9) 8 (%28.6)	 22 (%27.2) 27 (%33.3) 32 (%39.5)	 2 (%18.2) 5 (%45.5) 4 (%36.4)	0.774
Biyopsi, ISUP Grade ISUP Grade 1 ISUP Grade 2 ISUP Grade ≥ 3	 20 (%71.4) 8 (%28.6) -	 53 (%65.4) 24 (%29.6) 4 (%4.9)	 10 (%90.9) 1 (%9.1) -	0.145
Preoperatif Klinik Evre cT1 cT2a cT2b cT2c	 16 (%57.1) 4 (%14.3) 4 (%14.3) 4 (%14.3)	 38 (%46.9) 27 (%33.3) 13 (%12.3) 3 (%3.7)	 5 (% 45.5) 4 (%36.3) 1 (%9.1) 1 (%9.1)	0.224
Preoperatif MRI Evre pT2 pT3a pT3b	 20 (%71.4) 4 (%14.3) 4 (%14.3)	 70 (%86.4) 9 (%11.1) 2 (%2.5)	 9 (%81.8) 1 (%9.1) 1 (%9.1)	0.077
Preoperatif MRI, Mesane duvar kalınlık, ortalama (mm)	4.34±1.54	4.45±1.69	6.48±2.05	0.006*
RP, patolojik Evre pT2 pT3a pT3b	 24 (%85.7) 4 (%14.3) -	 42 (%51.8) 31 (%38.3) 8 (% 9.9)	 5 (%45.5) 4(%36.3) 2 (%18.8)	0.008***
RP, ISUP Grade ISUP Grade 1 ISUP Grade 2 ISUP Grade ≥ 3	 4 (%14.3) 20 (%71.4) 4 (% 14.3)	 24 (%29.6) 45 (%55.6) 12 (% 36,3)	 4 (%36.4) 3 (%27.3) 4 (% 36.4)	0.001***
Cerrahi Sınır Negatif Pozitif	 20 (%71.4) 8 (%28.6)	 67 (%82.7) 14 (%17.3)	 5 (%45.5) 6 (%54.5)	0.018***
NVB Koruma Durumu Yapılmadı Yapıldı	 4 (%14.3) 24 (%85.7)	 14 (%17.3) 67(%82.7)	 2 (%18.2) 9 (%%81.8)	0.695
Konsol süresi, ortalama (dk)	247±34.7	269±37.7	253±33.3	0.114
İntraoperatif Kan kaybı, median (ml)	100 (80-200)	180 (90-250)	250 (200-400)	0.001**
Postoperatif sonda süre, median IQR	14 (13-18)	13 (11.6-16)	13 (12-18)	0.068

*One Way ANOVA test **Kruskal Wallis test ***Chi-square test

Laparoskopik ve Robotik Cerrahi

SS-081

ROBOT YARDIMLI LAPAROSKOPİK RADİKAL PROSTATEKTOMİDE PELVİK LENF NODU DİSEKSİYONU OPERASYONUNDA PLEAT TEKNİĞİ TECRÜBEMİZ

Bülent Önal, Mehmet Hamza Gültekin, Göktuğ Kalender, Ahmet Vural, Kadir Can Şahin, Emre Akkuş

İstanbul Üniversitesi-cerrahpaşa, Cerrahpaşa Üroloji Anabilim Dalı

Amaç: Robotik yardımlı laparoskopik radikal prostatektomi (RaLRP) esnasında pelvik lenf nodu diseksiyonu (PLND) yapılan hastalar için tanımlanan P.L.E.A.T. (lenfoselin önlenmesi transperitoneal emilimin sağlanması) tekniğini hastanede yatış süresi, drenaj miktar ve süresi, semptomatik lenfosel gelişimi gibi postoperatif veriler açısından etkinliğini değerlendirilmeyi amaçladık.

Gereç ve Yöntem: Kliniğimizde 2017-2023 tarihleri arasında prostat kanseri tanısı ile RaLRP + PLND operasyonu yapılan hastaların verileri retrospektif olarak incelendi. Mesaneyi batın ön duvarına asmak için P.L.E.A.T. tekniği (1) uygulanan hastalar grup 1, uygulanmayan hastalar ise grup 2 olarak tanımlandı. Enfektif komplikasyonlar, idrar kaçağı, komorbiditeleri nedeniyle hastane yatışları ve drenaj süreleri uzayan hastalar çalışma dışı bırakıldı. Operasyonlar deneyimli tek bir cerrah tarafından gerçekleştirildi. P.L.E.A.T. tekniğinde, anastamoz bittikten sonra, mesane, perivezikal yağlı dokudan batın ön duvarına yelpaze şeklinde 2.0 v-loc sütur ile asılarak, mesane sağ ve sol yanında iki lateral açıklık bırakıldı. Bu açıklıkların, lenfatik sıvının pelvisten uzağa ve karın içine drene olmasına izin vererek transperitoneal emilimini artırması hedeflenmişti. Bütün hastalarda 7 mm yassı silikon dren anastamoz hattı komşuluğuna yerleştirildi ve drenler serbest akımda tutuldu. Postoperatif takiplerinde 24 saatlik batın dreni miktarı 100'ün altına düştüğünde hastanın dreni alındı.

Bulgular: Grup 1 de 26 hasta, Grup 2'de ise 52 hasta bulunmaktadır. Mesaneyi batın ön duvarına asmak için P.L.E.A.T. tekniği uygulanan grup 1 ve uygulanmayan grup 2 arasında yaş, PSA (prostat spesifik antijen), D'Amico risk grubu, çıkarılan lenf nodu sayısına göre gruplar arasında anlamlı bir farklılık yoktu. Postoperatif veriler değerlendirildiğinde grup 1' de toplam dren miktarı, dren alınma günü ve yatış süresi istatistiksel olarak anlamlı derecede daha kısaydı (Tablo 1). Postoperatif ilk 3 ay içerisinde lenfosel gelişen hasta sayıları ise sırasıyla, 1 (%3,8) ve 5 (%9,6)'di (p=0,657). Lenfosel gelişen toplam 6 hastanın 2 tanesi (%50) ateş sebebiyle postoperatif 1. Ay içerisinde kliniğimize başvurdu. Ultrasonografi kılavuzluğunda drenaj kateteri takıldı ve yatışı boyunca antibiyoterapi tedavisi aldı. 4 tanesi ise karında hassasiyeti nedeniyle kliniğimize başvurdu, profilaktik antibiyoterapi başlanarak ayaktan takip edildi.

Tartışma ve Sonuç: Mesane askı tekniği, transperitoneal robotik PLND sonrası semptomatik lenfosel riskini azaltmak, yatış ve dren alınma süresini kısaltmak için hızlı, uygulaması kolay ve güvenli bir yöntemdir.

Anahtar kelimeler: robotik cerrahi, lenfosel, komplikasyon, lenf nodu diseksiyonu

Kaynaklar

1. Dal Moro F, Zattoni F. P.L.E.A.T.-Preventing Lymphocele Ensuring Absorption Transperitoneally: A Robotic Technique. Urology. 2017;110:244-247. doi:10.1016/j.urology.2017.05.031

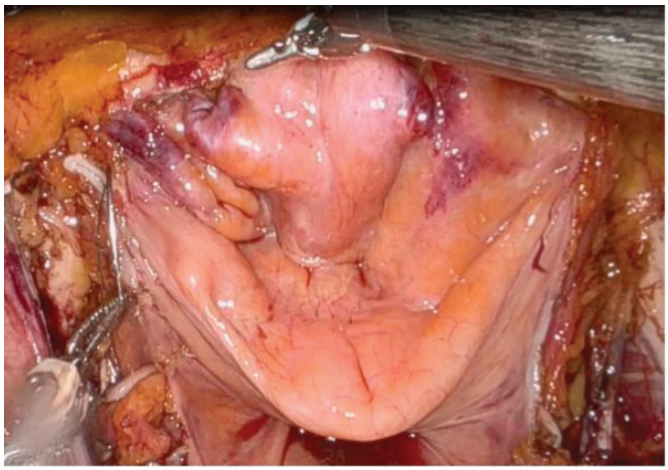

Şekil 1. Mesanenin, perivezikal yağlı dokudan batın ön duvarına yelpaze şeklinde 2.0 v-loc sütur ile asılarak, sağ ve sol tarafında 2 lateral açıklık bırakılması.

Tablo 1. Hasta Karakteristiği

Tablo 1. Hasta Karakteristiği

	Gruplar		
	Grup 1 (n=26)	Grup 2 (n=52)	p value
Yaş, (yıl)	67 (61-73)	65 (58-72)	0,349֍
PSA, (ng/ml)	9 (6-18)	9,5 (6,5-41,8)	0,294♠
D'Amico risk grup sınıflaması, (%)			0,211♦
Düşük	3 (11,5)	1 (1,9)	
Orta	5 (19,2)	14 (26,9)	
Yüksek	17 (65,4)	37 (71,1)	
Çıkarılan lenf nodu sayısı, medyan (min.-max.)	15 (8-19)	13 (8-21)	0,681֍
Pozitif lenf nodu yüzdesi, medyan (min.-max.)	0 (0-50)	0 (0-9,5)	0,883♠
Postoperatif patolojik evre (%)			0,118♦
pT0	1 (3,8)	0 (0)	
pT2	13 (50)	39 (75)	
pT3/4	19 (73)	13 (25)	
Takip süresi, medyan (IQR)	11 (7,5-16)	50 (29-63)	**<0,001♠**

Not: Veriler uygun olduğunda medyan (çeyrekler arası aralık) veya sayı (yüzde) olarak ifade edilmiştir. Kısaltmalar: PSA, Prostat spesifik antijen

֍Independent Samples T Test

♠ Mann Whitney-U

♦Fischer's Exact Test

Tablo 2. Postoperatif Takip Verileri

Tablo 2. Postoperatif Takip Verileri

	Gruplar		
	Grup 1 (n=26)	Grup 2 (n=52)	p value
Toplam dren miktarı, (ml)	200 (100-500)	525 (270-1160)	**<0,05♠**
Dren alınma süresi, (gün)	3 (3-4)	4 (3-5)	**<0,05♠**
Yatış süresi, (gün)	3 (2-4)	5 (4-6)	**<0,05♠**
Flatus süresi, (gün)	2 (1-2)	2 (1-3)	**0,143♠**
Lenfosel varlığı, (%)	1 (3,8)	5 (9,6)	**0,657♦**

♠ Mann Whitney-U

♦Fischer's Exact Test

Laparoskopik ve Robotik Cerrahi

SS-082

ÜROLİTİYAZİSİN EŞLİK ETTİĞİ ÜRETEROPELVİK BİLEŞKE DARLIĞINDA ROBOT YARDIMLI LAPAROSKOPİK CERRAHİ

Bülent Önal[1], Elif Altınay Kırlı[1], Uğur Aferin[2], Göktuğ Kalender[1], Alper Okur[1], Emre Akkuş[1]

[1]İstanbul Üniversitesi-cerrahpaşa Cerrahpaşa Tıp Fakültesi Üroloji Anabilim Dalı

[2]İstanbul Demiroğlu Bilim Üniversitesi Üroloji Anabilim Dalı

Amaç: Üreteropelvik bileşke obstrüksiyonu (UPJO) nedeni ile ameliyat endikasyonu koyulan hastaların %20'sinde üriner staza bağlı ürolitiyazis tespit edilir. Robot yardımlı laparoskopik pyeloplasti (RALP) ile eş zamanlı yapılacak üreterorenoskopi (URS) ile taşsızlık sağlanarak rekonstrüksiyon yapılabilir. Çalışmadaki amacımız bu kombine cerrahi teknik ile ilgili deneyimimizi paylaşmaktır.

Gereç ve Yöntemler: 2018-2024 tarihleri arasında UPJO ve eşlik eden ürolitiazis nedeni ile RALP ve eş zamanlı fleksible/rijit URS yapılan hastaların tıbbi kayıtları demografik özellikler, ameliyat bulguları ve cerrahi sonuçlar açısından retrospektif olarak incelendi.

Bulgular: Belirtilen sürede on hastaya kombine cerrahi uygulandı (Video). Altı hasta pediatrik yaş grubundadır. Demografik ve preoperatif özellikler Tablo-1'de yer almaktadır. Tüm hastalarda flexible/rijit URS port yeri kullanılarak yapıldı. Peri ve post operatif özellikler Tablo-2'de yer almaktadır. Kombine cerrahi ile taşsızlığın (herhangi boyutta bir taşın varlığı) sağlanamadığı hastaların (n=3) ikisi taşların milimetrik boyutta olması nedeni ile takiptedir. Bir hastada ise taşın distal üretere düşmesi nedeni ile URS yapılarak taşsızlık sağlandı. Ameliyat sonrası tüm hastalarda üriner drenaj sağlandı. Böbrek fonksiyonları takipte stabildir, yeni taş oluşumu gözlenmedi.

Sonuç: RALP ile eş zamanlı flekible/rijit URS, UPJO nedeni ile cerrahi tedavi planlanan ve ürolitiazisi olan hastalarda güvenli ve etkili bir seçenektir.

Anahtar kelimeler: Robot Yardımlı Laparoskopik Cerrahi, üreterorenoskopi

Demografik ve Preoperatif Özellikler

Tablo 1. Demografik ve Pre-operatif Özellikler

	Tüm Grup
Hasta Sayısı	10
Yaş, (yıl)	14 (7-32)
Cinsiyet, genel (%)	
Kadın	5 (50)
Erkek	5 (50)
Boy, (cm)	149,5 (112,8-172,8)
Vücut ağırlığı, (kg)	46,5 (22,3-71,3)
Serum kreatinin, (mg/dl)	0,55 (0,42-0,90)
Geçirilmiş taş cerrahisi, sayı (%)	4 (40)
Anatomik varyasyonlar, genel (%)	
Çaprazlayan damar	1 (10)
Retrokaval üreter	1 (10)
Çift toplayıcı sistem	1 (10)
At nalı böbrek	1 (10)
Taraf, genel (%)	
Sağ	6 (60)
Sol	4 (40)
Taş yükü, (cm2)	1 (0,92-1,6)
Multiple taş varlığı, sayı (%)	9 (90)
Pre-operatif kateter varlığı, sayı (%)	0 (0)

Not: İşimsel veriler sayı (%) şeklinde, sayısal veriler ortanca (çeyreklerarası açıklık) şeklinde verilmiştir.

Perioperatif ve Postoperatif Özellikler

Tablo 2. Peri-operatif ve Post-operatif Özellikler

	Tüm Grup
Docking süresi, (dk)	27,5 (19,5-30)
Konsol süresi, (dk)	157,5 (125-210)
Intraoperatif JJ kateter , sayı (%)	9 (90)
Tassızlık oranı, sayı (%)	7 (70)
Sonda alınma süresi, (gün)	2 (1-2)
Dren alınma süresi, (gün)	3 (2-3)
Yatış Süresi, (gün)	5 (4-6)
JJ Alınma Süresi, (gün)	32 (26-44)
Post-operatif kreatinin, (mg/dl)	0,62 (0,46-0,82)
Post-operatif komplikasyon	1 (10)
Takip süresi, (ay)	47 (10-70)

Not: İşimsel veriler sayı (%) şeklinde, sayısal veriler ortanca (çeyreklerarası açıklık) şeklinde verilmiştir.

Perkutan Nefrolitotomi

SS-083

SUPİN PERKÜTAN NEFROLİTOTOMİDE AMPLATZ KILIF BOYUTUNUN KOMPLİKASYONLAR, KANAMA, TAŞSIZLIK VE YATIŞ SÜRESİ İLE İLİŞKİSİ

Ersin Gökmen, Mehmet Çetin

Marmara Üniversitesi Pendik Eğitim Ve Araştırma Hastanesi

Amaç: Supin perkütan nefrolitotomide (PNL) kullanılan amplatz kılıf boyutuna göre komplikasyon oranları, kanama miktarı, taşsızlık oranları ve yatış süresi üzerine etkisinin incelenmesi amaçlandı.

Gereç ve Yöntem: 01 Ocak 2019 ile 01 Aralık 2023 tarihleri arasında kliniğimizde tek taraflı supine PCNL yapılan, retrograde nefrolitotomi uygulanmamış olan 132 erişkin hasta çalışmaya dahil edildi. Hastaların verileri retrospektif olarak incelendi. Hastaların yaş, cinsiyet, cerrahi uygulanan taraf, kullanılan amplatz kılıf boyutu, ameliyat sonrası taşsızlık durumu (post operatif 1.gün çekilen X-RAY ile değerlendirildi), ameliyat sırasında ve sonrasında gelişen komplikasyonlar, hastaların ameliyat öncesi ve sonrası glomerular filtasyon hızı (GFH) ve hematokrit değerleri, yatış süreleri kaydedildi. Veriler IBS SPSS Statistic 25 kullanılarak analiz edildi.

Bulgular: Çalışmaya 76 erkek (%58), 56 kadın(%42) olmak üzere 132 hasta dahil edildi. 60 hastaya(%45) sağ, 72 hastaya(%55) sol PNL yapıldı. Hastaların ortanca yaşı 52 idi. Ameliyat sonrası 1.gün çekilen X-RAY görüntülerine bakılarak yapılan değerlendirmede 103 hastanın (%78) taşsız olduğu görüldü. 14 hastada (%10) 1 adet residuel taş kaldığı, 15 hastada (%11) ise birden fazla residüel taş kaldığı izlendi (Tablo 2). Amplatz kılıf boyutu ile taşsızlık arasında istatistiksel anlamlı ilişki saptanmadı (P:0,4).

Hastaların ortanca yatış süresi 3 gün idi. Amplatz kılıf boyutu ile hastaların yatış süresi arasında istatistiksel anlamlı ilişki saptandı (P:0,015) (Tablo 1).

Preoperatif hematokrit (Htc), post operatif hematokrit, preoperatif ve post operatif GFH değerleri incelendiğinde istatistiksel anlamlı fark saptanmadı (Tablo 1).

Ameliyat sırasında gelişen komplikasyonlar incelendiğinde 3 hastada toplayıcı sistem perforasyonu, 2 hastada kanama, 3 hastada birincil akses/dilatasyon aşamasında başarısızlık izlendi. Amplatz kılıf boyutu ile perioperatif komplikasyonlar arasında istatistiksel anlamlı ilişki bulundu (P:0,014) (Tablo 3).

Post operatif komplikasyonlar incelendiğinde 1 hastada Clavien Dindo(CD) sınıflamasına göre CD-1, 24 hastada CD-2, 1 hastada CD-3 komplikasyon geliştiği görüldü. Amplatz kılıf boyutu ile post operatif komplikasyonlar arasında anlamlı ilişki saptanmadı (P:0,87)

Sonuç: Supin perkütan nefrolitotomi cerrahisinde daha geniş amplatz kılıf kullanıldığında taşsızlık oranları değişmezken, perioperatif komplikasyon oranları (P:0,014) ve hastane yatış süreleri (P:0,015) istatistiksel anlamlı olarak daha fazla saptanmıştır. Literatürle uyumlu şekilde standart PNL yerine mini PNL tercih edilmesinin daha faydalı olacağını düşünmekteyiz.

Anahtar kelimeler: perkütan, nefrolitotomi, PNL, supin PNL

Tablo 1: Amplatz kılıf boyutuna göre, Hematokrit, GFH, Taşsızlık oranı ve Yatış Süresi

	Amplatz Kılıf Boyutu								
	16 Fr	18 Fr	20 Fr	22 Fr	24 Fr	28 Fr	30 Fr	Toplam	p değeri
Sayı (%)	23 (%17)	5 (%4)	71 (%54)	2 (%1,5)	16 (%12)	3 (%2)	12 (%9)	132 (%100)	
Preop Htc (%)	41	34	42	38	43	42	38	42	0,35
Postop1 Htc (%)	38	34	39	36	41	42	38	39	0,25
Preop GFH (ml/dk)	90	85	95	74	94	78	101	94	0,6
Postop 1.gün GFH (ml/dk)	83	93	88	65	89	64	102	87	0,45
Taşsızlık (n)	18 (%78)	5 (%100)	57 (%80)	2 (%100)	11 (%69)	1 (%33)	9 (%75)	103 (%78)	0,4
Yatış süresi (gün)	4	1	2	3	2	7	4	3	**0,01**

Tablo 2. Amplatz Kılıf Boyutu - Taşsızlık oranları

		stonefree_status_postop_early_xray			
		stone-free	single residual fragment	multiple residual fragment	Total
Amplatz_Size	16 Ch	18	1	4	23
	18 Ch	5	0	0	5
	20 Ch	57	7	7	71
	22 Ch	2	0	0	2
	24 Ch	11	4	1	16
	28 Ch	1	1	1	3
	30 Ch	9	1	2	12
Total		103	14	15	132

Tablo 3. Amlatz kılıf boyutu - Perioperatif Komplikasyonlar

		Perioperatif Komplikasyonlar					
		Yok	T.S.P.*	Kanama	Birincil Akses Başarısızlığı	Toplam	P
Amplatz_Boyutu	16 Ch	22	0	1	0	23	
	18 Ch	5	0	0	0	5	
	20 Ch	69	0	0	2	71	
	22 Ch	2	0	0	0	2	
	24 Ch	13	2	0	1	16	
	28 Ch	2	1	0	0	3	
	30 Ch	11	0	1	0	12	
Total		124	3	2	3	132	**0,014**

*T.S.P.: Toplayıcı Sistem Perforasyonu

Fleksibil Üreterorenoskopi

SS-084

ZBEÜ ECIRS BAŞLANGIÇ DÖNEMİ SONUÇLARIMIZ

Osman Özdel, Hasan Cemil Kılıç, İlyas Yaz, Onur Özyaman, Engin Denizhan Demirkıran

Zonguldak Bülent Ecevit Üniversitesi Tıp Fakültesi Üroloji Anabilim Dalı

Giriş: Perkütan nefrolitotomi (PNL) 1976 yılında tanımlandığından beri böbrek taşlarının tedavisinde çok önemli bir yere sahiptir. 1987 yılında Valdivia ve ark. tarafından supin pozisyonda ilk PNL operasyonunun tanımlanmasının ardından pron pozisyona göre eş zamanlı retrograd endoskopik girişim olanağı nedeniyle tercih edilen bir yöntemdir. Bu çalışmada kliniğimizde yaptığımız ECIRS sonuçlarını yayınlamak istedik.

Materyal- Metot: Kliniğimizde 01.04.2022 tarihinden itibaren PNL vakalarını Galdakao Modifiye Supin Valdivia pozisyonu vererek yapmaktayız. Bu pozisyonun bir avantajı olarak eş zamanlı retrograd intrarenal cerrahi yapılabilmesi nedeniyle 2cm'den büyük farklı lo-

kalizasyonlarda yer alan multipl taşları olan uygun hastalara ECIRS (Endoscopic Combined IntraRenal Surgery) uyguladık. Bu çalışmada 01.04.2022-01.12.2023 tarihleri arasında ECIRS uyguladığımız 19 hastanın dosyaları retrospektif olarak incelendi. Taş boyutu, taşsızlık oranı, operasyon süresi, preoperatif ve postoperatif hemoglobin değerleri, hastanede kalış süreleri, nefrostomi ve dj katater gerekliliği yönünden değerlendirildi.

Bulgular: ECIRS uygulanan 19 hastanın ortalama yaşı 49,26±13,59, taş boyutu 10cm^3 (4-34), ortalama vaka süresi 134,3±39,27dk olarak saptandı. ECIRS uyguladığımız 19 hastanın 19una da dj katater yerleştirilirken sadece 1 vakada nefrostomi katateri yerleştirildi. 18 hastanın 11'inde tam taşsızlık (klinik önemsiz <2 mm kalküller hariç) sağlanırken 8 hastada ECIRS uygulanmasına rağmen tek seansta taşsızlık sağlanamadı. Hastaların ortalama operasyon öncesi Hgb değeri 13,67±1,58, operasyon sonrası ortalama Hgb değeri 12,93±1,42olarak saptandı. Hastaların hastanede yatış süresi 3 gün (2-6) olarak bulundu.

Sonuç: ECIRS multipl ya da tek büyük taşı olan uygun hastalarda RIRS ve Supin PNL'nin birlikte eş zamanlı uygulanan bir tekniktir. Operasyon süresinin kısa olması, erişim kanalı sayısının az olması, hastanede yatış süresinin kısa olması ve operasyon sırasında kanama miktarının az olması nedenleriyle tercih edilen bir cerrahi yöntemdir. Yine de bu konuda yapılacak daha geniş kapsamlı çalışmalara ihtiyaç vardır.

Anahtar kelimeler: ECIRS, minimal invaziv, böbrek taşı, flexible üreterorenoskopi

ECIRS Sonuçlarımız	
	(n=19)
ORTALAMA YAŞ	49,26±13,59
TAŞ BOYUTU (cm3)	10(4-34)
ORTALAMA VAKA SÜRESİ (dk)	134,3±39,27
REZİDÜ TAŞ VAR/YOK	8/11
NEFROSTOMİ VARLIĞI	1
DJ VARLIĞI	19
PREOP HGB	13,67±1,58
POSTOP HGB	12,93±1,42
HASTANEDE KALIŞ SÜRESİ (gün)	3(2-6)
ÜST POL AKSES	1
ALT POL AKSES	15
MULTİPL AKSES	3
16F AKSES	3
18F AKSES	13
20F AKSES	1
30F AKSES	2

Perkutan Nefrolitotomi

SS-085

PNL YAPILAN HASTALARDA POST OPERATİF ERKEN DÖNEMDE GFR DÜŞÜŞÜNE ETKİ EDEN PARAMETRELER

Barış Doğan, Sümeyye Terzi, Can Sinirsiz, Volkan Şen, Ozan Bozkurt, Ömer Demir, İlhan Çelebi

Dokuz Eylül Üniversitesi Hastanesi Üroloji Anabilim Dalı

Amaç: Perkütan nefrolitotomi (PNL), böbrek taşlarında tercih edilen tedavi yöntemlerinden biridir. Literatürde PNL ile böbrek taşlarının tedavisinde başarı oranları oldukça yüksek olarak bildirilmektedir. PNL minimal invazif bir yöntem olmasına rağmen komplikasyonsuz değildir. Biz de çalışmamızda renal taş nedeniyle perkütan nefrolitotomi yapılan hastalarda preoperatif döneme göre postoperatif erken dönemde saptanan glomerülasyon filtrasyon hızı (GFR) düşüşüne etki eden parametreleri araştırmayı amaçladık.

Materyal metod: Çalışmamız Şubat 2014 – Aralık 2023 tarihleri arası renal taş nedeniyle merkezimize başvuran ve perkütan nefrolitotomi (PNL) yapılan hastalar dahil edildi. Hastaların GFR düşüşü "National Kidney Foundation eGFR skalası"ndaki değerler baz alınarak değerlendirildi (Resim 1). Hastalar perkütan nefrolitotomi sonrası GFR düşüşüne göre iki gruba ayrıldı. Grupların yaş, cinsiyet, komorbidite, ESWL öyküsü, operatör, dilatasyon, preop hemoglobin değeri, Body Mass Index (BMI), litotriptör ve dilatatör tipi, taş lokalizasyon, GUYS skoru oranları karşılaştırıldı.

Bulgular: Çalışmaya 629 hasta dahil edildi. Hastaların 179 (%26,4)'unde PNL sonrası post operatif erken dönemde GFR düşüşü (Grup 1) saptanırken, 450 (%71,6)'unda PNL sonrası post operatif erken dönemde GFR düşüşü saptanmadı (Grup 2). Grup 1'deki hastaların yaş ortalaması 51,6 ve Grup 2'deki hastaların yaş ortalaması 50,2 tespit edildi. Grupların cinsiyet dağılımları birbirine benzer olarak tespit edildi (p=0,141) (Tablo 1). Grup 1'de diyabet mellitus tanısı olan %29,05 saptanırken; Grup 2'de %19,5 saptandı ve bu fark istatistiksel açıdan anlamlı gözlendi (p=0,01)(Tablo 2). Grup 1'deki preop hemoglobin düzeyi 13,8±1,52 g/dl saptanırken; Grup 2'de 13,3±1,69 g/dl saptandı ve bu fark istatistiksel açıdan anlamlı gözlendi (p=0,001)(Tablo 2). Grup 1'in Body Mass İndex'i 27,3±4,3 kg/m^2 saptanırken; Grup 2'de 25,9±4,6 kg/m^2 saptandı ve bu fark istatistiksel açıdan anlamlı gözlendi (p=0,0)(Tablo 2). Grup 1'deki renal taş konumları renal pelviste %31,8, alt polde %6,1, proksimal üreterde %4,4, üst polde %2,2, parsiyel staghorn %33,5, staghorn %21,7 saptanırken; Grup 2'de sırasıyla bu oranlar %43,5, %7,5, %2,4, %2,6, %29,1, %14,6 saptandı ve bu fark istatistiksel olarak anlamlı saptandı (p=0,046) (Tablo 2). Yapılan post – hoc analiz sonucunda renal pelviste taşı olan hastalarda diğer gruplara göre beklenenden daha az GFR düşüşü olan hasta gözlenirken; parsiyel staghorn ve staghorn taşlarda ise beklenenden daha fazla GFR düşüşü olan hasta gözlendi. GFR düşüşü değerlendirilen gruplar arasında hipertansiyon, kronik böbrek hastalığı, GUYS skoru, ESWL öyküsü, operatör, dilatatör ve litotriptör tipi, taşın yönü açısından istatistiksel olarak anlamlı fark gözlenmedi (p=0.06, 0.010, 0.131, 0.059, 0.056, 0.676, 0.245, 0.298) (Tablo 2)

Sonuç: Çalışmamızda PNL sonrası postoperatif erken dönemde GFR düşüşüne etki eden parametrelerde preop hemoglobin miktarı, Body Mass İndex'i ve renal taş konumları istatistiksel açıdan anlamlı saptansa da etkilerini daha net anlamak için randomize prospektif çalışmalara ihtiyaç bulunmaktadır.

Anahtar kelimeler: Perkütan Nefrolitotomi, Renal Taş, GFR

Tablo 1: Hastaların demografik verilerinin karşılaştırılması

	Grup 1 (GFR düşüşü olan) (n= 179)	Grup 2 (GFR düşüşü olmayan) (n=444)	P
Yaş (mean±STD)	51.8±12.1	50.2±14.9	0.3
Cinsiyet			0.141
Erkek	110 (%64.4)	263 (%59.4)	
Kadın	61 (%35.1)	187 (%42.4)	

Tablo 2: Postoperatif başarıyı etkileyen parametrelerin değerlendirilmesi

	Grup 1 (GFR düşüşü olan) (n= 179)	Grup 2 (GFR düşüşü olmayan) (n=444)	P
Hipertansiyon			0.06
Var	78 (%43.5)	144 (%32)	
Yok	101 (%56.5)	300 (%68)	
Diyabetes Mellitus			0.01
Var	32 (%20.05)	83 (%18.5)	
Yok	127 (%70.95)	361(%81.5)	
Kronik Böbrek Yetmezliği			0.131
Var	4 (%2.2)	22 (%4.9)	
Yok	175 (%97.8)	428 (%95.2)	
Obezite			0.943
Var	131 (%73.1)	312 (%71.3)	
Yok	48 (%26.9)	126 (%28.3)	
Operatör			0.674
Uzman	113 (%63.1)	278 (%61.3)	
Asistan	66 (%36.1)	176 (%38.7)	
Üriterin Tipi			0.145
Ampirik	179 (%99.4)	442 (%98.2)	
Kalkül	1 (%0.6)	8 (%1.7)	

Risk faktörü	AUC(%95)	Cut off	p	Duyarlılık(%)	Özgüllük(%)
Preoperatif Hb	0,582(0,533-0,630)	13,45	**0,001**	59	46

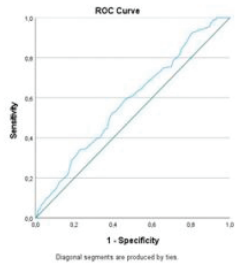

Resim 1: National Kidney Foundation eGFR Skalası

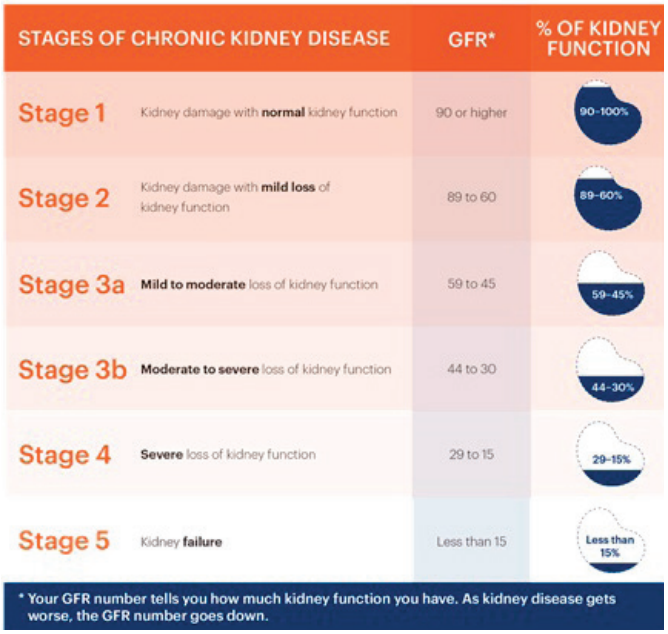

Geleceği Şekillendiren Teknolojiler

SS-088

PERKÜTAN NEFROLİTOTOMİ YAPILAN HASTALARDA TAŞSIZLIK VE KOMPLİKASYONU ÖNGÖRMEDE MAKİNE ÖĞRENMESİ ALGORİTMALARI KULLANIMI

İsmail Önder Yılmaz[1], Nebil Akdoğan[1], Özgür Yılmaz[2], Mehmet İlker Gökçe[3], Mehmet Fatih Özkaya[3], Ahmet Furkan Özsoy[3], Volkan Şen[4], Barış Doğan[4], Tarık Emre Şener[5], Onur Kalaycı[6], İlker Akarken[7], Cemil Aydın[8], Yunus Emre Göğer[9], Mehmet Özen[10], Müjdat Ayva[11], Mehmet Necmettin Mercimek[12], Ahmed Ömer Halat[13], Murat Can Kiremit[14], Bora İrer[15], Murat Uçar[16], İbrahim Atilla Arıdoğan[1], Barbaros Başeskioğlu[17], Yılören Tanıdır[18]

[1]Çukurova Üniversitesi Tıp Fakültesi, Üroloji Anabilim Dalı
[2]Adana Alparslan Türkeş Bilim Ve Teknoloji Üniversitesi, Bilgisayar Ve Bilişim Fakültesi, Yapay Zeka Mühendisliği Bölümü
[3]Ankara Üniversitesi Tıp Fakültesi, Üroloji Anabilim Dalı
[4]Dokuz Eylül Üniversitesi, Üroloji Anabilim Dalı
[5]Marmara Üniversitesi Tıp Fakültesi, Üroloji Anabilim Dalı
[6]Ondokuz Mayıs Üniversitesi Tıp Fakültesi, Üroloji Anabilim Dalı
[7]Muğla Sıtkı Koçman Üniversitesi Tıp Fakültesi, Üroloji Anabilim Dalı
[8]Hitit Üniversitesi Çorum Erol Olçok Eğitim Ve Araştırma Hastanesi, Üroloji Anabilim Dalı
[9]Necmettin Erbakan Üniversitesi, Üroloji Anabilim Dalı
[10]Samsun Eğitim Ve Araştırma Hastanesi, Üroloji Kliniği
[11]Hacettepe Üniversitesi Tıp Fakültesi, Üroloji Anabilim Dalı
[12]Samsun Özel Atasam Hastanesi, Üroloji Kliniği
[13]Kocaeli Şehir Hastanesi, Üroloji Kliniği
[14]Koç Üniversitesi Tıp Fakültesi, Üroloji Anabilim Dalı
[15]İzmir Büyükşehir Belediyesi Eşrefpaşa Hastanesi, Üroloji Kliniği
[16]Alanya Alaattin Keykubat Üniversitesi Eğitim Ve Araştırma Hastanesi, Üroloji Anabilim Dalı
[17]Eskişehir Özel Klinik
[18]İstanbul Medicana Ataşehir Hastanesi

Amaç: Son yıllarda tıbbın her alanında olduğu gibi ürolojide de yapay zekanın alt kümesi olan makine öğrenmesinin kullanıldığı çalışmalar yaygınlaşmaktadır. Ancak perkütan nefrolitotomi yapılan hastalarda taşsızlık şansı ve komplikasyon ihtimalini öngörmede makine öğrenmesi kullanımı ile ilgili literatürde sınırlı sayıda çalışma bulunmaktadır. Bizde böbrek taş hastalığı nedeniyle PNL yapılan hastalarda taşsızlık şansı ve komplikasyon ihtimalini öngörebilmek için makine öğrenmesi metodlarına dayanan bir analiz yapmayı amaçladık.

Metod: Prospektif olarak oluşturulmuş Minimal İnvaziv Üroloji Derneği Taş Çalışma Grubu Veri Tabanı incelemeye alındı. (Minimal İnvaziv Üroloji Derneği Taş Çalışma Grubu Veri Toplama Projesi isimli, Ondokuz Mayıs Üniversitesi, Klinik Araştırmalar Etik Kurulu, 2023/144 karar numaralı, B.30.2.ODM.0.20.08/223-276 sayılı gözlem nitelikli araştırma projesi) Eksik veriler nedeniyle analize dahil etmeye uygun olmayan hastalar çalışma dışı bırakıldı. Veri setimizde yer alan hastaların Guy's stone skoru, Seoul Üniversitesi böbrek taşı skoru, S.T.O.N.E nefrolitometri skoru ve CROES nefrolitometri skoru yer almaktaydı. Bu skorlar ve veri setimizde yer alan değişkenler kullanılarak oluşturulan model ayrı ayrı ve çeşitli şekillerde kombine edilerek analiz yapıldı. Kullanılan makine öğrenmesi metodları; Lojistik Regresyon (LR), Radial Basis Function Support Vector Machine (RBF-SVM) ve Random Forest (RF) idi.

Sonuçlar: Şubat 2022 – Ocak 2023 arasında PNL yapılmış 489 hastadan eksik verileri olan 48 hasta çıkarıldıktan sonra 441 hasta çalışmaya dahil edildi. Taşsızlık 321/441 (%72,7) hastada elde edilmişken, 84/441 (%19) hastada komplikasyon görüldü. Taşsızlık ve komplikasyonu öngörmede 4 farklı skorlama sistemi için ayrı ayrı, bütün skorlama sistemleri birarada kullanılarak, bizim değişkenlerimizle oluşturduğumuz model kullanılarak ve bizim değişkenlerimizin tüm skorlama sistemleriyle kombine edildiği model kullanılarak analiz yapıldı. Her bir analizde LR, RBF-SVM ve RF algoritmaları ayrı ayrı çalışıldı. Bizim modelimizin AUC değeri; hem komplikasyonu (0,73, RF-filtre) hem de taşsızlı-

ğı (0,72, LR) öngörmede dört farklı skorlama sisteminin ayrı ayrı tek başlarına kullanıldığı analizlerden daha yüksek çıktı. Komplikasyonu öngörmede AUC değeri en yüksek olan analiz tüm skorlama sistemleri birarada kullanılarak yapılan analizken (0,78, RBF-SVM), taşsızlığı öngörmede AUC değeri en yüksek olan analiz tüm skorlama sistemleri ve bizim modelimizin birarada kullanıldığı analizdi (0,74, RF-filtre).

Tartışma: Literatürde PNL yapılan hastalarda taşsızlık ve komplikasyonu öngörebilmek için Guy's skoru, CROES nomogramı, S.T.O.N.E nefrolitometri ve çalışmacıların oluşturduğu modelin makine öğrenmesi metodları ile karşılaştırıldığı birkaç çalışma bulunmaktadır. Bizim çalışmamızın özgün yanı Seoul Üniversitesi böbrek taşı skoru'nu çalışmaya dahil etmemiz, bütün skorlama sistemlerini biraraya getirerek analiz yapmamız ve oluşturduğumuz modelle skorlama sistemlerini kombine ederek analiz yapmamızdır. Komlikasyonu öngörmede tüm skorları kombine etmekle, taşsızlığı öngörmede ise tüm skorlar ve oluşturduğumuz modeli kombine etmekle en yüksek AUC değerlerini elde edebildik. Minimal İnvaziv Üroloji Derneği Taş Çalışma Grubu Veri Tabanı'na prospektif olarak veri girişi devam etmektedir. Bu sonuçlar ön sonuçlardır.

Anahtar kelimeler: Perkütan Nefrolitotomi, Nomogram, Skorlama Sistemi, Makine Öğrenmesi, Yapay Zeka

Tablo 1. Analiz Sonuçları

	Taşsızlık (En yüksek AUC, Yöntem)	Komplikasyon (En yüksek AUC, Yöntem)
Guy's Skoru	0,68 , RBF-SVM	0,6 , LR
Seoul Üniversitesi Böbrek Taşı Skoru	0,69 , RF	0,6 , RF
S.T.O.N.E. Nefrolitometri	0,68 , RBF-SVM	0,69 , RBF-SVM
CROES Nomogramı	0,69 , LR	0,7 , RF
Tüm Skorlama Sistemleri Birarada	0,72 , LR	0,78 , RBF-SVM
Bizim Oluşturduğumuz Model	0,72 , LR-Filtre	0,73 , RF-Filtre
Tüm Skorlama Sistemleri + Bizim Oluşturduğumuz Model	0,74 , RF-Filtre	0,75 , RF-Filtre
LR:Lojistik Regresyon, RF:Random Forest, RBF-SVM:Radial Basis Function Support Vector Machine		

Fleksibil Üreterorenoskopi

SS-089

RETROGRAD İNTRARENAL CERRAHİ SONRASI AKUT BÖBREK HASARI: İNSİDANS VE RİSK FAKTÖRLERİ

Kaan Karamık[1], Hakan Anıl[2], İbrahim Erol[3]

[1]Kemer Devlet Hastanesi, Antalya
[2]Medical Park Adana Hastanesi, Adana
[3]İnova Hastanesi, Aksaray

Giriş: Akut böbrek hasarı (ABH), kronik böbrek hastalığı ve ölümle ilişkili ciddi bir postoperatif komplikasyondur. Geniş bir kohort çalışmasında postoperatif ABH görülme sıklığının %39 olduğu rapor edilmiştir.

Endoürolojik prosedürlerin yaygınlaşmasıyla birlikte retrograd intrarenal cerrahi (RIC), 2 cm'den küçük böbrek taşlarının tedavisinde önemli bir tedavi seçeneği haline gelmiştir. RIC işlemine bağlı artan intrarenal basınç, böbrek iskemisinin yanı sıra böbreğin tübüler dilatasyonuna da neden olur. Bu durumlar potansiyel olarak renal doku hasarına neden olabilir.

Bu çalışmada RIC sonrası ABH insidansını ve ABH'ye neden olan faktörleri araştırmayı amaçladık.

Materyal-Metod: Bu retrospektif çalışmaya Aralık 2022'den Haziran 2023'e kadar tek cerrah tarafından RIC uygulanan 52 hasta dahil edildi. İdrar yolu enfeksiyonu, iki taraflı prosedürler ve böbrek anormallikleri olan hastalar çalışma dışında bırakıldı.

Ameliyat öncesi kreatinin düzeyleri ameliyattan 3-5 gün önce rutin olarak ölçüldü. Ameliyat sonrası kreatinin düzeyi operasyondan 24 saat sonra ölçüldü. Ameliyat sonrası ilk 24 saat boyunca hastaların idrar çıkışları takip edildi. ABH tanısı Kidney Disease: Improving Global Outcomes (KDIGO) kriterlerine göre konuldu.

Hasta özellikleri ve perioperatif sonuçlar olarak yaş, cinsiyet, vücut kitle indeksi (VKI), eşlik eden hastalıklar (diyabet, hipertansiyon), ameliyat öncesi stent ve hidronefroz durumu, maksimum taş boyutu, taş yükü, taş sayısı, taşın yeri, üreteral erişim kılıfı kullanımı, operasyon süresi, komplikasyonlar ve taşsızlık durumu kaydedildi.

Bulgular: Postoperatif ABH görülme sıklığı %21,2 idi. Yaşı ileri olan, VKİ'si yüksek, diyabetik, hipertansif ve operasyon süresi uzun olan hastalarda ABH görülme olasılığı istatistiksel olarak anlamlı daha yüksekti. 11 hastanın yalnızca birinde kronik böbrek hastalığına ilerleme gözlendi. Taşsızlık oranı %80,8 idi. Ameliyat sonrası komplikasyon 5 (%9,6) hastada görüldü ve hepsi Clavien-Dindo sistemine göre derece 1-2 idi.

Sonuç: İleri yaş, yüksek VKI, diyabet, hipertansiyon ve uzun operasyon süresi postoperatif erken ABH için risk faktörleriydi. Hastaların çoğunda böbrek fonksiyonlarındaki azalma normale döndü. ABH'nin risk faktörlerini açıklığa kavuşturmak için daha çok hasta sayılı prospektif çalışmalara ihtiyaç vardır.

Anahtar kelimeler: akut böbrek hasarı, retrograd intrarenal cerrahi

Tablo 1.

Değişkenler	ABH+	ABH-	p değeri
Cinsiyet			0.308
Erkek	9 (%25)	27 (%75)	
Kadın	2 (%12.5)	14 (%87.5)	
Yaş	58.0±14.7	43.3±10.4	<0.001
VKI	29.0±3.3	26.5±4.7	0.024
Diyabet	6/11 (%54.5)	5/41 (%12.2)	0.002
Hipertansiyon	7/11 (%63.6)	11/41 (%26.8)	0.023
Preoperatif Kreatinin	1.09±0.34	1.08±0.15	0.934
Postoperatif Kreatinin	1.49±0.36	1.08±0.17	0.003
Preoperatif Stent			0.845
Var	1(%25)	3(%75)	
Yok	10(%20.2)	38(%79.2)	
Üreteral Erişim Kılıfı			0.989
Kullanıldı	7(%21.2)	26(%78.8)	
Kullanılmadı	4(%21.1)	15(%78.9)	
Taş Lokalizasyonu			0.919
Üst Kaliks	0	2	
Orta Kaliks	0	1	
Alt Kaliks	3	9	
Pelvis	2	7	
Üst Üreter	4	11	
Multikaliks	2	11	
Taş Boyutu	12.6±4.5	13.4±5.2	0.643
Taş Hacmi	87.6±45.6	84.8±56.5	0.881
Multiple Taş			0.890
Evet	4 (%22.2)	14 (%77.8)	
Hayır	7 (%20.6)	27 (%79.4)	
Preoperatif Hidronefroz			0.564
Var	8 (%23.5)	26 (%76.5)	
Yok	3 (%16.7)	15 (%83.3)	
Operasyon Süresi	77.7±23.2	56.3±20.6	0.005
Postoperatif Komplikasyon			0.278
Var	2 (%40)	3 (%60)	
Yok	9 (%19.1)	38 (%80.9)	
Taşsızlık Durumu			0.446
Taşsız	8 (%19)	34 (%81)	
Rezidü taş+	3 (%30)	7 (%70)	

Fleksibil Üreterorenoskopi

SS-091

RETROGRAD İNTRARENAL SURGERY SONRASI AKUT BÖBREK HASARINI ETKİLEYEN FAKTÖRLER

Yunus Emre Göger[1], Mehmet Serkan Özkent[2], Muzaffer Tansel Kılınç[2], Rifat Tekeli[1], Eren Erol[1], Hakan Hakkı Taşkapu[1]

[1]Necmettin Erbakan Üniversitesi Tıp Fakültesi Üroloji Ad
[2]Konya Şehir Hastanesi Üroloji Kliniği

Giriş: Retrograd Intrarenal Surgery (RIRS) %69.7–97 taşsızlık oranıyla böbrek taşlarının tedavisinde etkin ve güvenilir şekilde uygulanan bir tedavidir (1,2). RIRS sonrası komplikasyon oranları %9-25 arasında değişmektedir ve komplikasyonların çoğu ateş, enfeksiyon, hematüri ve ağrı gibi minör komplikasyonlardır (3,4). RIRS sırasında artan intrarenal basınç forniks rüptürü, intrarenal ve piyelovenöz reflü gibi patofizyolojik süreçleri indükleyerek renal parankimal hasara sebep olabilir. Bildiğimiz kadarıyla literatürde RIRS'ın böbrek fonksiyonu üzerinde etkisini değerlendiren bir çalışma yoktur.

Çalışmamızda RIRS sonrası akut böbrek hasarı (ABH) gelişimine etki eden faktörleri araştırmayı amaçladık.

Materyal-Metod: Ocak 2018 ile Haziran 2022 tarihleri arasında iki üçüncü basamak hastanede böbrek taşı nedeniyle RIRS uygulanan hastaların verileri retrospektif olarak incelendi. Hastaların demografik verileri kaydedildi. 18 yaş üstü hastalar çalışmaya dahil edildi. 18 yaş altı, son evre böbrek yetmezliği olan ve RIRS sırasında başka cerrahi müdahale öyküsü olan hastalar çalışma dışı bırakıldı. Hastalar Kidney Disease Improving Global Outcomes (KDIGO) kriterlerine göre postoperatif dönemde ABH olanlar (Grup 1) ve olmayanlar (Grup 2) olarak iki gruba ayrıldı. ABH, kreatinin değerinin postoperatif dönemde1.5-1.9 kat veya 0.3 mg/dl artması veya 6-12 saat boyunca 0.5 ml/kg/saatten az idrar çıkışı olarak tanımlandı (5). Gruplar arasında hastaların preoperatif, intraoperatif ve postoperatif prediktif faktörleri araştırıldı. Ayrıca ABH'ı etkileyen faktörler çok değişkenli analizle incelendi.

Bulgular: Çalışmaya 295 (%35,7) kadın ve 532 (%64,3) erkek hasta dahil edildi. Ortalama yaş 50,03±15,4 (18-89) yıl ve ortalama taş boyutu 15,5±6,1 (6-47) mm idi. Hastaların 672'sinde (%81,3) ilk cerrahi sonrasında taşsızlık sağlandı. KDIGO'ya göre hastaların 110'unda (%13,3) ameliyat sonrası dönemde ABH vardı. Hastaların demografik, preoperatif ve postoperatif verileri Tablo 1'de özetlenmiştir. Tek değişkenli analizde taş boyutunun, geçirilmiş taş cerrahisinin, böbrek malformasyonlarının, uzun ameliyat süresinin, preoperatif yüksek kreatinin değerinin, intraoperatif komplikasyonların ve postoperatif idrar yolu enfeksiyonunun RIRS sonrası ABH gelişimi üzerinde anlamlı etkisi vardı. Çok değişkenli analizde, lojistik regresyon modelinden farklı olarak önceki taş cerrahisinin, preoperatif yüksek kreatinin değerinin, renal malformasyonların ve intraoperatif komplikasyonların ABH gelişiminde istatistiksel anlamlı ilişkisi saptanmadı. Diğer faktörlerin ise ABH gelişiminde istatistiksel olarak bağımsız belirleyiciler olduğu gösterildi (Tablo 2).

Sonuç: Taş boyutu, ameliyat süresi, ameliyat sonrası idrar yolu enfeksiyonu ve diyabet RIRS sonrası gelişen ABH'ın önemli belirleyicileridir. RIRS sırasında ürologların ABH riskini artıran faktörleri göz önünde bulundurması ve tedavi sonuçlarını bu faktörlere göre değerlendirmesi gerekir.

Anahtar kelimeler: akut böbrek hasarı, endoüroloji, komplikasyon, retrograd intrarenal surgery

Tablo 1. Gruplar Arası Verilerin Analizi

	Grup 1	Grup 2	p
Hasta Sayısı (n)	110	717	
Cinsiyet (n) (%)			0.638
Kadın	42 (38.2)	253 (35.3)	
Erkek	68 (61.8)	464 (64.7)	
Yaş (yıl)	52.7±15.1	49.6±15.4	0.740
Ek Hastalık			0.054
Yok	52 (47.2)	413 (57.6)	
Bir	30 (27.3)	127 (17.7)	
>1	28 (25.5)	177 (24.7)	
Diyabetes Mellitus (n) (%)	32 (29.1)	148 (20.6)	0.008
Hipertansiyon (n) (%)	18 (16.4)	130 (18.1)	0.315
Geçirilmiş Taş Cerrahisi			0.010
Yok	52 (47.3)	439 (61.2)	
Var	58 (52.7)	278 (38.8)	
Üriner Sistem Anomalisi			0.020
Yok	96 (87.3)	677 (94.4)	
Var	14 (12.7)	40 (5.6)	
Hidronefroz			0.039
Yok	54 (49.1)	434 (60.5)	
Var	56 (50.9)	283 (39.5)	
Taş Boyutu			0.607
≤ 10 mm	29 (26.4)	229 (31.9)	
10–20 mm	57 (51.8)	352 (49.1)	
≥ 20 mm	24 (21.8)	136 (19.0)	
Ortalama Taş Boyutu	17.4±6.1	15.3±6.1	0.003
Taş Sayısı			0.639
Tek	68 (61.8)	458 (63.9)	
Multiple	42 (38.2)	259 (36.1)	
Alt Kaliks Yerleşimi			1.000
Yok	61 (55.5)	400 (55.8)	
Var	49 (44.5)	317 (44.2)	
Preop Üriner Sistem Enfeksiyonu			0.013
Yok	75 (68.2)	573 (79.9)	
Var	35 (31.8)	144 (20.1)	
Preop Kreatinin (mg/dl)	0.98±0.4	0.86±0.2	0.007
Preop Stent	30 (27.3)	199 (27.8)	1.000
Üreteral Access Sheath			0.087
Yok	76 (69.1)	548 (76.4)	
Var	34 (30.9)	169 (23.6)	
İntraoperatif Komplikasyon			0.016
Yok	87 (79.1)	632 (88.1)	
Var	23 (20.9)	85 (11.9)	
Cihaz			0.452
Disposable	62 (56.4)	399 (55.6)	
Reusable	48 (43.6)	318 (44.4)	
Postop JJ Stent			0.147
Yok	34 (30.9)	168 (23.4)	
Var	76 (69.1)	549 (76.6)	
Ameliyat Süresi (dk)	75.3±16.4	55.2±13.9	< 0.001
Postop Kreatinin (mg/dl)	1.59±0.5	0.84±0.3	< 0.001
Postop Komplikasyon			< 0.001
Yok	76 (69.1)	614 (85.6)	
Var	34 (30.9)	103 (14.4)	
Postop Üriner Sistem Enfeksiyonu			0.003
Yok	102 (92.7)	693 (96.6)	
Var	8 (7.3)	24 (3.4)	
Hastanede Yatış Süresi (gün)	1 (1–18)	1 (1–10)	< 0.001
Taşsızlık			0.607
Yok	22 (20.0)	133 (18.5)	
Var	88 (80.0)	584 (81.5)	

Kaynaklar

1. De S, Autorino R, Kim FJ, Zargar H, Laydner H, Balsamo R, Torricelli FC, Di Palma C, Molina WR, Monga M, De Sio M. Percutaneous nephrolithotomy versus retrograde intrarenal surgery: a systematic review and meta-analysis. Eur Urol. 2015 Jan;67(1):125-137. doi: 10.1016/j.eururo.2014.07.003. Epub 2014 Jul 23. Erratum in: Eur Urol. 2016 Apr;69(4):e85.
2. De Coninck V, Keller EX, Somani B, Giusti G, Proietti S, Rodriguez-Socarras M, Rodríguez-Monsalve M, Doizi S, Ventimiglia E, Traxer O. Complications of ureteroscopy: a complete overview. World J Urol. 2020 Sep;38(9):2147-2166. doi: 10.1007/s00345-019-03012-1. Epub 2019 Nov 20. PMID: 31748953.
3. Somani BK, Giusti G, Sun Y, Osther PJ, Frank M, De Sio M, Turna B, de la Rosette J. Complications associated with ureterorenoscopy (URS) related to treatment of urolithiasis: the Clinical Research Office of Endourological Society URS Global study. World J Urol. 2017 Apr;35(4):675-681. doi: 10.1007/s00345-016-1909-0. Epub 2016 Aug 4.
4. Chugh S, Pietropaolo A, Montanari E, Sarica K, Somani BK. Predictors of Urinary Infections and Urosepsis After Ureteroscopy for Stone Disease: a Systematic Review from EAU Section of Urolithiasis (EULIS). Curr Urol Rep. 2020 Mar 24;21(4):16. doi: 10.1007/s11934-020-0969-2.
5. Kellum JA, Lameire N; KDIGO AKI Guideline Work Group. Diagnosis, evaluation, and management of acute kidney injury: a KDIGO summary (Part 1). Crit Care. 2013 Feb 4;17(1):204. doi: 10.1186/cc11454.

Tablo 2. Akut Böbrek Hasarını Etkileyen Faktörler

	Univariate	Analiz			Multivariate	Analiz		
	Lower bound	Upper bound	Odds ratio	p	Lower bound	Upper bound	Odds ratio	p
Yaş	0.999	1.028	1.013	0.074				
Cinsiyet	0.567	1.419	0.897	0.643				
İnfundibulopelvik Açı	0.963	1.010	0.986	0.265				
Alt Pol Yerleşimi	0.648	1.583	1.013	0.954				
Taşsızlık	0.711	1.901	1.163	0.548				
Disposable veya reusable	0.534	1.021	1.034	0.172				
Preop Kreatinin	0.861	1.542	1.112	0.036	0.972	1.344	1.015	0.103
Diyabetes Mellitus	1.630	4.235	2.627	< 0.001	1.828	5.390	3.802	0.008
Geçirilmiş Taş Cerrahisi	1.152	2.811	1.799	0.010	0.935	2.434	1.509	0.092
Üriner Anomali	1.170	4.583	1.815	0.017	0.914	4.442	2.015	0.082
Ameliyat Süresi	1.010	1.040	1.025	< 0.001	0.875	4.780	2.820	0.042
Postop Enfeksiyon	1.163	4.072	2.890	0.003	1.912	7.576	5.533	0.018
İntraop Komplikasyon	1.124	4.376	1.976	0.018	0.914	3.082	1.678	0.095
Taş Boyutu	1.018	1.088	1.052	0.003	1.620	6.772	3.113	0.020

Fleksibil Üreterorenoskopi

SS-092

PREOPERATİF JJ STENT SÜRESİNİN RETROGRAD İNTRARENAL CERRAHİ SONUÇLARI ÜZERİNE ETKİSİ: RIRSEARCH ÇALIŞMA GRUBU SONUÇLARI

Mehmet Fatih Şahin[1], Murat Akgül[1], Hakan Çakır[2], Oktay Özman[3], Cem Başataç[4], Önder Çınar[5], Duygu Sıddıkoğlu[6], Kerem Teke[7], Bilal Tuna[10], Muhammed Fatih Şimşekoğlu[8], Cenk Murat Yazıcı[1], Eyüp Burak Sancak[6], Barbaros Başeskioğlu[9], Haluk Akpınar[4], Bülent Önal[8]

[1]Tekirdağ Namık Kemal Üniversitesi
[2]Fulya Acıbadem Hastanesi
[3]Memorial Sağlık Grubu
[4]Florence Nightingale Hastanesi
[5]Samsun Medicana Hastanesi
[6]Çanakkale Onsekiz Mart Üniversitesi
[7]Kocaeli Üniversitesi
[8]Cerrahpaşa Tıp Fakültesi
[9]Üroloji Eskişehir Kliniği
[10]Maslak Acıbadem Hastanesi

Giriş: Retrograd İntrarenal Cerrahi (RİRC), 2 cm'den küçük üst üriner sistem taşlarının tedavisinde en çok tercih edilen tekniklerden biri haline gelmiştir. Obstrükte sistem ve enfeksiyon birlikteliği nedeniyle, peroperatif üreteral erişim kılıfı (ÜEK) yerleştirilmesini kolaylaştırmak amacıyla veya ÜEK takılamaması gibi nedenlerden dolayı hastalara RIRC öncesi JJ stent yerleştirilebilmektedir. Böylece bir grup hasta cerrahiye JJ stent varlığıyla girmek zorunda kalmaktadır. Preoperatif JJ stent varlığının enfeksiyon riskini arttırdığına dair veriler bulunsa da bu stentin mevcudiyet süresi ile yaratacağı enfeksiyon arasında belirgin bir veri bulunmamaktadır. Çalışmamızın amacı RIRC öncesi JJ stent takılan hastaların mevcut stent süreleri ile postoperatif üriner sistem enfeksiyonu (ÜSE) arasındaki ilişkiyi değerlendirmek ve bu olası ilişkiyi belirleyecek eşik değerindeki süreyi tespit etmektir.

Materyal Metot: RIRSearch veri tabanında bulunan, toplam 7 farklı referans merkezindeki deneyimli cerrahlar tarafından opere edilen, preoperatif farklı sürelerde JJ stent takılmış toplam 500 hasta çalışmaya dahil edildi. Hastalar ameliyat öncesi stent takılma sürelerine göre beş gruba ayrıldı (Grup 1; 0-15 gün, Grup 2;16-30 gün, Grup 3; 31-45 gün, Grup 4; 46-60 gün ve Grup 5; >60 gün). Hastaların demografik ve klinik verileri, taş özellikleri, operasyon verileri, perioperatif ve postoperatif komplikasyonları (ateş ve idrar yolu enfeksiyonu dahil), hastanede kalış süreleri ve taşsızlık oranları (SFR) karşılaştırıldı. Taşsızlık oranı, stent çekiminden 1 ay sonrasında yapılan abdominopelvik BT'de ≤2mm rezidü olarak belirlendi.

Bulgular: Gruplar sırasıyla 53, 124, 102, 63 ve 158 hastadan oluşmaktaydı. Her gruptaki hastaların demografik özellikleri benzerdi. Gruplar arasında taşsızlık oranları ve perioperatif/postoperatif komplikasyonlar arasında fark gözlenmez iken ÜEK yerleştirme oranının JJ stent bulundurma süresi ile doğru orantılı olarak arttığı görüldü (**p=0.001**). Total komplikasyonlarda gruplar arasında belirgin fark görülmese de postoperatif üriner sistem enfeksiyonu oranının JJ bulundurma süresi ile anlamlı oranda arttığı gözlendi (Tablo 1). Yapılan ROC analizinde postoperatif üriner sistem enfeksiyonu açısından, hastaların preoperatif 20,0 günden daha fazla süre ile JJ stente sahip olmalarının anlamlı farklılık yarattığı tespit edildi.

Sonuçlar: Preop JJ stent süresi arttıkça ÜEK yerleştirme oranı artmakta ancak postoperatif enfeksiyon riski de yükselmektedir. Postoperatif enfeksiyon riski açısından preoperatif JJ stent bulundurma eşik süresinin 20 gün olduğu tespit edilmiştir. Postoperatif üriner sistem enfeksiyonu riskini arttırmamak için bu süreden daha önce cerrahinin uygulanması önerilebilir.

Anahtar kelimeler: preoperatif, JJ stent, postoperatif, üriner sistem enfeksiyonu

Tablo 1. 5 farklı gruptaki hastaların verilerinin dağılımları

	Grup 1 (0-15 gün)	Grup 2 (16-30 gün)	Grup 3 (31-45 gün)	Grup 4 (46-60 gün)	Grup 5 (>60 gün)	p
Yaş (ortalama ± SS)	51.1 ± 13.8	46.9 ± 14.0	49.8 ± 14.2	49.0 ± 13.4	51.9 ± 14.3	0.053
Cinsiyet (n, %)						
Erkek	30 (56.6%)	89 (71.8%)	66 (64.7%)	38 (60.3%)	102 (64.6%)	0.448
Kadın	23 (43.4%)	25 (28.2%)	36 (35.3%)	25 (39.7%)	56 (35.4%)	
VKİ (ortalama ± SS)	33.6 ± 38.5	27.4 ± 4.7	26.9 ± 3.9	27.4 ± 4.7	27.1 ± 4.0	0.919
Ortalama Stent süresi (ortalama ± SS)	11.7 ± 2.7	24.3 ± 4.0	37.8 ± 4.3	52.7 ± 4.6	96.9 ± 29.3	**0.001**[1]
SWL hikayesi (n, %)	11 (20.8%)	43 (34.7%)	22 (21.6%)	14 (22.2%)	45 (28.5%)	0.094[2]
CCI (n, %)						
0-1	19 (35.8%)	56 (45.2%)	47 (46.1%)	33 (52.4%)	65 (41.1%)	0.463[2]
≥2	34 (64.2%)	68 (54.8%)	55 (53.9%)	30 (47.6%)	93 (58.9%)	
Preoperatif kreatinin (mg/dL) (ortalama ± SS)	0.96 ± 0.25	1.03 ± 0.62	0.99 ± 0.44	0.92 ± 0.25	1.03 ± 0.46	0.611[1]
Taş Lokasyonu (n, %)						
Üst Kaliks	1 (1.9%)	5 (4.0%)	1 (1%)	2 (3.2%)	5 (3.2%)	
Orta Kaliks	1 (1.9%)	7 (5.6%)	9 (8.8%)	6 (9.5%)	7 (4.4%)	
Alt Kaliks	8 (15.1%)	26 (21.0%)	28 (27.5%)	16 (25.4%)	41 (26.0%)	0.229
Renal Pelvis	16 (30.2%)	23 (18.5%)	21 (20.6%)	10 (15.9%)	25 (15.8%)	
Proksimal Üreter	13 (24.5%)	43 (34.7%)	19 (18.6%)	16 (25.4%)	39 (24.7%)	
Multipl Lokasyon	14 (26.4%)	20 (16.2%)	24 (23.5%)	13 (20.6%)	41 (25.9%)	
Taş Dansitesi (HU) (Ortalama ± SS)	1024.3 ± 259.4	956.3 ± 255.7	966.1 ± 306.3	922.3 ± 272.4	983.0 ± 318.7	0.560
Taş Volümü (mm^3) (Ortalama ± SS)	897.0 ± 4608.0	893.7 ± 1517.0	781.4 ± 953.9	861.0 ± 1339.4	713.7 ± 785.8	0.910[1]
Operasyon Süresi (dk.) (Ortalama ± SS)	67.4 ± 26.3	57.2 ± 21.1	68.5 ± 29.6	70.6 ± 31.9	75.0 ± 31.4	**0.001**[1]
Postoperatif kreatinin (mg/dL) (ortalama ± SS)	0.99 ± 0.32	0.88 ± 0.29	1.02 ± 0.50	0.94 ± 0.25	0.93 ± 0.45	0.076[1]
Perop Komplikasyon (n, %)	3 (5.7%)	15 (12.1%)	6 (5.9%)	5 (7.9%)	13 (8.2%)	0.468
Postop Komplikasyon (n, %)	2 (3.8%)	16 (12.9%)	11 (10.9%)	3 (4.8%)	14 (8.9%)	
Clavien Grade 1 (n, %)	1 (50%)	9 (56.3%)	1 (9.1%)	0 (0%)	4 (28.6%)	
Clavien Grade 2 (n, %)	1 (50%)	3 (18.7%)	7 (63.5%)	1 (33.3%)	8 (57.2%)	0.221
Clavien Grade 3 (n, %)	0 (0%)	2 (12.5%)	2 (18.2%)	2 (66.7%)	1 (7.1%)	
Clavien Grade 4 (n, %)	0 (0%)	2 (12.5%)	1 (9.1%)	0 (0%)	1 (7.1%)	
Hospitalizasyon Süresi (gün) (ortalama ± SS)	1.7 ± 2.3	1.5 ± 1.4	1.7 ± 2.7	1.4 ± 1.1	1.9 ± 2.6	0.646
Toplam Komplikasyon Oranı (n, %)	5 (9.4%)	27 (21.8%)	14 (13.7%)	8 (12.7%)	25 (15.8%)	0.221
Taşsızlık Oranı (n, %)	41 (77.4%)	95 (76.6%)	73 (71.6%)	47 (74.6%)	112 (70.9%)	0.548
Üreteral Erişim Kılıfı Yerleştirme Oranı (n, %)	36 (67.9%)	94 (75.8%)	93 (91.2%)	60 (95.2%)	154 (97.5%)	**0.001**
Postoperatif Üriner Sistem Enfeksiyonu / Ateş (n, %)	1 (1.9%)	11 (8.9%)	11 (10.8%)	7 (11.1%)	18 (11.4%)	**0.046**

Fleksibil Üreterorenoskopi

SS-093

UZAYAN RETROGRAD İNTRARENAL CERRAHİ SIRASINDA AZALAN CERRAH REFLEKSİ; RIRSEARCH ÇALIŞMA GRUBU SONUÇLARI

Cenk Murat Yazıcı[1], Mehmet Fatih Şahin[1], Murat Akgül[1], Enes Altın[2], Oktay Özman[3], Cem Başataç[4], Hakan Çakır[5], Bilal Tuna[10], Önder Çınar[6], Muhammed Fatih Şimşekoğlu[7], Kerem Teke[8], Eyüp Burak Sancak[9], Haluk Akpınar[4], Bülent Önal[7]

[1]Tekirdağ Namık Kemal Üniversitesi
[2]Tavas Devlet Hastanesi
[3]Memorial Sağlık Grubu
[4]Florence Nightingale Hastanesi
[5]Fulya Acıbadem Hastanesi
[6]Samsun Medicana Hastanesi
[7]Cerrahpaşa Tıp Fakültesi
[8]Kocaeli Üniversitesi
[9]Çanakkale Onsekiz Mart Üniversitesi
[10]Maslak Acıbadem Hastanesi

Giriş: Retrograd İntrarenal Cerrahi (RIRC), son yıllarda dünya çapında kabul görmüş bir cerrahi tekniktir. Hem kullanılan ekipmanın hassaslığı hem de cerrahinin milimetrik düzlemde yapılıyor olması cerrahiyi uygulayan cerrahın oldukça dikkatli ve hassas manevralar yapmasını gerektirmektedir. Bu işlem sırasında cerrahın dikkat eksikliği ve buna bağlı hatalı manevraları hem cerrahi komplikasyonları arttırmakta hem de cihazlara zarar verebilmektedir. Zaman içerisinde RIRC'ın daha büyük taşlara uygulanıyor olması cerrahın ameliyatta daha fazla süre harcamasına neden olmuştur. Bu durum cerrahın zaman içerisinde yorulmasına ve refleksif hareketlerinin yavaşlamasına neden olabilmektedir. Bu çalışmada cerrahın RIRC sırasında farklı sürelerde refleksinin değerlendirilmesi amaçlanmıştır.

Materyal Metot: Çalışmaya Aralık 2018 ile Mart 2021 tarihleri arasında aynı cerrah (CY) tarafından böbrek taşı nedeniyle RIRC uygulanan hastalar prospektif olarak dahil edildi. Tüm vakalarda üreteral erişim kılıfı kullanılarak dijital fleksible üreteroskop (Karl-Storz Flex Xᶜ) ile cerrahi uygulandı. Taş fragmantasyonu 270 nm fiber ve Holmium lazer (Quanta System™) ile gerçekleştirildi. Cerrahın reaksiyon süresini belirlemek için "Reflex Test 2.2.4 versiyonu" isimli cep telefonu uygulaması kullanıldı. Uygulama formatına göre dikdörtgenin rengi kırmızıdan maviye değiştiğinde kullanıcının kareye basarak refleks zamanları kaydedildi. Preoperatif ve işlem süresince her 10 dakikada bir cerrah testi gerçekleştirdi. Cerrahın cerrahi süreç içerisindeki refleks değişimleri kaydedildi.

Bulgular: Çalışmaya 109 hasta dahil edildi. Ortalama cerrahi süresi 47.43 ± 22.33 dk idi (min:10 maks:120 dk). Cerrahın operasyon süresine göre refleks sürelerinin cerrahinin ilerleyen sürelerinde arttığı tespit edildi (Şekil 1). Ameliyat öncesi ortalama 0.330 ± 0.059 ms olan refleks süresinin 120. dakikaya gelindiğinde 0.409 ± 0.067 ms'ye kadar yükseldiği görüldü (Şekil 1).

Sonuç: Operasyon süresi arttıkça RIRC esnasında cerrahın refleks süreleri belirgin olarak yükselmektedir. Uzun süren cerrahilerde 2 farklı cerrahın cerrahiyi devralarak uygulamasının olası refleks kaybını azaltacağını düşünmekteyiz.

Anahtar kelimeler: retrograd intrarenal cerrahi, refleks, komplikasyon

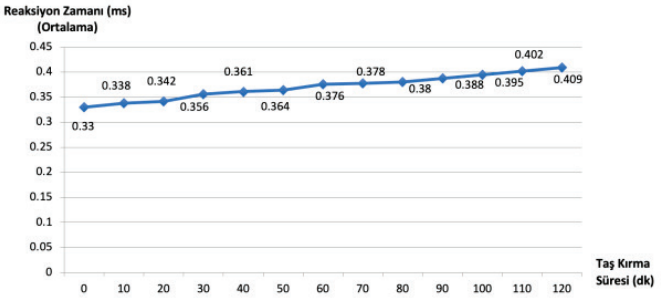

Şekil 1. Cerrahi süre ile cerrahın refleks sürelerinin değerlendirilmesi

Fleksibil Üreterorenoskopi

SS-094

RETROGRAD İNTRARENAL CERRAHİ OLGULARINDA PROFİLAKTİF SEFTRİAKSON UYGULAMASININ ENFEKTİF KOMPLİKASYONLAR YÖNÜNDEN KATKISI

Ahmet Can Kolu, Serkan Akan

Sağlık Bilimleri Üniversitesi, Fatih Sultan Mehmet Eğitim Ve Araştırma Hastanesi

Amaç: Retrograd İntrarenal Cerrahi (RIRC) böbrek taşı tedavisinde yaygın kullanılan, etkili ve güvenli bir yöntem olmakla birlikte cerrahi sonrası gelişebilecek enfektif komplikasyonlar yaşamı tehdit edebilecek seviyelere gelebilmektedir. Çalışmamızda RIRC profilaksisinde uyguladığımız seftriakson tedavisinin enfektif komplikasyonlara olan etkisini değerlendirmeyi amaçladık.

Metod: Çalışmaya Ocak 2021-Aralık 2023 tarihleri arasında, 21-77 yaş aralığında, 10-25 mm'lik böbrek taşı tanısı nedeniyle, kliniğimizde RIRC yapılmış 100 erişkin hasta dahil edildi. Bilateral taş hastalığı olan, daha önce üriner taş cerrahisi geçirmiş olan, renal anomali, soliter böbrek, kanama diyatezi olan hastalar çalışma dışında bırakıldı. Hastalar klinik ve demografik özellikleriyle birlikte RIRC sonrasında kısa ve uzun dönemde üriner sistem enfeksiyonları yönünden retrospektif olarak incelendi.

RIRC öncesi tüm hastalarda pre-op idrar kültürü sterilizasyonu sağlandı. Antibiyotik profilaksi açısından seftriakson tercih edildi. Genel anestezi sırasında endotrakeal entübasyon uygulandı. Rutin olarak her hasta için skopi eşliğinde erişim kılıfı yerleştirilerek fleksible üreteroskopi ile operasyon gerçekleştirildi. Operasyon süresi 90 dakikayı aşmayacak şekilde tamamlandı. DJ üreter stenti her hastaya rutin olarak yerleştirildi.

Bulgular: Retrograd intrarenal cerrahi uygulanan toplam 100 hastanın (60 erkek, 40 kadın) yaş aralığı 21 ile 77 olmakla birlikte, ortalaması 52.3 olarak hesaplandı. Taş büyüklüğü ortalama 14.92 mm (10-25 mm) tespit edildi. Hastaların 8 tanesinde sebebi belirlenemeyen post-operatif ateş gözlendi. Taburculuk sonrası 6 hastada 3. kuşak oral sefalosporin ile tedavi edilebilen komplike sistit izlendi. Tüm hastaların sadece 4'ünde ürosepsis gözlendi. Hastalardan sadece birinde yoğun bakım ünitesi ihtiyacı oluşurken diğer üç hasta serviste geniş spektrumlu antibiyotiğe geçilerek takip edildi.

Tartışma-Sonuç: Üriner enfeksiyon RIRC'den sonra ciddi bir post-operatif komplikasyon olmaya devam etmektedir. RIRC sonrası enfeksiyöz komplikasyon insidansı %1.7-18.8 aralığında bildirilmektedir (1). RIRC sonrası enfeksiyöz komplikasyonlar için risk faktörleri tartışmalıdır. Taşların bakteriyel kolonizasyonu ve enfekte taşların parçalanması sırasında gerçekleşen endotoksin salınımı nedeniyle RIRS sonrası enfeksiyöz komplikasyonların tamamen önlenmesi mümkün olmayabilir (2). Postoperatif enfektif komplikasyon riskini azaltmak açısından profilaktif seftriakson uygulanması fayda sağlamaktadır.

Sonuç olarak RIRC gerekli önlemler alındığından güvenle uygulanabilen, majör komplikasyon oranı düşük, minival invaziv bir cerrahi işlemdir.

Anahtar kelimeler: Retrograd intrarenal cerrahi, enfeksiyon, ürosepsis

Kaynaklar

1. Fan J, Wan S, Liu L, Zhao Z, Mai Z, Chen D, Zhu W, Yang Z, Ou L, Wu W. Predictors for uroseptic shock in patients who undergo minimally invasive percutaneous nephrolithotomy. Urolithiasis. 2017 Dec;45(6):573-578. doi: 10.1007/s00240-017-0963-4. Epub 2017 Feb 22.
2. Fan S, Gong B, Hao Z, Zhang L, Zhou J, Zhang Y, Liang C. Risk factors of infectious complications following flexible ureteroscope with a holmium laser: a retrospective study. Int J Clin Exp Med. 2015 Jul 15;8(7):11252-9. PMID: 26379932; PMCID: PMC4565315.

Tablo 1. RIRC Yapılan hastaların demografik verileri

		n (mean)
Yaş (Yıl)		21-79 (52.3)
Cinsiyet	Kadın	37
	Erkek	63
Taraf	Sol	58
	Sağ	42
ASA skoru	ASA I	35
	ASA II	45
	ASA III-IV	20
Taş Boyutu (mm)		10-25 (14.92)
Postoperatif Enfektif Komplikasyon		n (%)
	Sebebi Bilinmeyen Ateş	8 (8)
	Komplike Sistit	6 (6)
	Ürosepsis	4 (4)

Fleksibil Üreterorenoskopi

SS-095

RETROGRAD İNTRARENAL CERRAHİ'DE ALT POL TAŞLARI DÜŞÜK TAŞSIZLIK ORANLARIYLA İLİŞKİLİDİR: MİT Mİ GERÇEK Mİ?

Muhammed Fatih Simsekoglu[1], Oktay Özman[2], Hakan Çakır[3], Kerem Teke[4], Önder Çınar[5], Murat Akgül[6], Bilal Tuna[7], Cem Başataç[8], Eyüp Burak Sancak[9], Duygu Sıddıkoğlu[10], Cenk Murat Yazıcı[6], Barbaros Başeskioğlu[11], Haluk Akpınar[8], Bülent Önal[1]

[1]İstanbul Üniversitesi-cerrahpaşa Cerrahpaşa Tıp Fakültesi Üroloji Anabilim Dalı
[2]Memorial Sağlık Grubu, Bahçelievler Hastanesi Üroloji Bölümü
[3]Acıbadem Fulya Hastanesi Üroloji Bölümü
[4]Kocaeli Üniversitesi Tıp Fakültesi Üroloji Anabilim Dalı
[5]Medicana Samsun Hastanesi Üroloji Bölümü
[6]Tekirdağ Namık Kemal Üniversitesi Tıp Fakültesi Üroloji Anabilim Dalı
[7]Acıbadem Maslak Hastanesi Üroloji Bölümü
[8]Florence Nightingale Hastanesi Üroloji Bölümü
[9]Çanakkale 18 Mart Üniversitesi Tıp Fakültesi Üroloji Anabilim Dalı
[10]Çanakkale 18 Mart Üniversitesi Tıp Fakültesi Biyoistatistik Anabilim Dalı
[11]Acıbadem Eskişehir Hastanesi Üroloji Bölümü

Giriş: Retrograd intrarenal cerrahi (RIRS) böbrek taşlarının tedavisinde uygulanan önemli bir tekniktir. Alt pol taşlarında RIRS'nin etkinliği konusunda literatürde çelişkili sonuçlar bulunmaktadır. Çalışmanın amacı, geniş RIRSearch veri tabanından vaka-kontrol eşleştirme yöntemiyle elde edilen gruplarda alt pol taşlarındaki RIRS sonuçlarını değerlendirmektir.

Metod: Çalışmamızda, 2017 ile 2022 yılları arasında böbrek taşı tanısı alan ve RIRS uygulanan 1470 hastanın verileri, prospektif olarak oluşturulan RIRSearch veritabanından retrospektif olarak değerlendirildi. Pelvis veya alt pol taşı olan hastalar çalışmaya dahil edildi. Böbrek alt pol taşı olan 209 hasta (Grup 1) ve pelvis taşı olan 282 hastanın (Grup 2) taş yükü, taş yoğunluğu, ameliyat öncesi jj stent durumu ve geçirilmiş SWL durumuna göre 1:1 eşleşmesi yapıldı. Bunun sonucunda her grupta 159'ar hasta elde edildi. RIRS sonrası birinci ayda tüm hastalara taşsızlık durumunu değerlendirmek için BT taraması yapıldı.

Bulgular: Grup 1'de median yaş 49 yıl (40 – 58) iken, Grup 2'de 50 yıl (35 – 60) idi (p=0.388). Grup 1'de 98 (%6.3) erkek ve 61 (%38.7) kadın bulunurken; Grup 2'de 95 (%53.7) erkek ve 82 (%46.3) kadın bulunmaktaydı. Median taş yükü Grup 1'de 415.3 mm3 (176.1 – 858.2) ve Grup 2'de 503.3 mm3 (282.5 – 864) olarak saptandı (p=0.100). Grup 1'de 159 hastanın 126'sında (%79.2), Grup 2'de ise 159 hastanın 133'ünde (%83.6) RIRS sonrasında taşsızlık sağlandı (p=0.387). Grup 1 ile Grup 2 arasında perioperatif komplikasyon (p=0.777), postoperatif komplikasyon (p=0.393), operasyon süresi (p=0.230) ve hastanede kalış süresi (p=0.344) açısından istatistiksel olarak anlamlı bir fark görülmedi. Böbrek alt pol taşlarıyla karşılaştırıldığında pelvis taşlarında daha uzun bir floroskopi süresi belirlendi (p=0.013).

Sonuç: Çalışmamızın sonuçları, RIRS'de böbrek alt pol ve pelvis taşları arasında taşsızlık oranları ve komplikasyonların karşılaştırılabilir olduğunu göstermektedir. Bu nedenle alt pol taşlarının tedavisinde RIRS güvenli ve etkili bir yöntem olarak uygulanabilir.

Anahtar kelimeler: böbrek taşı, üreterorenoskopi, retrograd intrarenal cerrahi

Tablo 1. Eşleştirme öncesi ve sonrası demografik ve klinik parametreler.

	Vaka-kontrol eşleştirme öncesi			Vaka-kontrol eşleştirme sonrası		
Variable	Grup 1	Grup 2	P	Grup 1	Grup 2	P
Hasta sayısı	209	282		159	159	
Yaş, medyan *(yıl)*	50 (39 – 58)	50 (37 – 60)	0.408*	49 (40 – 58)	50 (35 – 60)	0.388*
Cinsiyet, *sayı (%)*						
Erkek	128 (61.2 %)	155 (55 %)	0.167*	98 (61.3 %)	95 (53.7 %)	0.140*
Kadın	81 (38.8 %)	127 (45 %)		61 (38.7 %)	82 (46.3 %)	
VKİ, medyan	27.7 (15.1 – 28.8)	27.7 (25.5 – 29.32)	0.178*	27.7 (25.1 – 28.0)	27.7 (25.5 – 28.9)	0.868*
Preoperatif serum kreatinin, medyan *(mg/dl)*	0.89 (0.75 – 1.07)	0.89 (0.74 – 1.1)	0.252*	0.87 (0.73–1.035)	0.86 (0.72 – 0.99)	0.341*
SWL öyküsü, *sayı (%)*						
Var	70 (33.5 %)	86 (30.5 %)	0.494*	45 (29.4 %)	45 (29.4 %)	0.99*
Yok	139 (66.5 %)	196 (69.5 %)		114 (71.6 %)	114 (71.6 %)	
Preoperatif hidronefroz, *sayı (%)*						
Var	44 (21.1 %)	69 (24.5 %)	0.388*	35 (22.2 %)	46 (28.1 %)	0.157*
Yok	165 (78.9 %)	213 (75.5 %)		124 (78.8 %)	113 (71.9 %)	
Anomalili böbrek, *sayı (%)*						
Var	5 (2.4 %)	11 (3.9 %)		3 (2.3 %)	6 (4[illegible]%)	
Yok	204 (97.6 %)	271 (96.1 %)	0.445*	156 (91.7 %)	153 (96 %)	0.316*
Taş tarafı, *sayı (%)*						
Sağ	102 (48.8 %)	150 (53.2 %)	0.362*	81 (51 %)	84 (52.5 %)	0.501*
Sol	107 (51.2 %)	132 (46.8 %)		78 (49 %)	75 (47.5 %)	
Preoperatif JJ, sayı *(%)*						
Var	98 (46,9 %)	83 (29.4 %)	0.001*	58 (36.5 %)	58 (36,5 %)	0.99*
Yok	111 (53,1 %)	199 (70.6 %)		101 (63,5 %)	101 (63,5 %)	
Taş volümü, *(mm³)*, medyan	423.5 (167.8 – 786)	733.6 (377.3 – 1527)	0.001*	415.3 (176.1–858.2)	503.3 (282.5– 864)	0.100*
Taş densitesi *(Hounsfield Unit)*, medyan	958 (722 – 1104)	1004 (848 – 1236)	0.001*	980 (782 – 1162)	980 (765.5 – 1200)	0.613*

Tablo 2. Eşleştirilmiş gruplarda perioperatif ve postoperatif parametreler.

	Grup 1	Grup 2	P
Operasyon süresi, median *(dk)*	60 (45 – 75.5)	60 (45 – 77.5)	0.230*
Floroskopi zamanı, median *(dk)*	26 (0 – 99)	3 (0 – 99)	**0.013***
Perioperatif komplikasyon, *sayı (%)*			
Evet	7 (4.4 %)	6 (3.8 %)	
Hayır	152 (95.6 %)	153 (96.2 %)	0.777*
Postoperatif komplikasyon, *sayı (%*			
Evet	22 (13.8 %)	17 (10.7 %)	
Hayır	137 (86.2 %)	142 (89.3 %)	0.495*
Toplam komplikasyon, *sayı (%)*			
Evet	29 (18.2 %)	23 (14.5 %)	
Hayır	130 (81.8 %)	136 (85,5 %)	
			0.449*
Modifiye SATAVA skoru, *sayı (%)*			
0	152 (95.6 %)	153 (96.2%)	
1	7 (4.4 %)	6 (3.8 %)	
2	0	0	
3	0	0	0.992*
Modifiye Clavien skoru, *n (%)*			
0	137 (86.1 %)	142 (89.3 %)	
1	18 (11.3 %)	11 (6.9 %)	
2	4 (2,6 %)	6 (3,8 %)	
3a	0	0	
3b	0	0	0.311*
Taşsızlık durumu, *sayı (%)*			
Taşsızlık	126 (79.2 %)	133 (83.6 %)	
Rezidüel Kalkül	33 (20.8 %)	26 (18.4 %)	0.387*
Hastanede yatış süresi, median *(gün)*	1 (1 – 2)	1 (1 – 1)	0.344*
Taşsızlık durumu, *sayı (%)*			
Taşsızlık	16 (10.2 %)	13 (8.5 %)	
Rezidüel Kalkül	143 (89.8 %)	146 (91.5 %)	0.558*

IQR= Interquartile range; JJ= Double J
*Chi-squared test *Mann-Whitney U Test

BPH Cerrahi Tedavisinde Yenilikler

SS-096

TEK MERKEZDE 4 YILLIK HOLEP VE THUFLEP DENEYİMLERİMİZ

Ramazan İnan, İbrahim Buldu

Medova Hastanesi

Amaç: HoLEP veya ThuFLEP prosedürleri giderek yaygınlaşan endoskopik enükleasyon yöntemleridir. Biz çalışmamızda tek merkezde uygulana HoLEP ve ThuLEP tedavisinin sonuçlarını sunmak istedik.

Materyal-Metot: 2019 yılından günümüze kadar yapılan 185 HoLEP ve 115 ThuFLEP ameliyatının demografik ve klinik verileri retrospektif olarak değerlendirildi. Cerrahide en blok enükleasyon tekniği ve diğer teknikler beraber tercih edildi. Kanama kontrolünde bipolar enerji ve lazer enerjisi kullanıldı.

Bulgular: Hasta gruparının (Grup 1: HoLEP, Grup 2: ThuFLEP) preoperatif yaş, cerrahi endikasyonu (medikal yanıtsızlık- sonda gereksinimi), komorbid hastalıklar, PSA değeri, prostat hacmi benzer olarak saptandı ve anlamlı fark bulunamadı. Grup 2'de antiagregan-antikoagulan kullanım öyküsü daha yüksek saptandı (P: 0,02). Postoperatif spesmen ağırlığı, kateterizasyon süresi, hemoglobin düşüşü, ES replasmanı gereksinimi, spesmenlerin patoloji sonuçları her iki grupta benzerdi. Grup 2 de postop 3.ayda üroflow Qmax değeri anlamlı olarak daha yüksek bulundu (P < 0.001). Komplikasyonlar değerlendirildiğinde HoLEP grubunda 1 hastada stres inkontinans kalıcı olarak devam etti. Peroperatif 2 HoLEP operasyonda kapsül perforasyonu sebebiyle açık prostatektomiye geçildi (%1). 1 ThuFLEP operasyonunda morselasyonda mesane yaralanması sebebi ile açık prostatektomi uygulandı. Her 2 gruptada 1'er hastaya uzamış kanama veya glob sebebiyle tamamlayıcı sistoskopi uygulandı.

Sonuç: Endoskopik enükleasyon çağında bir çok üroloğun eğitim ajandasında enükleasyon prosedürleri yer almaktadır. Yeterli cerrah tecrübe sonrasında uygulanan bipolar enükleasyon, HoLEP veya ThuFLEP benzer başarılı sonuçlarla, ekonomik altyapıdan bağımsız enüklasyon tekniklerinin avantajlarını cerrahlara ve hastalara sunmaktadır.

Anahtar kelimeler: BPH, HoLEP, ThuFLEP.

BPH Cerrahi Tedavisinde Yenilikler

SS-097

HOLEP VE BİPOLAR TURP YÖNTEMLERİNİN ETKİNLİK VE GÜVENİLİRLİK AÇISINDAN KARŞILAŞTIRILMASI

Enis Kervancıoğlu, Ridel Logli, Eray Hasırcı, Erman Ceyhan

Başkent Üniversite Tıp Fakültesi Üroloji Anabilim Dalı, Ankara

Amaç: Medikal tedaviye yanıtsız semptomatik benign prostat hiperplazili (BPH) veya BPH ile ilişkili komplikasyon gelişen hastalara cerrahi tedavi önerilir. Bipolar transüretral prostat rezeksiyonu (B-TURP), sağladığı başarılı sonuçlar nedeniyle uzun yıllardır cerrahi tedavinin temel taşı olan iyi tanımlanmış bir prosedürdür. Son yıllarda BPH tedavisinde minimum risk ve kabul edilebilir etkinliğe sahip çeşitli teknolojiler geliştirilmiş olup bunların başında Holmiyum lazer prostat enükleasyonu (HoLEP) gelmektedir. Bu çalışmanın amacı HoLEP ve B-TURP yöntemlerini etkinlik ve güvenilirlik açısından karşılaştırmaktır.

Hastalar ve Yöntem: Kliniğimizde Mart 2022 ve Kasım 2023 tarihleri arasında tek cerrah tarafından HoLEP (n=19) ve B-TURP (n=20) yapılan hastalar retrospektif olarak incelendi. Operasyon spesmeninde prostat kanseri tespit edilen, eş zamanlı ikinci cerrahi yapılan, mesane kanseri, nörojenik sorunları olan hastalar çalışma dışı bırakıldı. Hastalar HoLEP ve B-TURP yöntemlerine göre iki gruba ayrıldı. Gruplar idrar tepe akım hızında (Qmax) artış, post miksiyonel rezidüel idrar (PMR) miktarında düşüş, operasyon süresi, rezeke/enükle edilen doku miktarı, rezeksiyon/enükleasyon hızı, rezeksiyon/enükleasyon verimliliği, yatış süresi ve hemoglobin (Hb) düşüşü açısından karşılaştırıldı. İdrar tepe akım hızı ve PMR miktarı pre ve post-operatif üroflowmetri ve ultrasonografi ile ölçüldü. Hemoglobin değeri pre-operatif ve post-operatif ilk saatte ölçüldü. Rezeksiyon/enükleasyon hızı, çıkarılan doku miktarı ile operasyon süresi oranlanarak tespit edildi. Rezeksiyon/enükleasyon verimliliği, çıkarılan doku ağırlığı ile total prostat ağırlığı oranlanarak tespit edildi.

Bulgular: Gruplar arasında yaş, operasyon süresi, prostat büyüklüğü, pre-operatif Qmax ve PMR miktarı açısından istatistiksel anlamlı fark yoktu (p>0,05) (Tablo 1). HoLEP grubunda çıkarılan doku miktarı daha fazla olmasına rağmen bu fark istatistiksel olarak anlamlı değildi (p=0.058) (Tablo 1). Gruplar arasında Qmax'taki artış ve PMR'de düşüş açısından anlamlı fark izlenmezken (p>0,05) HoLEP grubunda Qmax artış yüzdesi daha fazla idi (%224.7 vs. %102.5). Aynı durum PMR'de düşüş değerleri için de geçerlidir (p=0,284, %150 vs. %67). Benzer şekilde rezeksiyon/enükleasyon verimliliği açısından gruplar arasında anlamlı fark yokken (p=0,203) HoLEP yapılan grupta daha yüksek olduğu görüldü. Bunların aksine HoLEP grubunda rezeksiyon/enükleasyon hızı daha fazlaydı ve gruplar arasında anlamlı fark izlendi (p=0,001). Gruplar arası pre ve post-operatif bulguların ve delta değerlerin karşılaştırılması tablo 1 de verilmiştir.

Sonuç: Gruplar arasında Qmax'ta artış, PMR miktarında azalış, rezeksiyon/enükleasyon verimliliği, rezeke/enükle edilen doku miktarı açısından istatistiksel anlamlı fark olmasa da HoLEP yönteminin B-TURP'ye göre daha avantajlı olduğu görülmektedir. Ayrıca HoLEP grubunda rezeksiyon/enükleasyon hızının anlamlı fazla olması da bu durumu desteklemektedir. Holmiyum lazer prostat enükleasyon yönteminin öğrenme süresinin uzun olduğu göz önünde bulundurulduğunda, bu yöntemin yaygınlaşmasında eğitim programlarının önemli rol oynayacağı kanaatindeyiz.

ğunda bu sonuçların HoLEP yönteminin en az B-TURP kadar etkin ve güvenilir olduğunu hatta öğrenme süreci tamamlanması sonrasında daha etkin ve güvenilir olabileceğini düşünmekteyiz.

Anahtar kelimeler: HoLEP, TURP, BPH cerrahisi, Endoskopik cerrahi, Benign Prostat Hiperplazisi, Lazer Enükleasyon, Prostat, Endoskopi

Tablo 1. Gruplar arası pre ve post-operatif bulguların ve delta değerlerinin karşılaştırılması

	HoLEP (n=19)	B-TURP (n=20)	p değeri
Yaş, yıl m (±SD)	68,05 (±9,09)	68,45 (±6,66)	0,877
Prostat ağırlığı, gr m (±SD)	83,83 (±31,22)	73,35 (±28,77)	0,289
Pre-op Qmax, mL/sn M (min-mak)	8,5 (4-24)	11 (4-20)	0,264
Pre-op PMR, mL M (min-mak)	200 (65-775)	112 (30-510)	0,336
Operasyon süresi, dk M (min-mak)	74 (46-150)	80 (45-150)	0,967
Yatış süresi, gün M (min- mak)	2 (1-8)	2 (2-3)	0,365
Rezeke/enükle edilen doku, gr m (±SD)	43,13 (±22,59)	30,88 (±15,36)	0,058
Post-op Qmax, mL/sn M (min-mak)	16 (11-50)	15 (6-65)	0,353
Post-op PMR, mL m (±SD)	41,79 (±18,87)	39,50 (±17,87)	0,722
Rezeksiyon/enükleasyon hızı, gr/dk M (min-mak)	0,56 (0,08-1,26)	0,32 (0,20-0,68)	0,001
Rezeksiyon/enükleasyon verimliliği, % m (±SD)	49,68 (±18,05)	42,68 (±15,19)	0,203
Hb düşüşü, mmol/l m (±SD)	1,60 (±0,89)	1,57 (±0,97)	0,933

BPH Cerrahi Tedavisinde Yenilikler

SS-098

BPH TEDAVİSİNDE KULLANILAN HOLEP YÖNTEMİNDE EN-BLOK VE TRİLOBE PROSTAT ENÜKLEASYONLARININ AÜSS VE ED ÜZERİNE ETKİSİ

Haıder Nıhad Izaddın Alalam, Yunus Emre Göger, Ömer Faruk Çavdar, Rıfat Tekeli, Hakan Hakkı Taşkapu, Mehmet Mesut Pişkin

Necmettin Erbakan Üniversitesi Tıp Fakültesi

Giriş: Benign prostat hiperplazisi(BPH), 50 yaş üstü erkeklerde oldukça yaygın bir hastalıktır ve görülme sıklığı yaşla birlikte artar. Alt üriner sistem semptomları(AÜSS) ve seksüel disfonksiyon(SD) bu yaş grubunda çok yaygındır. BPH cerrahi tedavisinde Transüretral Prostat Rezeksiyonu (TUR-P) tercih edilen yöntemlerden birisidir. Cerrahi teknolojinin ilerlemesiyle birlikte minimal invazif tedavi yöntemleri de gelişmektedir. HoLEP gibi lazer ile anatomik prostat enükleasyon yöntemleri de gün geçtikçe BPH cerrahi tedavisinde önem kazanmaktadır. Farklı transüretral BPH tedavi prosedürlerinin EF (erektil fonksiyon) üzerindeki etkisine ilişkin kanıtlar henüz çelişkilidir. Çalışmamızda, kliniğimizde HoLEP yapılan hastalarda bu operasyonların iki ayrı tekniği ile hastaların alt üriner sistem semptomları ve cinsel fonksiyonları üzerine olan etkilerinin Uluslararası prostat semptom skoru (IPSS) ve Uluslararası Erektil Fonksiyon İndeksi(IIEF) kullanılarak değerlendirilmesi amaçlanmıştır.

Materyal Metod: Kliniğimizde Ocak 2021-Eylül 2023 tarihleri arasında BPH tanısı alan, 50-75 yaş aralığında, cinsel yönden aktif, 50 adet HoLEP yapılan hasta çalışmamıza dahil edildi. Cerrahi tedavide uygulanan en-blok enükleasyon (25 hasta) ve trilobe prostat enükleasyon (25 hasta) teknikleri ile ameliyatı yapılan hastalar olmak üzere 2 gruba ayrıldı. Bu hastaların demografik özellikleri, prostat hacimleri, operasyon süreleri ve komplikasyonlar kaydedildi. Preoperatif ve postoperatif (1. hafta, 1. ay ve 6. ay) IIEF-15 skorları ve IPSS skorları kaydedilerek karşılaştırıldı.

Bulgular: En-blok prostat enükleasyonu yapılan hasta grubunda yaş ortalaması 66,4±4,4, prostat hacimleri 90,17±15,5 cc, ortalama operasyon süresi 68,2±8,7 dk, preoperatif IPSS skoru ortalaması 20,5, postoperatif 6.ay IPSS skoru 5,4, preoperatif IIEF-15 skorları ortalama 21,2 olarak saptandı. Postoperatif dönemde IIEF-15 skoru 1. hafta, 1. ay ve 6. ayda sırasıyla 17,4, 18,4 ve 21,8 olarak izlendi.Trilobe prostat enükleasyonu yapılan hasta grubunda ise yaş ortalaması 64.7±6,2, prostat hacimleri 88,4±13,6 cc, ortalama operasyon süresi ,75±9,4 dk, preoperatif IPSS skoru ortalaması 21,5, postoperatif 6.ay IPSS skoru 6,2 preoperatif IIEF-15 değerleri ortalama 23,5 olarak saptandı. Postoperatif dönemde IIEF-15 skoru 1.hafta, 1.ay ve 6. ayda sırasıyla 17, 20,3 ve 23,6 olarak görüldü.Prostat hacimleri ve ortalama operasyon süreleri haricinde diğer parametrelerin her iki grupta benzer olduğu görüldü. Postoperatif 1. hafta ortalama IIEF-15 skorlarında Trilobe prostat enükleasyonu yapılan hastalarda En-blok enükleasyon yapılan hastalara göre daha anlamlı düşüş izlendi($p<0.001$). Postoperatif 1. ay ortalama IIEF-15 skorlarında Trilobe prostat enükleasyonu yapılan hastalarda En-blok enükleasyon yapılan hastalara göre daha anlamlı bir yükseliş gözlenmiştir($p<0.001$). Postoperatif 6. ayda her iki grubun IIEF-15 skorları incelendiğinde her iki hasta grubunda da skorların preoperatif döneme benzer değerlerde olduğu görülmüştür. Her iki grupta da IPSS skorlarında anlamlı derecede iyileşme saptandı.

Sonuç: HoLEP cerrahisinde kullanılan tekniklerin hastaların cinsel fonksiyonlarında preoperatif döneme göre uzun dönemde anlamlı değişiklik saptanmamıştır. IPSS skorlarına bakıldığında her iki yöntemin birbirine üstünlüğü saptanmamış olup kısa dönem sonuçlarının yüz güldürücü olduğu görünmektedir. Ancak daha fazla sayıda hastanın dahil edildiği, daha homojen grupların olduğu çalışmalara ihtiyaç vardır.

Anahtar kelimeler: BPH, HOLEP, İİEF, İPSS

Tablo 1. Demografik ve İntraoperatif bilgiler

Hasta Grupları	EN-BLOK	TRİLOBE	P Değeri
Sayı(n)	25	25	
Ortalama yaş(yıl)	66,4±4,4	64.7±6,2	±1,96 (0,05) ±2,58 (0,01)
Ek hastalıklar:			
Diyabet(n):	9(%36)	7(%28)	
Hipertansiyon(n):	6(%24)	9(%36)	
Diğer(n):	4(%16)	5(%20)	
Birden fazla ek hastalık(n):	6(%24)	4(%16)	
Ortalama prostat volümü(cc)	75,17±15,5	80,4±13,6	±1,96 (0,05) ±2,58 (0,01)
Ortalama operasyon süresi(dk)	68,2±8,7	75±9,4	±1,96 (0,05) ±2,58 (0,01)
Ortalama Enükleasyon Süresi (dk)	48±4,3	50±4,8	±1,96 (0,05) ±2,58 (0,01)
Ortalama Morselasyon Süresi (dk)	20,2±4,4	25±3,6	±1,96 (0,05) ±2,58 (0,01)

Tablo 2. Postoperatif Parametreler ve Komplikasyonlar

Hasta Grupları	EN-BLOK	TRİLOBE	P Değeri
Ortalama kateterizasyon süresi (gün)	2	3	0,1
Postoperatif 3. Ayda Urge İnkontinans oranları (n)	1	2	0,2
Postoperatif 3. Ayda Stress İnkontinans oranları (n)	0	1	0,4
Tekrar Kateterizasyon Gereksinimi (n)	1	2	0,2
İnsidental PCa (n)	1	2	0,3

Tablo 3. Pre- ve Postoperatif Fonksiyonel Sonuçlar

Hasta Grupları	EN-BLOK	TRİLOBE	P Değeri
Preoperatif Ortalama Maks Akış Hızı (ml/s)	11.1	10	0.3
Postoperatif Ortalama Maks Akış Hızı (ml/s)	22.7	22.9	0.9
Preoperatif Rezidüel İdrar Hacmi (ml)	172	194.8	0.2
Postoperatif Rezidüel İdrar Hacmi (ml)	64.6	68.5	0.9
Preoperatif ortalama IIEF-15 skoru	21,2	23,5	0,3
Postoperatif 1.hafta ortalama IIEF-15 skoru	17,4	17	0,8
Postoperatif 1.ay ortalama IIEF-15 skoru	18,4	20,3	0,6
Postoeratif 6.ay ortalama IIEF-15 skoru	21,8	23,6	0,4
Preoperatif ortalama IPSS skoru	6,2	5,4	0,2
Postoperatif ortalama IPSS skoru	21,6	20,5	0,4

Minimal İnvaziv Cerrahide Komplikasyonlar

SS-099

PROSTAT HACMİNİN HOLEP CERRAHİSİ SONRASI KOMPLİKASYON VE İNKONTİNANS ORANLARINA ETKİSİNİN DEĞERLENDİRİLMESİ

Ahmet Furkan Özsoy, Efe Semetey Oğuz, Mustafa Alkan Oktar, Emre Erdem, Elif İpek Aksoy, Orhan Alizade, Serhat Erkmen, Timur Kürşat Ülgen, Ömer Gülpınar, Mehmet İlker Gökçe

Ankara Üniversitesi İbni Sina Hastanesi İbni Sina Hastanesi

Giriş: Endoskopik enükleasyon BPH cerrahi tedavisinde altın standart tedavi yöntemidir. HoLEP enükleasyon cerrahisinde en sık uygulanan yöntemlerden biridir. Bu çalışmada HoLEP cerrahisi sonrası komplikasyon ve inkontinans oranları üzerine prostat hacminin etkisinin değerlendirilmesi amaçlanmıştır.

Materyal ve Metot: Çalışmada hastalar prostat hacimlerine göre <100 ml (n=525), 100-200 ml (n=377) ve >200 ml (n=224) olmak üzere 3 gruba ayrıldı. Grupların erken ve geç komplikasyon oranları ile inkontinans oranları karşılaştırıldı.

Bulgular: Toplamda 1126 hastanın verisi değerlendirildi. Enükleasyon, morselasyon ve total cerrahi süresinin prostat hacmi ile orantılı olarak arttığı belirlendi. Gruplar erken ve geç dönem komplikasyon oranları açısından benzer izlendi. İnkontinans oranları açısından gruplar arasında anlamlı fark saptanmadı (%6.6 vs. %6.4 vs. %8.4, p=0.58). Çok değişkenli analizde yaş ve cerrahi öncesi işeme sonrası rezidüel idrar miktarının artmış inkontinans riski ile ilişkili olduğu tespit edildi.

Sonuç: HoLEP prostat boyutundan bağımsız olarak BPH cerrahisinde etkin ve güvenli bir yöntemdir. Inkontinans HoLEP sonrası önemli komplikasyonlardan biridir. Hastalar ameliyat öncesi değerlendirilirken prostat boyutundan ziyade ileri yaş ve cerrahi öncesi işeme sonrası rezidüel idrar miktarının fazla olmasının inkontinans riskini artırdığı yönünde bilgilendirilmelidir.

Anahtar kelimeler: holep, komplikasyon, inkontinans

BPH Cerrahi Tedavisinde Yenilikler

SS-100

BPH TEDAVİSİNDE MORSELASYON TEKNİKLERİNİN KARŞILAŞTIRILMASI: GELENEKSEL YÖNTEM VE "UPSİDE-DOWN" TEKNİĞİ

Necmi Bayraktar[1], Barbaros Başeskioğlu[2]

[1]Uluslararası Kıbrıs Üniversitesi
[2]Özel Klinik

Giriş: İyi huylu prostat hiperplazisinin (BPH) tedavisinde alternatif bir yöntem olarak öne çıkan prostatın lazer enükleasyonu, geleneksel morselasyon yöntemleri ile uygulanmaktadır. Bu çalışmada, yaygın kullanılan konvansiyonel morselasyon ile daha az bilinen 'upside-down' morselasyon yöntemleri etkinlik ve güvenlik açısından karşılaştırılmaktadır, bu karşılaştırma yeni ve etkili bir cerrahi tedavi yaklaşımının geliştirilmesine katkı sağlamayı hedeflemektedir.

Materyal Metod: Çalışmaya dahil edilen 68 hasta ardışık gelecek şekilde iki gruba ayrıldı. Enükleasyon için holmium lazer ile en blok prostatektomi uygulandı, tek tip morselatör kullanıldı. Birinci gruba konvansiyonel morselasyon tekniği uygulanırken, ikinci gruba "upside-down" tekniği uygulandı. Morselasyon süresi, toplanan doku miktarı ve ortalama morselasyon süresi(gram/dakika) bunun yanında ilişkili komplikasyonlar değerlendirildi.

Sonuçlar: Araştırmada, Grup 1'de ortalama doku ağırlığı 73.6±19.3 g, Grup 2'de ise 71.9±18.1 g olarak saptanmıştır. Konvansiyonel morselasyon uygulanan Grup 1'de morselasyon süresi ortalama 14±7 dakika iken, 'upside-down' tekniği uygulanan Grup 2'de bu süre 10±4 dakika olarak kaydedilmiştir. Ortalama morselasyon hızı Grup 1 için 9.3±3.4 g/dk, Grup 2 için ise 6.7±1.9 g/dk olarak hesaplanmıştır. (Tablo) Her iki grup arasında mesane yaralanması gibi komplikasyon oranları benzer bulunmuştur.

Tartışma: Bu çalışmanın ilk sonuçlarına göre, 'upside-down' morselasyon tekniği, konvansiyonel tekniğe kıyasla morselasyon süresini kısaltmaktadır. Her iki teknik arasında komplikasyon oranları açısından anlamlı bir fark gözlemlenmemiştir. Morselasyon işleminin, uygulanan tekniğe bağlı olmaksızın birden fazla faktörden etkilenebileceği göz önünde bulundurularak, bu bulguların geniş örneklemli, çok merkezli ve randomize çalışmalarla desteklenmesi gerekmektedir.

Anahtar kelimeler: Holep, Morselasyon teknikleri, BPH, Enükleasyon

Tablo 1. Konvansiyonel morselasyon tekniğiyle "upside-Down" tekniğin karşılaştırılması

	Grup 1	Grup 2	P değeri
Doku Ağırlığı (gram)	73.6±19.3	71.9±18.1	>0.05
Morselasyon Süresi(dakika)	14±7	10±4	<0.05*
Ortalama Morselasyon Hızı(g/dk)	9.3±3.4	6.7±1.9	<0.05*

Ürolojide Laserler

SS-101

HOLEP SONRASI SAPTANAN İNSİDENTAL PROSTAT KANSERİ CİDDİ KLİNİK SORUNLARA NEDEN OLUR MU?

Ferec Efendiyev, Zafer Tokatlı

Özel Çankaya Yaşam Hastanesi

Amaç: HoLEP sonrası insidental prostat adenokarsinomunun (iPCa) prediktif faktörlerini, onkoljik seyrini ve fonksiyonel sonuçlarını araştırmayı amaçladık.

Yöntemler: Bu çalışmaya HoLEP uygulanan 577 hasta dahil edildi. Ameliyat öncesi prostat kanseri tanısı olan veya prostat kanseri şüphesi olan hastalar çalışma dışı bırakıldı. Hastalar Grup-1 (iPCa) ve Grup-2 (BPH) olarak ikiye ayrıldı.Grupların 1.,6. ve 12.ay onkolojik ve fonksiyonel sonuçları ,aynı zamanda komplikasyonlar açısından karşılaştırıldı. Klinik ve demografik değişkenler arasındaki ilişkiyi değerlendirmek için çok değişkenli lojistik regresyon analizi yapıldı.

Bulgular: Toplam 577 hasta çalışmaya dahil edildi. iPCa, HoLEP uygulanan hastaların %2.77'de (16/577) tespit edildi.iPCa'yı öngörmede prostat spesifik antijen dansitesinin (PSAD) duyarlılığı %50 ve özgüllüğü %80.30 (cut- off >0.07) idi (odds oranı [OR]: 0,264; %95 güven aralığı [CI]: 0.099-0.430; p = 0.024). iPCa ve BPH gruplarının onkolojik takibinde, 36. ayda PSA düzeyinde istatistiksel olarak anlamlı bir fark yoktu (p=0.874).Sadece bir hastada Gleasen Grade (3+4) (klinik olarak anlamlı) prostat kanseri saptandı, PSA takibinde progresyon olmadığı için ek tedavi uygulanmadı.36. ayda her iki gruptaki fonksiyonel sonuçlar benzerdi (p<0.05). Üretral darlık ve üriner retansiyon oranları iPCa grubunda daha yüksekti (4/16,%25). Üriner enfeksiyon insidansı BPH grubunda daha fazlaydı(%1,06;6/561).36.ayda tüm hastalar kontinandı.

Sonuçlar: HoLEP sonrası tespit edilen iPCa insidansı düşüktü ve çoğu vaka klinik olarak önemsizdi.

Anahtar kelimeler: Alt üriner sistem semptomları; benign prostat hiperplazisi; prostatın holmium lazer enükleasyonu ,prostat kanseri

Kaynaklar

1. Paul Abrams 1, Linda Cardozo, Magnus Fall et al. The standardisation of terminology of lower urinary tract function: report from the Standardisation Sub-committee of the International Continence Society. Neurourol Urodyn, 2002. 21: 167
2. Kupelian V, Wei JT, O'Leary MP, et al. Prevalence of lower urinary tract symptoms and effect on quality of life in a racially and ethnically diverse random sample: the Boston Area Community Health (BACH) Survey. Arch Intern Med, 2006. 166:2381.
3. Bell KJ, Mar CD,Wright J, Glasziou P. Prevalence of incidental prostate cancer: A systematic review of autopsy studies. Int J Cancer, 2015. 137: 1749.
4. Flanigan RC, D J Reda, J H Wasson, R J Anderson, M Abdellatif, R C Bruskewitz 5-year outcome of surgical resection and watchful waiting for men with moderately symptomatic benign prostatic hyperplasia: a Department of Veterans Affairs cooperative study. J Urol, 1998. 160: 12.
5. J H Wasson 1, D J Reda, R C Bruskewitz, J Elinson, A M Keller, W G Henderson A comparison of transurethral surgery with watchful waiting for moderate symptoms of benign prostatic hyperplasia. The Veterans Affairs Cooperative Study Group on Transurethral Resection of the Prostate. N Engl J Med, 1995. 332: 75.

Ürolojide Laserler

SS-102

HOLEP UYGULALNAN HASTALARDA ÜRETRAL STRİKTÜR GELİŞİMİNİ ÖNGÖREN FAKTÖRLER.

Ferec Efendiyev, Zafer Tokatlı

Özel Çankaya Yaşam Hastanesi

Amaç : HoLEP sonrası üretral darlık oranını ve prediktör faktörleri araştırmayı amaçladık.

Yöntemler: Toplam hasta sayısı 202. Hasta verileri retrospektif olarak incelendi. Hastalar Grup-1 (üretral darlık gelişmeyen) ve Grup-2 (üretral darlık gelişen) olarak ikiye ayrıldı. Hastalar postop 1.,6.ay sonrasında yıllık üroflovmetri + postvoiding rezidü (PVR), IPSS ile değerlendirildi. Qmax <15ml/s olanlara endoskopi yapılarak üretral darlık doğrulandı.Üretral darlık ile ilişkili ortak değişkenleri belirlemek için çok değişkenli lojistik regresyon analizi kullanıldı. Perioperatif komplikasyonlar Clavien Sistemine göre değerlendirildi.

Bulgular: Grup -1 ve Grup -2'de ortanca yaş sırasıyla 67.03±7.58 ve 68.42±7.27 (ortalama ± SD) (p = 0.335). Hastaların %6.39'unda üretral darlık gelişti. HoLEP sonrası üretral darlık ile ameliyat öncesi prostatit öyküsü (p=0.001), ikincil vaka (p=0.031), ameliyat öncesi kateterizasyon (p=0.001), DM (p=0.001), ameliyat öncesi prostat hacmi (p=0. 003), çıkarılan prostat dokusunun ağırlığı (p=0. 001), genel anestezi (p=0.001), üriner retansiyon (p=0.001), perioperatif NSAİD kullanımı (P=0.038) ve postoperatif üriner enfeksiyon (p=0.001) ilişkili bulundu. Clavien Sistemine göre grade-4 ve grade-5 komplikasyon gözlenmedi.

Sonuçlar: Sonuç olarak, ameliyat öncesi prostatit öyküsü, sekonder vaka, DM öyküsü, NSAİD kullanmama gibi faktörler üretral darlık riskini artırmaktadır.

Anahtar kelimeler: Benign prostat obstrüksiyonu; prostat rezeksiyonu; üretral darlık

Kaynaklar

1. Société Internationale d'Urologie (SIU), Lower Urinary Tract Symptoms (LUTS): An International Consultation on Male LUTS. , C. Chapple & P. Abrams, Editors. 2013.
2. Sean A Martin, Matthew T Haren, Villis R Marshall, Kylie Lange, Gary A Wittert . Prevalence and factors associated with uncomplicated storage and voiding lower urinary tract symptoms in community-dwelling Australian men. World J Urol, 2011. 29: 179.
3. R C Flanigan 1, D J Reda, J H Wasson, R J Anderson, M Abdellatif, R C Bruskewitz 5-year outcome of surgical resection and watchful waiting for men with moderately symptomatic benign prostatic hyperplasia: a Department of Veterans Affairs cooperative study. J Urol, 1998. 160: 12.
4. J H Wasson 1, D J Reda, R C Bruskewitz, J Elinson, A M Keller, W G Henderson A comparison of transurethral surgery with watchful waiting for moderate symptoms of benign prostatic hyperplasia. The Veterans Affairs Cooperative Study Group on Transurethral Resection of the Prostate. N Engl J Med, 1995. 332: 75.
5. Elzayat EA, Habib EI, Elhilali MM. Holmium laser enucleation of the prostate: a size-independent new 'gold standard'. Urology 2005; 66: 108.

BPH Cerrahi Tedavisinde Yenilikler

SS-103

TUR-P YAPILAN HASTALARDA REZEKE EDİLEN DOKU MİKTARININ TOTAL PROSTAT HACMİNE ORANININ OPERASYON BAŞARISINA ETKİSİ

Mehmed Emin Kayacan, Can Sinirsiz, Arda Berkay Eskici, Volkan Şen, Ozan Bozkurt, Aykut Kefi, Güven Aslan, Mehmet Uğur Mungan, İlhan Çelebi, Ahmet Adil Esen

Dokuz Eylül Üniversitesi Hastanesi Üroloji Anabilim Dalı

Amaç: Çalışmamızda TUR-P yapılan hastalarda rezeke edilen doku miktarının toplam prostat volümüne oranının operasyon başarısına etkisini araştırdık.

Materyal Metod: Çalışmamıza Kasım 2021-Aralık 2023 tarihleri arası alt üriner sistemi semptomları nedeniyle TURP yapılan hastalar dahil edilmiştir. Hastaların demografik bilgileri, ameliyat verileri, laboratuvar değerleri ve postoperatif ek cerrahi gereksinimleri retrospektif olarak kaydedildi. Hastalar postoperatif ek cerrahi girişim ihtiyacına göre iki gruba ayrıldı ve postoperatif cerrahi girişim ihtiyacı olmayanlar başarılı kabul edildi. Gruplar operasyon başarısı açısından karşılaştırıldı.

Bulgular: Çalışmamıza toplamda 560 hasta dahil edildi. Bu hastaların 527'sinde(%94,1) ek cerrahi girişime gereksinim olmadı ve başarılı kabul edildi. 33 (%5,9) hastada ise ek cerrahi girişime ihtiyaç oldu. Çalışmaya dahil edilen hastaların yaş ortalaması 69,3 iken prostat volümü ve rezeke edilen prostat dokusu miktarının ortalaması sırası ile 75,7 gr ve 26,6 gr olarak saptandı. Yapılan tek değişkenli analizde başarılı kabul edilen grup ile başarılı kabul edilmeyen grup arasında "Rezeke edilen doku miktarı / Prostat hacmi" açısından (0,35±0,17 vs 0,34±0,19; p= 0,625) istatistiksel anlamlı fark saptanmadı (Tablo 1).

Sonuç: Çalışmamızda rezeke edilen doku miktarının toplam prostat hacmine oranının postoperatif ek cerrahi girişim gerekliliği açısından operasyon başarısına etkisi olmadığı görüldü. Literatürde benzer çalışmalar sınırlı sayıda olup uzun dönem sonuçları sunan benzer ve daha geniş örnekleme sahip çalışmalara ihtiyaç bulunmaktadır.

Anahtar kelimeler: TUR-P, Benign Prostat Hiperplazisi, Prostat

Tablo 1. TURP yapılan hastalarda operasyon başarısını etkileyen faktörler

Parametre	Operasyon başarılı kabul edilen grup (n=527)	Operasyon başarısız kabul edilen grup (n=33)	p Değeri
Sigara (n(%))			0,345
Yok	166 (%92,7)	13 (%7,3)	
Var	361 (%94,8)	20 (%5,2)	
Preop alfa bloker kullanımı (n(%))			0,187
Yok	254 (%95,5)	12 (%4,5)	
Var	273 (%92,9)	21 (%7,1)	
Dutasterid Kullanımı(n(%))			**0,033**
Yok	463 (%93,3)	33 (%6,7)	
Var	64 (%100)	0 (%0)	
Diabetes Mellitus(n(%))			0,297
Yok	406 (%93,5)	28 (%6,5)	
Var	121 (%96)	5 (%4)	
Hipertansiyon (n(%))			0,891
Yok	262 (%94,2)	16 (%5,8)	
Var	265 (%94)	17 (%6)	
Kronik Böbrek Hastalığı (n(%))			0,287
Yok	511 (%94,3)	31 (%5,7)	
Var	16 (%88,9)	2 (%11.1)	
Alkol (n(%))			0,309
Yok	508 (%93,9)	33 (%6,1)	
Var	19 (%100)	0 (%0)	
Akut Üriner Retansiyon (n(%))			0,072
Yok	370 (%93)	31 (%7)	
Var	157 (%96,9)	2 (%3,1)	
Anestezi Tipi (n(%))			**0,002**
Spinal	360 (%92,1)	31 (%7,9)	
Genel	167 (%98,8)	2 (%1,2)	
Yaş (mean±SD)	69,3±8,7	69,3±9,6	0,974
Preoperatif Hb (mean±SD)	13,3±1,7	13,3±1,4	0,607
Preoperatif Wbc(mean±SD)	7,2±2,1	7,2±1,8	0,708
Preoperatif Kreatinin(mean±SD)	1,1±0,9	0,9±0,2	0,496
Preoperatif Qmax (mean±SD)	5,3±4,7	5,6±3,8	0,469
Operasyon süresi (dakika) (mean±SD)	66,3±25,3	63,3±18,5	0,728
Rezeke edilen doku miktarı/Prostat hacmi (gr/cc) (mean±SD)	0,35±0,17	0,34±0,19	0,625
Prostat Volümü (mean±SD)	76,3±41,6	65,7±28,5	0,287
Rezeke edilen doku miktarı(gr)(mean±SD)	27,0±23,8	19,8±8,6	0,166
BMI(kg/cm2) (mean±SD)	26,6±3,6	26,4±3,5	0,701

BPH Cerrahi Tedavisinde Yenilikler

SS-104

HOLEP VE AÇIK PROSTATEKTOMİNİN 100 CC VE ÜZERİ PROSTAT HACİMLİ HASTALARDA KARŞILAŞTIRILMASI

Muhammet Yaytokgil[1], Osman Gücük[1], Adnan Şimşir[1,3], Tansu Turgut[1], Orçun Çelik[1], Mustafa Serdar Çağlayan[2]

[1]Özel İzmir Ekol Hastanesi
[2]Hitit Üniversitesi Erol Olçok Eah
[3]Ege Üniversitesi Tıp Fak. Üroloji Ab

Amaç: Büyük hacimli prostatlarda HoLEP(Holmium laser enucelation of the prostate) ve Açık Prostatektominin klinik etkinlik, güvenilirlik ve erken dönem komplikasyonları açısından karşılaştırılması.

Materyal-Metod: 2021 Aralık ve 2023 Aralık tarihleri arasında operasyon kararı verilen ve preoperatif transrektal USG de 100 cc ve üzeri prostat hacmi ölçülen sonrasında açık Prostatektomi yapılan 74 hasta ile HoLEP operasyonu yapılan 74 hastaların verileri retrospektif olarak karşılaştırıldı. Açık prostatektomi TVP(transvezikal prostatektomi) yöntemi ile yapıldı. HoLEP operasyonu ise 150 w jena holmiyum lazer ile enblok rezeksiyon şeklinde, jena marka morcelator vasıtasıyla gerçekleştirildi.

Hastaların prostat hacimleri, operasyon öncesi ve sonrası; Qmax, Qort, IPSS(International prostate symptom score), PMR(post miksiyonel reziduel idrar), PSA değerleri, operasyon süreleri, hemoglobin değerleri ve transfüzyon ihtiyaçları, hastane yatış süreleri, sonda süreleri, patolojik spesmen ağırlığı ve erken dönem(1. Ay) komplikasyonları karşılaştırıldı.

İstatiski analiz için IBM SPSS Statistics V22.0 kullanıldı. Verilerin dağılımı kolmogorow simirnov/ shapiro Wilk testi kullanıldı. Normal dağılım göstermeyen grup için Mann withey u testi normal dağılım gösteren gruplar içinse student t testi kullanıldı.

Sonuçlar: Çalışmaya alına 148 hastadan HoLEP(HP) grubunun(n=74) yaş ortalaması 72.3 yıl, açık prostatektomi(AP) grubunun ise 70,8 yıldı. HP grubunda ortalama prostat hacmi 108ml, AP grubunda ise 125,2 ml idi. Hastaların operasyon öncesi ve sonrası Qmax(ml/sn), PMR(ml) ve IPSS değerleri arasında anlamlı fark yoktu (tablo2).

Operasyon süresi HP grubunda 129 dakika iken AP grubunda 86 dakika olarak bulundu ve bu fark anlamlı derecede uzundu. Hemoglobin değişimi, hastanede yatış süresi, üretral kateterizasyon süresi AP grubunda anlamlı derecede fazlaydı.(tablo1) AP grubunda 8 hastaya transfüzyon yapılırken HP grubunda 1 hastaya transfüzyon ihtiyacı duyuldu.

Patolojik spesimenler incelendiğinde HP grubunda ortalama 85cc iken AP grubunda bu hacim 114,8 cc olarak ölçüldü. İki grup arasında anlamlı fark mevcuttu. HoLEP hastalarının verilerini incelerken tarih olarak daha önce yapılan hastalarda patolojik spesimen ağırlıklarının daha düşük olduğu gözlendi. Bu durum cerrah tecrübesi ve HoLEP öğrenme eğrisiyle ilgili olduğu düşünüldü.

Tartışma: Büyük prostat hacimli prostatlar(>100 ml) enükleasyon teknikleri ile etkili bir şekilde tedavi edilebilmektedir. Her ne kadar öğrenme eğrisi zor olan bir teknik olsa da 80 ml ve üzeri benign prostat hiperplazisi cerrahisinde kılavuzlarda güçlü derecede önerilen enükleasyon tekniklerinin kullanımı hızla yaygınlaşmaktadır.

Anahtar kelimeler: benign prostat hiperplazisi, holmiyum lazer, HoLEP, açık prostatektomi

Kaynaklar

1. Jones P, Alzweri L, Rai BP, Somani BK, Bates C, Aboumarzouk OM. Holmium laser enucleation versus simple prostatectomy for treating large prostates: Results of a systematic review and meta-analysis. Arab J Urol. 2016 Mar;14(1):50-8. doi: 10.1016/j.aju.2015.10.001. Epub 2015 Nov 26. PMID: 26966594; PMCID: PMC4767783.
2. Lee MS, Assmus MA, Ganesh M, Han J, Helon J, Mai Q, Mi X, Krambeck AE. An Outcomes Comparison Between Holmium Laser Enucleation of the Prostate, Open Simple Prostatectomy, and Robotic Simple Prostatectomy for Large Gland Benign Prostatic Hypertrophy. Urology. 2023 Mar;173:180-186. doi: 10.1016/j.urology.2022.12.018. Epub 2022 Dec 28. PMID: 36586427.
3. Gratzke C, Bachmann A, Descazeaud A, Drake MJ, Madersbacher S, Mamoulakis C, Oelke M, Tikkinen KAO, Gravas S. EAU Guidelines on the Assessment of Non-neurogenic Male Lower Urinary Tract Symptoms including Benign Prostatic Obstruction.(updated in 2023) Eur Urol. 2015 Jun;67(6):1099-1109. doi: 10.1016/j.eururo.2014.12.038. Epub 2015 Jan 19. PMID: 25613154.

Tablo 1.

	Holep (n:74)	Açık Prostatektomi (n:74)	P değeri
Yaş (yıl)	72,3	70,8	0,285
Prostat hacmi(ml)	108	125,2	0,096
Opeasyon süresi(dk)	129	86	0,001
Hemoglobindeğişimi(g/dl)	0,8	2,6	0,001
Sonda süresi(gün)	1,9	6,5	0,001
Yatış süresi(gün)	1,1	4,8	0,001
Patoloji raporu spesmen miktarı(ml)	85	114	0,189

Tablo 2

	Holep(n:74)	Açık Prostatektomi(n:74)	P değeri
Preop Qmax(ml/sn)	4,2	3,8	0,651
Postop 1.ay Qmax(ml/sn)	24,8	27,8	0,454
IPSS	21,3	22,5	0,256
POSTOP 1.AY IPSS	9,1	8,3	0,542
PMR(ml)	286	298	0,386
Postop 1. Ay PMR(ml)	35,1	22,5	0,486

BPH Cerrahi Tedavisinde Yenilikler

SS-105

PROSTAT CERRAHİ TEKNİĞİNİN POSTOPERATİF BAŞARI VE YAN ETKİLER ÜZERİNE ETKİSİNİN KARŞILAŞTIRILMASI

Türker Altuntaş, Tarık Emre Şener, Bahadır Şahin, Çağrı Akın Şekerci, Yılören Tanıdır, Haydar Kamil Çam

Marmara Üniversitesi Tıp Fakültesi Üroloji Ana Bilim Dalı

Giriş: Uzun yıllardır prostat cerrahisinde kullanılmakta olan monopolar / bipolar TURP gibi endoskopik yöntemlerin yanında, son yıllarda lazer teknolojisinin gelişmesiyle HOLEP, THUFLEP gibi enükleasyon teknikleri alternatif olmaya başlamıştır. Ancak bu cerrahi için hala altın standart yöntem tercihinde kılavuzlarda görüş birliğine varılamamıştır. Bu çalışmamızda bahsedilen tekniklerden en yaygın kullanılmakta olan bipolar TURP ve HOLEP yöntemlerinin postoperatif başarı ve yan etki sonuçlarıyla birlikte kıyaslanması amaçlandı.

Materyal ve metot: Kliniğimizde 2018-2023 tarihleri arasında alt üriner sistem semptomları nedeniyle bipolar TUR-P ve HOLEP yöntemleriyle prostat cerrahisi yapılmış 158 hastanın verileri retrospektif olarak tarandı. Takiplerinde eksiklik olan 79 hasta çalışma dışında bırakıldı. Perioperatif ve postoperatif parametreler ile gelişen komplikasyonlar karşılaştırıldı.

Bulgular: Çalışmaya 50'sine TUR-P ve 29'una HOLEP uygulanan toplam 79 hasta dahil edildi. İki grup arasında hastaların yaşları benzerdi. HOLEP grubunda hastaların prostat hacminin ve operasyon süresinin daha yüksek olduğu saptandı (sırasıyla p=0,001, p=0,002). Preoperatif maksimum akım hızı (Qmax), Uluslararası Prostat Semptom Skoru (IPSS) ve işeme sonrası idrar hacmi (PVR) iki grup arasında benzer iken, postoperatif Qmax ve PVR değerlerinin HOLEP grubunda anlamlı olarak daha iyi olduğu saptanmıştır (sırasıyla p=0,002, p=0,001) (Tablo 1). Komplikasyon görülme sıklığı arasında ise iki grup arasında fark saptanmadı (Tablo 2). TURP grubunda iki hastada bir ay içerisinde gelişen erken komplikasyon olarak üriner retansiyon görüldü. Yine aynı grupta üç aydan sonra izlenen ikisi internal üretrotomi gerektiren üretra darlığı, biri tekrar prostat cerrahi gerekliliği saptanan toplam üç hastada geç komplikasyon geliştiği izlendi.

Sonuç: Her iki yöntemin de görülen düşük komplikasyon oranları göz önüne alındığında yan etki profili açısından güvenli olduğu görülmüştür. Operasyon süresi daha uzun olsa da HOLEP tekniğiyle postoperatif parametreler açısından daha başarılı sonuçlar elde edildiği ortaya çıkmaktadır.

Anahtar kelimeler: HOLEP, TURP, prostat cerrahisi

Tablo 1. İki grup arasında preoperatif ve postoperatif parametlerin karşılaştırılması

Median (min-max)	TURP (n=50)	HOLEP (n=29)	P değeri
Yaş	64,5(45-77 std:7,3)	66 (54-80 std:6,38)	0,485
Prostat volümü (cc)	55 (19-182 std:29,93)	101 (30-159 std:38,38)	0,001
Operasyon süresi (dk)	90 (30-200 std:36,95)	120 (55-300 std:68,41)	0,002
PSA (ng/ml)	2,04 (0,42-16 std:3,33)	4,53 (0,38-15,6 std:3,49)	0,003
Preop IPSS	23,5 (4-37 std:29,93)	20 (11-35 std:6,52)	0,702
Preop QOL	5 (0-6 std:1,53)	5 (4-6 std:0,83)	0,805
Preop Qmax (ml/sn)	7,7 (1,3-18 std:3,87)	6,05 (2,88-18 std:4)	0,379
Preop PVR (ml)	150 (0-850 std:196,55)	130 (20-1000 std:322,48)	0,819
Postop IPSS	8 (0-38 std:10,13)	9 (0-29 std:9,84)	0,587
Postop QOL	3 (0-6 std:1,9)	1,5 (0-5 std:1,99)	1
Postop Qmax (ml/sn)	10 (3,8-31 std:6,93)	20 (3-29 std:8,2)	0,002
Postop PVR (ml)	50 (5-349 std:69,42)	10 (0-150 std:40,2)	0,001

Tablo 2. İki grup arasında komplikasyonların karşılaştırılması

	TURP (n=50)	HOLEP (n=29)	P değeri
Erken komplikasyon	2 (%100)	0 (%0)	0,529
Geç komplikasyon	3 (%100)	0 (%0)	0,294
Postop inkontinans	9 (%60)	6 (%40)	0,774
İnsidental Prostat Ca	2 (%50)	2 (%50)	0,622

BPH Cerrahi Tedavisinde Yenilikler

SS-106

BPH'A BAĞLI GELİŞEN ALT ÜRİNER SİSTEM SEMPTOMLARINDA REZUM TEDAVİSİNİN ETKİNLİĞİ VE GÜVENİLİRLİĞİ

Mehmet Akif Diri, Güçlü Gürlen

Mediterranean Urology&andrology

Amaç: Bu çalışma, benign prostat hiperplazisine (BPH) bağlı alt üriner sistem semptomları olan hastalarda REZUM su buharı termal tedavisinin etkinliğinin ve güvenilirliğinin sonuçlarını değerlendirmektir.

Metot: Mart 2021 ile Aralık 2023 tarihleri arasında REZUM tedavisi gören hastalar çalışmaya dahil edildi. İşlem öncesi ve sonrası veriler kayıt edildi. Hastaların semptomlarını değerlendirmek için Uluslararası Prostat Semptom Skoru (IPSS), Yaşam Kalitesi (QoL) Skoru, maksimum idrar akış hızı (Qmax), işeme sonrası rezidüel (PVR) hacim ve başlangıçtaki prostat hacmi (PV) ölçüldü. Hastalara iki cerrah tarafından (MAK, GG) poliklinik şartlarında lokal anestezi altında REZUM su buharı tedavisi uygulandı. Hastaların tedavi sonrası takipleri IPSS, Qmax ve PVR ile değerlendirildi. Perioperatif ve postoperatif komplikasyonlar kayıt edildi.

Bulgular: Çalışmaya toplam 64 hasta dahil edildi. Hastaların başlangıç IPSS skoru ortalaması 22,87±7,75, QoL ortalaması 1,36±0,78, Qmax ortalaması 4,55±3,61 ml/sn, PVR ortalaması 128,02±70,63 ml idi. Hastaların ortalama PV 68,12±25,09 ml idi.

Hastaların median takip süresi 14 aydı. Hastaların postop 3. ay takiplerinde IPSS skoru ortalaması 13,12±4,91, QoL ortalaması 4,68±1,11, Qmax ortalaması 12,08±7,44 ve PVR ortalaması 52,02±25,81 ml idi. Her bir parametrede işlem sonrası anlamlı iyileşme saptandı (her biri için $p<0,001$)

Genel olarak REZUM kateter tutma kriterlerine bağlı olarak, ortalama 5,2 gün sonra hastaların %90,6'sında kateterin çıkarılması başarılı oldu. İşlem öncesi katetersiz olunması, orta lob varlığı başarısız kateter çıkarma riskini artırdı. Clavien-Dindo komplikasyonu ≤ II %11,8 oranında meydana geldi.

Sonuç: REZUM, takip sırasında işeme semptomlarında ve işeme fonksiyonunda faydalı bir iyileşme sağlayan, güvenli, fakat yavaş etki gösteren minimal invazif bir tedavi seçeneğidir.

Anahtar kelimeler: BPH, REZUM, güvenilirlik, Qmax

BPH Cerrahi Tedavisinde Yenilikler

SS-107

PROSTATIN MİNİMAL İNVAZİV CERRAHİSİNDE HALKIMIZ HANGİ YÖNTEMİ DAHA ÇOK ARAŞTIRMAKTADIR?

Gökhan Çeker, Yüsra Nur Aksakal

Başakşehir Çam Ve Sakura Şehir Hastanesi, Üroloji Kliniği

Amaç: İnsan ömrü uzadıkça alt üriner sistem semptomlarına (AÜSS) yol açan benign prostat hiperplazisi görülme sıklığı da artmaktadır. Benign prostat hiperplazisinin medikal tedaviye cevap vermeyen olgularından cerrahi yaklaşım tercih edilmektedir. Cerrahi tedavi seçenekleri değerlendirilirken prostat boyutu, hastanın ek hastalıkları, hastanın tercihi, cerrahın deneyimi ve cerrahi teçhizatın mevcudiyeti gibi faktörler rol oynamaktadır. Hasta tercihinde artan internet kullanımı üzerinden araştırma yapmak giderek yaygınlaşmıştır. Bu çalışmada Google Trends (GT) verileri kullanılarak son 5 yılda benign prostat hiperplazisi cerrahi seçeneklerinden TURP, HoLEP, ThuLEP ve Rezum üzerinden yapılan aramalar kaşılaştırıldı.

Gereç-Yöntem: GT, ilgili kelimenin Google'ın arama motorlarında belirli bir zaman aralığı içerisinde hangi sıklıkla arandığını gösteren internet hizmetidir. Dünya çapında öğelerin popülerliği hakkında bilgi vermektedir. GT her arama için ilgi artış ve azalışını gösteren çizgi grafikler oluşturur. Minimum ilgi 0, maksimum ilgi 100 olmak üzere değişen trendler görece arama hacmi (RSV: Relative Search Volume) ile ölçeklendirilir ve yüzdesel oranlar verilir. TURP, HoLEP, ThuLEP ve Rezum kelimeleri ayrı ayrı yazılıp GT ile 20 Ocak 2019- 20 Ocak 2024 tarihleri arasında aratıldı. 4 ayrı arama sonuçları polinomal trend eğrisi olarak bir grafikte birleştirilerek şematize edildi.

Bulgular: Ülkemizde son 5 yılda TURP her zaman en çok aranan tedavi yöntemi olmuştur, hiçbir dönemde TURP güncel tedavi yöntemlerinden az aranmamıştır ($p<0.05$). En yüksek RSV'ye (%22) sahip olan TURP genel olarak yaz aylarında az aranmakta eylül ayıyla birlikte arama trendi ocak ayına kadar artarak devam edip şubat ayıyla birlikte aranma sıklığı azalmaktadır (Şekil 1). Güncel yöntemlerden en sık HoLEP aranmıştır. HoLEPi, Rezum ve ThuLEP sırasıyla takip etmektedir (Şekil 2). Ülkemizde cerrahi yöntemlerin en sık arandığı iller Tablo 1'de gösterilmiştir.

Sonuçlar: Ülkemizde sonbahar – kış aylarında artan soğuklara bağlı olarak AÜSS şikayetleri artmasıyla prostat cerrahilerine yönelik internet üzerinden yapılan aramaların da arttığı görülmektedir. TURP artan teknolojiye rağmen halen en çok araştırılan ve muhtemelen tercih edilen cerrahi yöntemi olmaya devam etmektedir.

Anahtar kelimeler: Benign prostat hiperplazisi, Rezum, HoLEP, ThuLEP, TURP

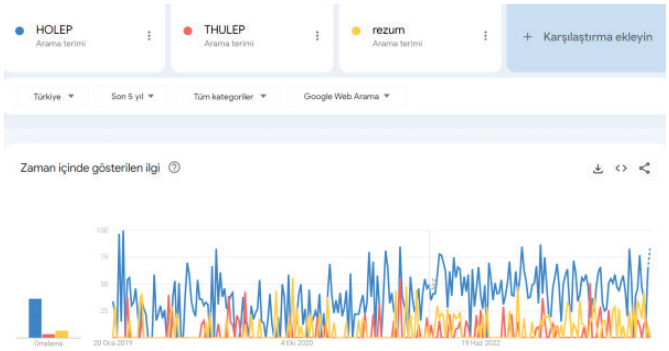

Şekil 2. HoLEP, Rezum, ThuLEP cerrahi trendlerinin zamanla değişimi

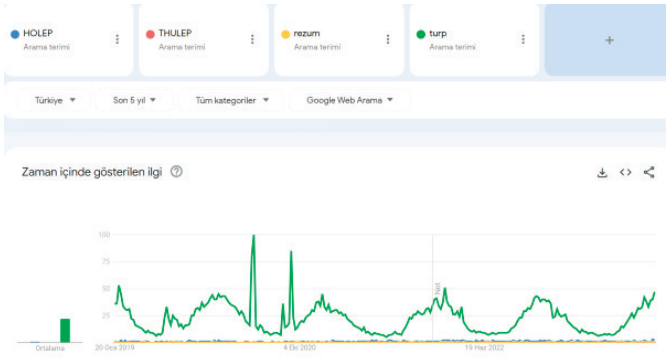

Şekil 1. BPH cerrahi tedavilerinin arama trenlerinin zamanla değişimi

Tablo 1. BPH cerrahi tedavi aramalarında en popüler ilk 5 şehir

TURP	HoLEP	Rezum	ThuLEP
Osmaniye	Ankara	İzmir	Ankara
Çanakkale	Bursa	İstanbul	Bursa
Sinop	Denizli	Ankara	İzmir
Aydın	Konya	Bursa	Denizli
Kars	Yalova	Denizli	Konya

Fleksibil Üreterorenoskopi

SS-108

ÜRETERAL ERİŞİM KILIFININ 2 CM'DEN BÜYÜK BÖBREK TAŞLARININ F-URS İLE TEDAVİSİNE ETKİLERİ: RIRSEARCH GRUBUNUN SONUÇLARI

Önder Çınar[1], Cem Başataç[2], Oktay Özman[3], Murat Akgül[4], Hakan Çakır[5], Muhammed Fatih Şimşekoğlu[6], Kerem Teke[7], Barbaros Başeskioğlu[8], Eyüp Burak Sancak[9], Cenk Murat Yazıcı[4], Haluk Akpınar[10], Bülent Önal[6]

[1]Medıcana Internatıonal Samsun Hastanesi Üroloji Kliniği
[2]Demiroğlu Bilim Üniversitesi Üroloji Anabilim Dalı
[3]Memorıal Sağlık Grubu Bahçelievler Hastanesi Üroloji Kliniği
[4]Tekirdağ Namık Kemal Üniversitesi Üroloji Anabilim Dalı
[5]Acıbadem Fulya Hastanesi Üroloji Kliniği
[6]İstanbul Üniversitesi-cerrahpaşa Cerrahpaşa Tıp Fakültesi Üroloji Anabilim Dalı
[7]Kocaeli Üniversitesi Tıp Fakültesi Üroloji Anabilim Dalı
[8]Özel Eskişehir Üroloji Kliniği
[9]Çanakkale 18 Mart Üniversitesi Üroloji Anabilim Dalı
[10]İstanbul Florence Nıghtıngale Hastanesi Üroloji Kliniği

Amaç: Bu çalışmada, böbrekte 2 cm'den büyük, tek taşı olan, ve fleksibl üreterorenoskopi (F-URS) ile tedavi edilen hastalarda üreteral erişim kılıfı (ÜEK) kullanılmasının cerrahi sonuçlar üzerine etkilerinin araştırılması amaçlanmıştır.

Gereç-Yöntem: 2014-2022 yılları arasında sekiz farklı merkezde böbrek taşı tedavisi F-URS ile yapılan hastalar retrospektif olarak incelenmiştir (Figür 1). Çalışmaya dahil edilen 164 hastanın demografik özellikleri, taş özellikleri, preoperatif, peroperatif ve postoperatif verileri ile cerrahi başarı oranları ÜEK temelinde değerlendirilmiştir.

Sonuçlar: 164 hasta ÜEK uygulanan ve uygulamayanlar olarak iki grupta değerlendirildiğinde; 126 hastaya ÜEK uygulandığı saptandı. Grupların demografik özellikleri Tablo-1 de verilmiştir. ÜEK(+) grupta cerrahi başarı oranı %56.4 iken, ÜEK(-) grupta bu oran %63.1 idi (p=0.294). İkinci tedavi gereksinimi açısından karşılaştırıldığında 2 grup arasında fark izlenmedi (p=0.534). Preoperatif JJ stentleme öyküsü ve hidronefroz açısından gruplar karşılaştırıldığında anlamlı fark izlenmemiştir (sırasıyla; p=0.274, p=0.567). Preoperatif ESWL öyküsü açısından karşılaştırıldığında; ÜEK (+) grupta ESWL öyküsü oranı %27.7 iken, ÜEK (-) grupta bu oran %44.7 idi (p=0.041). Gruplar komplikasyon varlığı açısından incelendiğinde; hem peroperatif hem de postoperatif komplikasyon oranlarında fark izlenmedi (sırasıyla; p=0.474, p=0.132). ÜEK (+) grupta, operasyon süresi ve taş hacmi arasında anlamlı pozitif korelasyon izlenirken (p=0.017; r=0.227). ÜEK (-) grupta anlamlı bağıntı izlenmedi (p=0.848). ÜEK (-) grupta operasyon süresi ile preoperatif HU değeri pozitif anlamlı iken (p=0.001, r=0.500), ÜEK (+) grupta anlamlı ilişki izlenmedi (p=0.883). Her iki grupta cerrahi başarı ile taş lokalizasyonu arasında anlamlı ilişki izlenmedi (p=0.370, p=0.776). Cerrahi başarıyı etkileme potansiyeli olan değişkenler her iki grup için değerlendirildiğinde; ÜEK (-) grupta preoperatif JJ stentlemenin cerrahi başarı şansını 5.95 kat, hidronefroz varlığının yaklaşık 7 kat artırdığı gösterilmiştir (Tablo 2). ÜEK (+) grupta ise taş boyutunun cerrahi başarı üzerinde anlamlı etkisi gösterilmiştir (Tablo 3).

Tartışma ve Sonuç: Fleksibl üreterorenoskopi ile 2 cm'den büyük böbrek taşlarının tedavisi sırasında ÜEK kullanılması cerrahi başarı ve komplikasyon oranlarını etkilememektedir. Ancak her iki grup için farklı risk faktörlerinin iyi tanımlanmasının hekimin ÜEK kararı üzerinde etkili olabileceği düşünülmüştür.

Anahtar kelimeler: Böbrek taşı, Cerrahi başarı, Fleksibl üreterorenoskopi, Üreteral erişim kılıfı

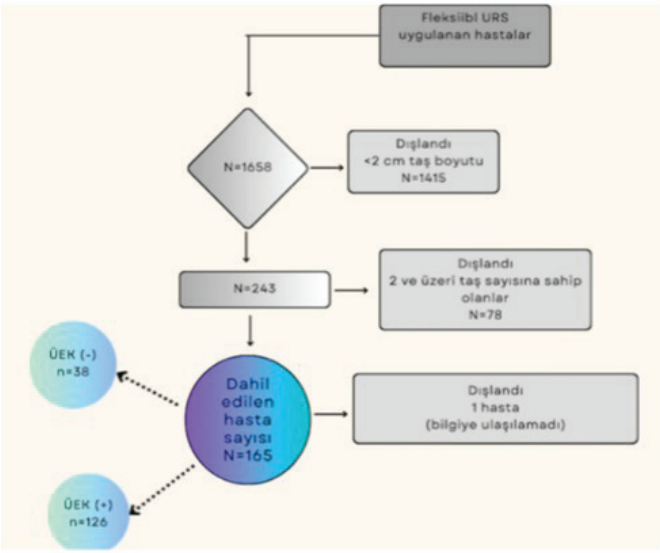

Şekil 1.

Tablo 1

	ÜAS (+) N=126	ÜAS (-) N=38	p değeri
Yaş (ort ± SD)	49.91 ± 13.56	53.79 ± 12.29	0.101
BMI (ort ± SD)	28.79 ± 4.97	28.24 ± 4.92	0.572
Preoperatif HU değeri (ort ± SD)	1083.63 ± 304.86	946.45 ± 224.19	**0.031**
Taş boyutu AP (mm) (ort ± SD)	15.88 ± 5.31	18.84 ± 6.65	**0.015**
Taş boyutu Transvers (mm) (ort ± SD)	15.06 ± 5.44	16.34 ± 5.91	0.239
Taş boyutu Kraniokaudal (mm) (ort ± SD)	19.50 ± 6.95	22.32 ± 6.50	0.028
Preop kreatinin (mg/dl) (ort ± SD)	0.91 ± 0.29	0.97 ± 0.25	0.224
Postop creatinin (mg/dl)	0.94 ± 0.28	1.07 ± 0.33	0.146
Total Komplikasyon	0.21 ± 0.42	0.33 ± 0.49	0.404
Operasyo süresi (dak) (ort ± SD)	90.98 ± 30.38	69.92 ± 22.09	**<0.001**

Tablo 2 ve 3

	OR (%95 CI) (lower-upper)	p value
Preoperatif HU değeri	0.995 (0.991-1.000)	0.042
Hidronefroz varlığı	7.099 (1.041-48.435)	0.045
Cinsiyet (E)	0.199	0.014
Preoperatif JJ stentleme varlığı	5.950 (1.047-33.818)	0.044

Table 2: ÜAS yapılmayan grupta cerrahi başarı üzerine etkili etmenler

	OR (%95 CI) (lower-upper)	p value
Taş boyutu AP (mm)	0.883 (0.805-0.969)	0.009

Table 3: ÜAS yapılan grupta cerrahi başarı üzerine etkili etmenler

Fleksibil Üreterorenoskopi

SS-109

YAŞ VE CİNSİYETİN RETROGRAD İNTRARENAL CERRAHİ SIRASINDA ÜRETERAL ERİŞİM KILIFI TAKILMA BAŞARISINA ETKİSİ

Oktay Özman[1], Cem Başataç[2], Murat Akgül[3], Hakan Çakır[4], Önder Çınar[5], Fatih Şimşekoğlu[6], Cenk Murat Yazıcı[3], Eyüp Burak Sancak[7], Barbaros Başeskioğlu[8], Haluk Akpınar[2], Bülent Önal[6]

[1]Memorial Sağlık Grubu, Bahçelievler Hastanesi, Üroloji Bölümü
[2]Florence Nightingale Sağlık Grubu, Gayrettepe Hastanesi
[3]Tekirdağ Namık Kemal Üniversitesi Tıp Fakültesi, Üroloji Anabilim Dalı
[4]Acıbadem Sağlık Grubu, Fulya Hastanesi, Üroloji Bölümü
[5]Medicana Sağlık Grubu, Samsun Hastanesi, Üroloji Bölümü
[6]Cerrahpaşa Tıp Fakültesi, Üroloji Anabilim Dalı
[7]Çanakkale 18 Mart Üniversitesi Tıp Fakültesi, Üroloji Anabilim Dalı
[8]Acıbadem Sağlık Grubu, Eskişehir Hastanesi, Üroloji Bölümü

Giriş: Retrograd intrarenal cerrahi sırasında (RİRC) üreteral erişim kılıfı (ÜEK) kullanımının etkilerini araştıran birçok çalışma mevcuttur. Fakat literatürde ÜEK yerleştirme başarısını etkileyen faktörlere yönelik kanıtlar oldukça sınırlıdır. Bu çalışmanın amacı yaşın ve cinsiyetin RİRC sırasında ÜEK yerleştirme başarısına etkilerini araştırmaktır.

Materyal ve Metod: ÜEK yerleştirilerek RİRC yapılan 908 hastanın verileri çalışmaya dahil edildi. ÜEK yerleştirme girişiminden önce optik dilatasyon dışında bir aktif dilatasyon işlemine tabi tutulan hastalar çalışma dışı tutuldu. Ameliyathanede mevcut olan en dar çaplı ÜEK'in optik dilatasyon sonrası dahi yerleştirilememesi ÜEK yerleştirme başarısızlığı olarak tanımlandı. Jj stent ile pasif dilatasyon periyodu sonrası erişim kılıfı yerleştirilememesi ise mutlak başarısızlık olarak tanımlandı. Hastalar ÜEK yerleştirme başarısına göre iki gruba ayırıldı; ilk denemede ÜEK yerleştirilenler (Grup 1) ve yerleştirilemeyenler (Grup 2). Grup 2 pasif dilatasyon sonrası ÜEK yerleştirilenler ve mutlak başarısızlık görülenler olarak iki alt gruba ayırıldı.

Bulgular: Erişim kılıfı takılması denenen 908 hastanın 291 (%32,1)'inde girişim başarısız oldu. İlk denemede ÜEK yerleştirilemeyen ve jj stent ile pasif dilatasyona bırakılan vakaların %90,7'sinde (264/291) ikinci denemede ÜEK yerleştirildi. Genç (OR: 0,99 [95% CI 0,98-0,99], p= 0,03), hidronefrotik (OR: 3,4 [95% CI 2,4-4,7], p< 0,001) ve kadın (OR: 1,5 [95% CI 1,1-2,0], p= 0,008) hastalarda ilk denemede ÜEK yerleştirme başarısı daha yüksekti. Fakat mutlak ÜEK yerleştirme başarısızlığı kadın cinsiyetle ilişkili bulundu (%59,3 [16/27], OR: 2,7 [95% CI 1,2-6,1], p= 0,017). Erkekler arasında mutlak başarısızlık, başarısız EÜK yerleştirme girişimi ve ilk denemede EÜK yerleştirme başarısı görülen hastaların median yaşları sırasıyla 63 (IQR: 49-71), 50 (IQR: 40-60.5) ve 47 (IQR: 37-58) idi (p= 0,008). Fakat kadınlar arasında aynı alt grupların yaşları arasında anlamlı fark yoktu (p=0,9).

Sonuç: Genç hidronefrotik erkeklerde ÜEK daha kolay yerleştirilebilmektedir. Kadın hastalarda ilk denemede yerleştirme başarısı daha yüksek olsa da başarısız vakalarda kadın üreterinde ÜEK yerleştirilmesine engel olan darlıklar jj stent ile pasif dilatasyona daha dirençli gibi görünmektedir. Kadın ve ileri yaşlı erkek hastalarda perioperatif aktif dilatasyon uygulamaları, operasyonun olası başarısız bir pasif dilatasyon periyodundan dolayı gecikmesinin önüne geçebilir.

Anahtar kelimeler: böbrek taşı, üreterorenoskopi, üreteral erişim kılıfı

Tablo 1. Çalışma gruplarının demografik ve klinik özelliklerinin karşılaştırılması

Değişkenler	ÜEK Yerleştirilenler	Jj Stent Sonrası ÜEK Yerleştirilenler	Hiçbir Şekilde ÜEK Yerleştirilemeyenler	p değeri
Hasta sayısı	617	264	27	
Cinsiyet				0.007
Erkek	349	173	11	
Kadın	268	91	16	
Yaş	50 (37.5-60)	50 (40-61)	57 (43-64)	0.039
Taraf				0.037
Sağ	312	120	14	
Sol	305	144	13	
Aynı taraf SWL öyküsü				0.037
Var	215	69	8	
Yok	402	195	19	
Hidronefroz				<0.001
Var	256	50	2	
Yok	361	214	25	

Fleksibil Üreterorenoskopi

SS-110

BÖBREK TAŞLARININ RIRC YOLLA HOLMİUM YAG LAZER İLE TEDAVİSİNDE İNTRARENAL SICAKLIK DEĞİŞİKLİKLERİNİN MONİTÖRİZE EDİLMESİ

Ertuğrul Köse[1], Yakup Bostancı[1], Murat Gülşen[1], Fevzi Şahin[2], Onur Kalaycı[1], Ender Özden[1], Yarkın Kamil Yakupoğlu[1], Şaban Sarıkaya[1]

[1]Ondokuz Mayıs Üniversitesi Tıp Fakültesi Üroloji Anabilim Dalı, Samsun, Türkiye
[2]Ondokuz Mayıs Üniversitesi Mühendislik Fakültesi, Makine Mühendisliği Bölümü, Samsun, Türkiye

Amaç: Lazer sistemlerinin fizikokimyası dolayısıyla çevre etkileşimlerinde ısı enerjisi açığa çıkmaktadır. Canlı dokular, açığa çıkan bu ısı enerjisine belirli bir doz ve süre boyunca maruz bırakıldıklarında termal hasar gelişebilmektedir. Bugünkü bilgilerimizle uygun endikasyonlarda böbrek taşlarının tedavisinde Holmium:Yttrium-Aluminum-Garnet lazer, etkin ve güvenilir bir tedavi modalitesi olarak kabul edilmektedir. Bu çalışmamızda, böbrek taşlarının retrograd intrarenal cerrahi yolla Holmium:Yttrium-Aluminum-Garnet lazer ile tedavisinde intrarenal sıcaklık değişikliklerinin monitörize edilmesini amaçladık.

Gereç ve Yöntem: Mart 2023 ile Ağustos 2023 tarihleri arasında termal prob tespit edilmiş enstrümanın fleksiyon/defleksiyonuna izin verecek lokalizasyonlarda, retrograd intrarenal cerrahi yöntemi ile tedavi edilebilecek boyut ve natürde böbrek taşı olan, çalışmaya katılmayı kabul eden on beş hasta çalışmaya dahil edildi. Lazer sistemi farklı güç (0,8 J/10 Hz, 1,2 J/12 Hz, 1,5 J/20 Hz ve 1,4 J/15 Hz) ve irrigasyon modellerinde (10 cc/dk, 15 cc/dk, 20 cc/dk, yer çekimi irrigasyon ve el yardımlı irrigasyon) aktive edildi. Sıcaklık değişimlerini ölçmek için ölçüm hassasiyeti ± 0,1°C olan T tip termal prob kullanıldı. Sıcaklık ve zaman değişkenleri kaydedildi. Eşik sıcaklık değeri, domuz üriner sisteminde protein denatürasyonun başladığı 43 °C olarak kabul edildi.

Bulgular: İntrarenal sıcaklığın lazer aktivasyonuyla birlikte artmaya başladığı ve bir süre sonra platoya ulaştığı görüldü. Çalışma modelleri arası geçişlerde lazer aktivasyonunun durdurulmasıyla sıcaklık değerinin dramatik şekilde düştüğü görüldü. 8 Watt lazer gücünde hiçbir çalışma modelinde, 14 Watt lazer modelinde 15 cc/dk ve 20 cc/dk irrigasyon modellerinde eşik sıcaklık değerine ulaşılmadı. 8 Watt lazer gücünde ortalama sıcaklık, 10 cc/dk irrigasyon modelinde 20 cc/dk irrigasyon modeline göre daha yüksek bulunmuşken (33,7 °C'ye karşılık 30,2°C; p=0,011); 14 Watt lazer gücünde ortalama sıcaklık; el yardımlı irrigasyon modelinde, yer çekimi irigasyon, 20cc/dk, 15 cc/dk ve 10 cc/dk irigasyon modellerine göre en düşük değerde bulunmuştur (31,1 °C'e karşılık sırasıyla 36,1 °C, 33,5 °C, 35,7 °C, 37,1 °C; p<0,001).

Lazer gücü ve irrigasyon hızının ortalama sıcaklık üzerine anlamlı etkisinin olduğu (p<0,001), lazer gücünün arındırılmış etkisinin irrigasyon hızına göre daha yüksek olduğu ve ortalama sıcaklığın yaklaşık %50,1'lik kısmının lazer gücü ve irrigasyon hızı değişkenleri ile açıklanabileceği bulunmuştur.

Vakalarda perioperatif ya da postoperatif dönem komplikasyon gelişmemiş, takip kreatinin değerleri açısından preoperatif dönem, postoperatif birinci gün ve postoperatif birinci ay arasında fark görülmemiştir (0,82 mg/dL'ye karşılık sırasıyla 0,80 mg/dL, 0,80 mg/dL; p=0,570).

Sonuç: Holmium: Yttrium-Aluminum-Garnet ile intrarenal lazer litotripsi sırasında kaliksiyel sıvıda sıcaklık artışı meydana gelebilmektedir. Daha düşük lazer gücü, sürekli ve daha yüksek irrigasyon hızlarında intrarenal sıcaklık güvenli termal aralıkta tutulabilmektedir. 43 °C eşik değer olarak kabul edildiğinde, sıcaklığın belirli bir süre eşik değer ve üzerinde seyretmesi postoperatif böbrek fonksiyonlarını olumsuz etkilememektedir, ancak güvenilir termal doz ve süre henüz bilinmediğinden özellikle cerrahi sırasında yüksek lazer gücü ve düşük irrigasyonlarda çalışıldığı durumlarda sıcaklık artışı problemi her zaman operatörün aklında olmalıdır.

Anahtar kelimeler: Retrograd intrarenal cerrahi, Holmium:Yttrium-Aluminum-Garnet lazer, İntrarenal sıcaklık, Lazer litotripsi

Tablo 1. Lazer gücü ve irrigasyon hızı modeline göre operatif veriler

	Toplam enerji (Joule)	OGD	Sıcaklık (°C)		
			Minimum	Ortalama	Maksimum
8 Watt/ 20 cc/dk	883,8 ± 325,4	0,9 (0,5 - 1)	24,06	30,15	35,11
8 Watt/ 15 cc/dk	999,4 ± 377,1	0,8 (0,4-0,9)	25,36	31,42	35,11
8 Watt/ 10 cc/dk	1069,7 ± 628,2	0,9 (0,6 - 0,9)	27,56	33,65	38,26
14 Watt/ 10 cc/dk	1574 (261-4061)	0,7 (0,3-0,9)	30,98	37,09	45,43
14 Watt/ 15 cc/dk	1716 (423 - 6217)	0,8 (0,4-0,9)	29,21	35,73	40,42
14 Watt/ 20 cc/dk	1884 (468 - 9098)	0,9 (0,5 - 0,9)	27,04	33,54	37,57
14 Watt/ Yer çekimi irrigasyon	1314 (357 - 15142)	0,7 (0,1-0,9)	28,46	36,05	52,53
14 Watt/ El yardımlı irrigasyon	1058 (486 - 21477)	0,6 (0,5-0,8)	25,28	31,05	44,74

OGD:Operatör görev dönüşü

Tablo 2. Sabit irrigasyon hızlarında gruplara göre karşılaştırmalar

		8 Watt	14 Watt	p
Toplam Enerji (Joule)		946 (317 - 2541)	1808 (261 - 9098)	**<0,001***
OGD		0,9 (0,5 - 1)	0,8 (0,3 - 0,9)	**0,038***
Sıcaklık (°C)	Minimum	29,1 ± 2,8	32,1 ± 2,4	**<0,001^**
	Ortalama	31,7 ± 2,6	35,5 ± 2,8	**<0,001^**
	Maksimum	33,2 ± 2,6	37,2 ± 3,4	**<0,001^**

*Mann Whitney U; ^Bağımsız iki örnek T testi; OGD:Operatör görev dönüşü

Tablo 3. Ortalama sıcaklık üzerine etki eden faktörlerin univariate ve multivariate regresyon analizi ile incelenmesi

	Kareler toplamı	Sd	KO	F	p	Kısmi Eta Kare
Lazer gücü (W)	185,741	1	185,741	32,747	**<0,001**	0,406
İrrigasyon (cc/dk)	111,804	2	55,902	9,856	**<0,001**	0,291
Lazer gücü*İrrigasyon	2,336	2	1,168	0,206	0,815	0,009

Sd:Serbestlik derecesi; KO:Kareler ortalaması

	B (%95 CI)	Beta	t	r1	r2	p
(Sabit)	32,1 (28,7 - 35,4)		19,225			<0,001
Lazer gücü (W)	0,6 (0,4 - 0,8)	0,570	5,873	0,570	0,635	**<0,001**
İrrigasyon (cc/dk)	-0,4 (-0,5 - -0,2)	-0,442	-4,557	-0,442	-0,538	**<0,001**

B:Standartlaştırılmamış katsayı; Beta:Standartlaştırılmış katsayı; F=27,630; P=<0,001; Adj.R2=0,501; r1:Basit korelasyon; r2:Kısmi korelasyon

Şekil 1. İntrarenal sıcaklık – zaman grafiği

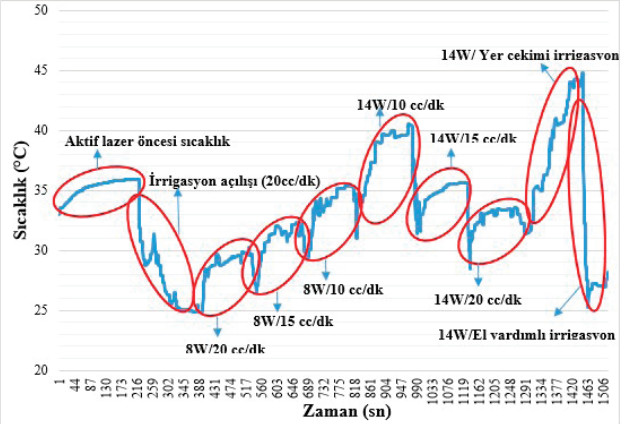

Şekil 2. 8 Watt ve 14 Watt modellerinde sıcaklık – zaman ilişkisi

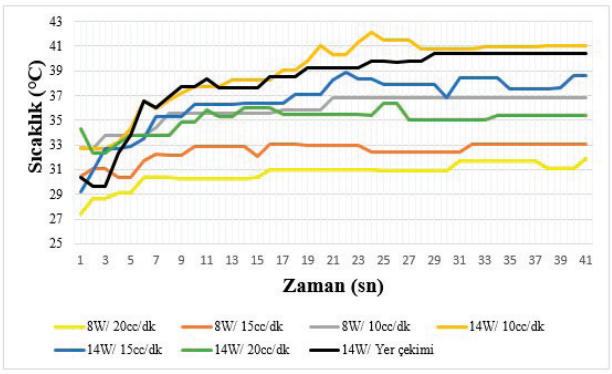

Perkutan Nefrolitotomi

SS-111

PCNL SONRASI UZAMIŞ DRENAJ GERÇEKLEŞMESİNDE ÖNGÖRÜCÜ FAKTÖRLERİN DEĞERLENDİRİLMESİ

Can Sinirsiz, Volkan Şen, Barış Doğan, Sümeyye Terzi, Ozan Bozkurt, Ömer Demir, Aykut Kefi, İlhan Çelebi

Dokuz Eylül Üniversitesi Tıp Fakültesi Üroloji Anabilim Dalı

Amaç: Perkütan nefrolitotomi(PCNL) böbrek taşı cerrahisinde başarıyla kullanılan güvenli bir yöntemdir. Açık cerrahiye kıyasla daha düşük morbidite ve hastanede yatış süresine sahip olan yöntemin serilerine bakıldığında %20-83 arası komplikasyon oranları gözlenebilmektedir. Biz de merkezimizde PCNL yapılan hastalarda nefrostomi çıkarılması sonrası uzamış drenaj gözlenen ve ardından DJ stent takılması gereken hastalarda bunu öngörücü faktörleri değerlendirmeyi amaçladık.

Materyal Metod: Çalışmamızda Ocak 2010 ile Aralık 2023 tarihleri arasında kliniğimizde PCNL yapılan 965 hastanın verileri retrospektif olarak incelendi. Tubeless tamamlanan 83 hasta çalışmadan çıkarıldı. Hastaların demografik, radyolojik, laboratuvar ve takip verileri kaydedildi. Nefrostomi çıkarılması sonrası uzamış drenaj gelişen ve DJ stent takılan 41 hasta ile geri kalan hastalar olmak üzere iki grup oluşturuldu ve gruplar klinik, demografik ve operasyon sonuçları açısından tek değişkenli analiz ile karşılaştırıldı. Tek değişkenli analizde anlamlı çıkan faktörler çok değişkenli analiz ile değerlendirildi. p<0,05 değeri anlamlı olarak kabul edildi.

Bulgular: Çalışmaya dahil edilen 882 hastadan 41 hastaya nefrostomi çıkarılması sonrası uzamış drenaj nedeniyle DJ stent takılması gerektiği görüldü. Tüm hastaların ortalama yaşlarının 47,2(min-max(1-101)) , ortalama nefrostomi ile takip sürelerinin 3 gün(min-max(1-15)) olduğu görüldü. İki grup arasında yapılan tek değişkenli analizde yaş, BMİ, GUYS score, STONE score, taşa preoperatif ESWL öyküsü, postoperatif rezidü taş varlığı, lazer litotriptör tipi açısından anlamlı fark saptanmadı. Taş yüzey alanı((Median(min-max)123(15-968) -165(20-560) p:0,045), operasyon süresi((mean+-SD) 88,5±34,9 - 98,7±36,5 dk ; p:0,047) ve nefrostomi ile takip süresinin ((Mean±SD)2,9±1,2- 3,6±2,0; p:0,032) artması DJ stent gerekliliği açısından istatistiksel anlamlı olarak bulundu. Aynı zamanda sigara kullanımı(p:0,022), diabetes mellitus varlığı(p:0,003) ve amplatz dilatatöre kıyasla balon dilatatör kullanımı(p:0,025) uzamış drenaj sonrası DJ stent gerekliliği açısından istatistiksel anlamlı olarak görüldü. Anlamlı farklılık saptanan değişkenler ile yapılan çok değişkenli analizde diabetes mellitus varlığı(p: 0,003), amplatz dilatatöre kıyasla balon dilatatör kullanımı(p:0,021) ve nefrostomi ile takip süresinin uzaması(p:0,030) uzamış drenaj sonrası DJ stent gerekliliği açısından istatistiksel olarak anlamlı olarak saptandı.

Sonuç: PCNL yapılan hastalarda diabetes mellitus varlığının, amplatz dilatatöre kıyasla balon dilatatör kullanımının ve nefrostomi ile takip süresinin uzamasının nefrostomi çekilmesi sonrası uzamış drenaj ve DJ stent gerekliliği açısından öngörücü faktörler olduğunu düşünmekteyiz.

Anahtar kelimeler: PCNL, J stent, uzamış drenaj, endoüroloji, taş

Tablo 1. Uzamış drenaj gerçekleşen ve gerçekleşmeyen hastalar arasında yapılan tek değişkenli analiz

	Uzamış drenaj gelişmeyen hastalar (N:841)	Uzamış drenaj gelişen ve DJ stent takılan hastalar (N:41)	P
Yaş(Mean±SD)	47,0±17,2	51,2±15,7	0,103
Cinsiyet (n(%)) Kadın Erkek	324(%95,3) 517(%95,4)	16(%4,7) 25(%4,6)	0,949
Boy(cm) (Mean±SD)	165±16	167±11	0,971
Kilo(kg) (Mean±SD)	72,9±18,7	75,0±14,3	0,632
BMİ(kg/m²)(Mean±SD)	26,1±5,3	26,7±4,75	0,355
Sigara kullanımı (n(%)) Yok Var	421(%97) 420(%93,8)	13(%3) 28(%6,2)	0,022
Alkol kullanımı(n(%)) Yok Var	530(%96,2) 311(%94)	21(%3,8) 20(%6)	0,128
KBY (n(%)) Yok Var	813(%95,4) 28(%93,3)	39(%4,6) 2(%1,4)	0,412
HT (n(%)) Yok Var	564(%95,8) 277(%94,5)	25(%4,2) 16(%5,5)	0,419
DM (n(%)) Yok Var	675(%96,4) 166(%91,2)	25(%3,6) 16(%8,8)	0,003
Preoperatif dilatasyon varlığı (n(%)) Yok Var	227(%94,2) 612(%95,8)	14(%5,8) 27(%4,2)	0,320
Taşa ESWL öyküsü (n(%)) Yok Var	627(%94,7) 214(%97,3)	35(%5,3) 6(%2,7)	0,118
Operatör (n(%)) Uzman Asistan	587(%94,5) 254(%97,3)	34(%5,5) 7(%2,7)	0,072
Dilatatör tipi (n(%)) Amplatz Balon	675(%96,2) 166(%92,2)	27(%3,8) 14(%7,8)	0,025
Taş yüzey alanı(mm2) (Median(min-max)	123(15-968)	165(20-560)	0,045
GUYS score (Mean±SD)	2,1±1,0	2,1±1,0	0,820
STONE score (Mean±SD)	9,0±2,0	9,3±1,8	0,324
Preoperatif Hg (Mean±SD)	13,4±1,6	13,6±1,6	0,433
Preoperatif Wbc (Mean±SD)	8,1±2,2	8,5±1,9	0,195
Preoperatif Nötrofil (Mean±SD)	5,0±1,8	5,3±1,4	0,111
Preoperatif Kreatinin (Mean±SD)	0,89±0,63	0,85±0,25	0,955
Operasyon süresi (Dk) (Mean±SD)	88,5±34,9	98,7±36,5	0,047
Nefrostomi ile takip süresi(Gün) (Mean±SD)	2,9±1,2	3,6±2,0	0,032

Tablo 2. Uzamış drenaj gerçekleşen ve gerçekleşmeyen hastalar arasında yapılan çok değişkenli analiz

	B	S.E.	Wald	df	Sig.
Sigara	,632	,352	3,223	1	,073
DM	1,002	,339	8,725	1	,003
Taş yüzey alanı(mm2)	,009	,018	,241	1	,623
Operasyon süresi(Dk)	,003	,005	,395	1	,529
Nefrostomi Süresi(Gün)	,203	,093	4,703	1	,030
Dilatatör tipi	,806	,350	5,303	1	,021

talıklardandır. Minimal invaziv çağda RIRS ve PCNL, EAU kılavuzlarında güncel taş cerrahisi modaliteleri olmakla beraber cerrahi tipine karar verirken birçok etken değerlendirilmeli ve hastaya göre seçim yapılmalıdır.

Anahtar kelimeler: RIRS, PCNL, ürolotihiasis

Kaynaklar

Wani M, Mohamed AHA, Brown G, Sriprasad S, Madaan S. Challenges and options for management of stones in anomalous kidneys: a review of current literature. Ther Adv Urol. 2023 Dec 24;15:17562872231217797. doi: 10.1177/17562872231217797. PMID: 38146488; PMCID: PMC10749522.

Perkutan Nefrolitotomi

SS-113

2-4 CM BOYUTLARI ARASINDAKİ BÖBREK VE RENAL PELVİS TAŞLARINA UYGULADIĞIMIZ RIRS VE PCNL DENEYİMLERİMİZ

Mustafa Serdar Çağlayan, Cemil Aydın, Alpkon Torun, Musa Ekici, Mücahit Doğan, Mehmet Murat Baykam, Ahmet Taşçı, Metin Kızgın

Hitit Üniversitesi Tıp Fakültesi

Amaç: Bu çalışmada 2cm-4cm boyutları arasındaki böbrek ve/veya renal pelvis taşları olan hastalarımız için uyguladığımız RIRS ve PCNL deneyimlerimizi karşılaştırmak istedik.

Yöntem: Kliniğimizde Ocak 2022- Aralık 2023 tarihleri arasında 2cm-4cm boyutları arasındaki böbrek taşlarına RIRS ve PCNL uyguladığımız 40 hasta retrospektif olarak değerlendirildi. Her iki gruptan random 20 hasta seçildi. Hastalar yaş, cinsiyet, ek hastalık, geçirilmiş cerrahiler, taş öyküsü, geçirilmiş endoürolojik ve minimal invaziv taş cerrahileri, antikoagülan kullanımı, preoperatif dönemde hemogram ve biyokimya değerleri, taş/taşların sayısı, en uzun aksı, dansitesi, anatomik lokalizasyonu, preoperatif dj stent ve nefrostomi varlığı, peroperatif komplikasyonlar, intraoperatif dj stent/nefrostomi yerleştirilmesi, taş/taşların komplet ya da inkomplet kırılması, postoperatif dönemde hemogram ve biyokimya değerleri, komplikasyonlar, yatış süresi, postoperatif 1 ve 21. Günlerde rezidü taş varlığı ve ikincil tedavi gereksinimi açısından değerlendirildi.

Bulgu: Hastaların yaş ortalaması RIRS grubunda 52,9(18-71) iken PCNL grubunda 51,7(29-74) idi. Erkek/kadın oranı RIRS ve PCNL grubunda sırasıyla 1,5/1,8 idi. Her iki grupta taş öyküsü olan hasta oranı sırasıyla %100 ve %85 idi. Geçirilmiş taş cerrahisi öyküsü iki grupta benzerdi. Preoperatif dönemde HB ortalaması RIRS grubunda 13,9(9,9-17,0) iken PCNL grubunda 14,3(10,4-17,7). Preoperatif dönemde kreatin ortalaması RIRS grubunda 0,82(0,5-1,8) iken PCNL grubunda 0,84(0,5-1,3). En uzun taş aksı RIRS grubunda 3,74 cm iken PCNL grubunda 3,69 cm idi. Hounsfield ünite ortalalaması RIRS grubunda 986(420-1390), PCNL grubunda ise 1023(503-1654). Postoperatif dönemde HB ortalaması RIRS grubunda 12,2(8,5-14,5) iken PCNL grubunda 13,1(9,3-16,5). Postoperatif dönemde kreatin ortalaması RIRS grubunda 0,86(0,6-1,3) iken PCNL grubunda 0,81(0,5-1,1). Postoperatif yatış süresi RIRS grubunda ortalama 2 gün iken PCNL grubunda ortalama 4 gün olarak kaydedildi. Postoperatif dönemde RIRS grubunda %15 Clavien 1 komplikasyon görülürken (2 hastada ateş, 1 hastada üriner enfeksiyon), PCNL grubunda %35 Clavien 1 komplikasyon (3 hastada ateş, 1 hastada ürinom, 3 hastada hematüri) görüldü. Postoperatif 21. günde klinik anlamlı rezidü varlığı (5mm büyük) RIRS grubunda %70 iken PCNL grubunda %15 idi. RIRS grubundaki rezüdü taşı olan hastaların 12(% 60) sine tekrar RIRS, 1(% 5) hastaya ESWL, 1(% 5) hastaya PCNL uygulandı. PCNL grubundaki hastaların rezüdü taşları için 2(%10) hastaya RIRS, 1(% 5) hastaya URS uygulandı.

Sonuç: Üriner sistem taş hastalığı oldukça sık görülen ürolojik has-

Tablo 1.

	RIRS Grubu	PCNL Grubu
Hasta Sayısı (n)	20	20
Cinsiyet(e/k)	12E-8K(1,5)	13E-7K(1,8)
Yaş Ortalaması	52,9(18-71)	51,7(29-74)
Taş Öyküsü	%100	%85
Taş Cerrahisi Öyküsü	%55	%50
Antikoagülan Kullanımı	%20	%40
Taş Analizi Olanlar	%0	%25
Preop HB	13,9(9,9-17,0)	14,3(10,4-17,7)
Preop Kreatin	0,82(0,5-1,8)	0,84(0,5-1,3)
Taş Sayısı (n)	3,01(1-10+)	2,7(1-10+)
En Uzun Taş Aksı (cm)	3,74	3,69
Hounsfield	986(420-1390)	1023(503-1654)
Postop HB	12,2(8,5-14,5)	13,1(9,3-16,5)
Postop Kreatin	0,86(0,6-1,3)	0,81(0,5-1,1)
Postop Yatış Süresi	2,15(1-17)	4,05(1-10)
Postop Komplikasyon Oranı	%15	%35
Klinik Anlamlı Rezidü Varlığı	%70	%15
Re-Operasyon yapılma oranı	%70	%15
Re-Operasyon sonrası başarı	%85	%95

Perkutan Nefrolitotomi

SS-114

A BODY SHAPE INDEXİNİN PCNL BAŞARISI ÜZERİNE ETKİSİ

Sümeyye Terzi[1], Can Sinirsiz[1], Volkan Şen[1], Bora İrer[2], Ozan Bozkurt[1], Mehmet Uğur Mungan[1]

[1]Dokuz Eylül Üniversitesi Hastanesi Üroloji Anabilim Dalı

[2]İzmir Büyükşehir Belediye Eşrefpaşa Hastanesi Üroloji Anabilim Dalı

Amaç: A body shape index(ABSI), insan vücudunun boyu, kütlesi ve bel çevresinin (WC) sağlık üzerindeki etkilerini değerlendirmeye yönelik bir ölçümdür. Yapılan çalışmalarda ABSI hesaplamasına bel çevresinin dahil edilmesi, standart vücut kitle indeksinden(BMI) ABSI'yi aşırı kilodan kaynaklanan mortalite açısından daha iyi bir gösterge haline getirmiştir. Yüksek bir ABSI, daha yüksek oranda santral obeziteye veya abdominal yağa karşılık gelmektedir. Biz de çalışmamızda renal taş nedeniyle perkütan nefrolitotomi yapılan hastalarda hesaplanan a body shape indexinin(ABSI) perkütan nefrolitotominin başarısına olan etkisini araştırmayı amaçladık.

Materyal metod: Çalışmamız Haziran 2020 – Aralık 2023 tarihleri arası renal taş nedeniyle merkezimize başvuran perkütan nefrolitotomi(PCNL) yapılan ve absi hesaplanan (Resim 1) hastalar dahil edildi. Hastaların PCNL başarısı post operatif dönemdeki rezidü taş varlığına göre iki gruba ayrıldı. Grupların yaş, cinsiyet, taş alanı, taşın hounsfield unitesi, post operatif nefrostomi süresi, yatış süresi, uzamış drenaj süreleri, dj stent gerekliliği oranları karşılaştırıldı.

Bulgular: Çalışmaya 167 hasta dahil edildi. Hastaların 19 (%11,4)'unde PCNL sonrası post operatif dönemde rezidü taş (Grup 1) saptanırken, 148 (%88,6)'inda PCNL sonrası post operatif rezidü taş saptanmadı (Grup 2). Grup 1'deki hastaların yaş ortalaması 53,8 ve Grup 2'deki hastaların yaş ortalaması 51,3 tespit edildi. Grupların cinsiyet dağılımları birbirine benzer olarak tespit edildi (Tablo 1). Gruplar arasından ABSI açısından karşılaştırıldığında anlamlı bir fark saptanmadı (Tablo 2). Grup 1 taş alanı ortalaması 177,7 mm^2 saptanırken; Grup 2 taş alanı ortalması 123,6 mm^2 saptandı ve bu fark istatistiksel açıdan anlamlı gözlendi (p=0,01). Post operatif rezidü taş açısından değerlendirilen gruplar arasında hounsfield unitesi, nefrostomi süresi, yatış süresi, uzamış drenaj, DJ Stent gerekliliği açısından da istatistiksel olarak anlamlı fark gözlenmedi (p=0.42, 0.8, 0.4, 0.24, 0.48) (Tablo 2)

Sonuç: Çalışmamızda PCNL başarısında ABSI'nin anlamlı etkisini saptamasak da etkilerini daha net anlamak için randomize prospektif çalışmalara ihtiyaç bulunmaktadır.

Anahtar kelimeler: perkütan nefrolitotomi, a body shape index, renal taş

PCNL Tabloları

Tablo 1: Hastaların demografik verilerinin karşılaştırılması

	Grup 1 (Post op rezidü taş +) (n= 19)	Grup 2 (Post op rezidü taş -) (n=148)	P
Yaş (min-max):	53,8 (19-81)	51,3 (3-78)	0,49
Cinsiyet Erkek: Kadın:	 12 (%63,2) 7 (%36,8)	 103 (%69,6) 45 (%30,4)	0,6
ABSI(median, min-max)	0,08 (0,06-0,09)	0,08(0,04-0,1)	0,69

Tablo 2: Postoperatif başarıyı etkileyen faktörlerin değerlendirilmesi

	Grup 1 (Post op rezidü taş +) (n= 19)	Grup 2 (Post op rezidü taş -) (n=148)	P
Taş alanı(mm^2)(mean,min-max)	177,7 (59 - 545)	123,6 (20 – 820)	**0,01**
Hounsfield Unit(mean,min-max)	965 (440 - 1474)	1029 (275 – 1959)	0,42
Nefrostomi süresi(gün+/- STD)	2,6 (+/- 1,56)	2,84 (+/- 1,64)	0,8
Yatış Süresi (gün+/- STD)	6 (+/-3)	5,8 (+/-3,6)	0,4
Uzamış drenaj Var Yok	 1 (%5,3) 18 (%94,7)	 5 (%3,4) 143 (%71,8)	0,24
DJ Stent gerekliliği Var Yok	 0 (%0) 19 (%100)	 3 (%2,2) 145 (%97,8)	0,48

Resim 1: ABSI Formülü

$$ABSI \equiv \frac{WC}{BMI^{2/3} height^{1/2}}.$$

Perkutan Nefrolitotomi

SS-115

SKORLAMA SİSTEMLERİ ÇOCUKLARDA PERKUTAN NEFROLİTOTOMİ ÖNCESİ TAŞSIZLIK ORANINI ÖNGÖREBİLİR Mİ ?

Nebil Akdoğan[1], Mutlu Değer[1], İsmail Önder Yılmaz[2], Mehmet Zubaroğlu[1], Volkan İzol[1], İbrahim Atilla Arıdoğan[1], Nihat Satar[1]

[1]Çukurova Üniversitesi Üroloji Anabilim Dalı
[2]Ceyhan Devlet Hastanesi

Giriş ve Amaç: Bu çalışmada Perkütan nefrolitotomi (PNL) uyguladığımız pediatrik hastalarında tedavi başarısı ve komplikasyon oranlarını öngörmek için kullanılan Endoüroloji Derneği Klinik Araştırma Ofisi taş skorlama sisteminin (CROES) ve Guy'ın Taş Skoru (GSS) validasyonunu amaçladık.

Gereç ve Yöntemler: Ocak 2007-Kasım 2023 tarihleri arasında Çukurova Üniversitesi Üroloji Kliniği'nde 0-18 yaş aralığında PNL uygulanan 580 hasta retrospektif olarak değerlendirildi. Tüm hastalar operasyon öncesi kontrastsız abdomen bilgisayarlı tomografi (BT) ile değerlendirildi. CROES skoru diagramında skor arttıkça hastanın taşsızlık durumu ve komplikasyon ihtimali azalmaktadır. Her hasta için GSS ve CROES skoru ayrı ayrı hesaplandı. Yaş, vücut kitle indeksi(VKİ), taş yükü, operasyon süresi, skopi süresi, hospitalizasyon süresi, kanama miktarı ve CROES skorunun taşsızlık durumu ve komplikasyon gelişimi ile ilişkisi incelendi. Postoperatif komplikasyonlar Modifiye Clavien-Dindo skorlama sistemine göre hesaplandı. Operasyon sonrası rezidü taş durumu peroperatif floroskopi ya da postoperatif direkt üriner sistem grafisi (DÜSG) ve nonopak taşlar için kontrastsız abdomen BT ile değerlendirildi. 2 mm den küçük taşlar klinik anlamsız rezidüel fragmanlar (CRIF) olarak değerlendirildi.

Bulgular: Hastalar post operatif taşsızlık ve rezidü taş durumlarına göre iki ayrı gruba ayrıldı. 485(%83,7) hasta post operatif taşsız saptanırken 95(%16,3) hastada post operatif rezidü taş saptandı. Rezidü taş gruplarında taş yükü, operasyon süresi, skopi süresi ve hospitalizasyon süresi daha yüksek bulunmuş olup bu değerler istatiksel olarak da anlamlı bulunmuştur(p=<0.00/<0.001/<0.001/0,006). Taşsızlık grubunda CROES skoru ortalaması 203,58±37,24 iken , rezidü taş kalan grupta 151,08±33,3 olarak belirlendi ve istatiksel olarak anlamlı bulundu(p=<0.001). GSS gruplarında derece arttıkça rezidü taş kalma oranı artmış olarak saptandı ve bu istatiksel olarak da anlamlı bulundu(p=<0.001). CROES skoru ile taşsızlık arasında pozitif yönlü anlamlı(0.000) bir korelasyon görülürken; taş yükü(<0.001), rezidü taş durumu(<0.001), operasyon süresi(<0.001), skopi süresi(<0.001), post op kan replasmanı durumu(0,003), Clavien-Dindo sınıflaması(0,045) arasında negatif yönlü anlamlı bir korelasyon saptandı. GSS skoru ile bu parametreler arasında ise pozitif yönlü anlamlı bir korelasyon saptandı.

Sonuç: Çalışmamızda CROES ve GSS skorlama sisteminin taşsızlığı ve postoperatif komplikasyonları ön görmede etkili ve güvenilir bir skorlama sistemi olduğu gösterilmiştir. Bu skorlama sistemleri perioperatif ve postoperatif sonuçları öngörmede klinikte yol gösterici olabilir.

Anahtar kelimeler: Böbrek taşı, Perkütan Nefrolitotomi, Pediatri, Nomogram, CROES Skoru GSS (Guy's Taş Skoru)

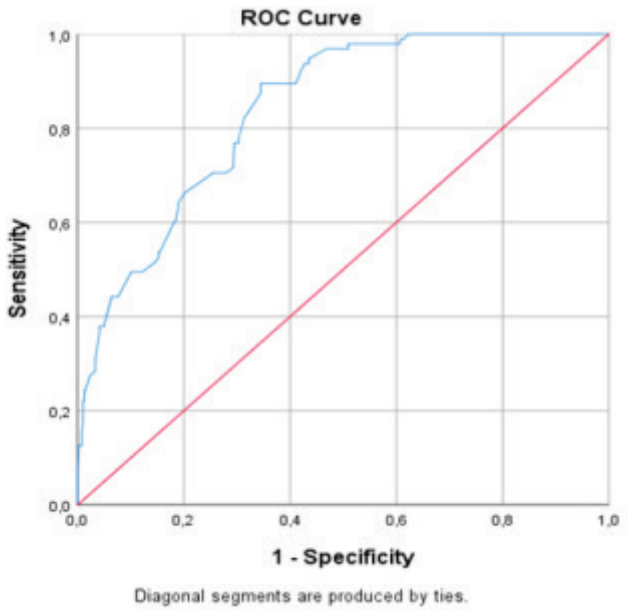

Şekil 1. Roc analizine gore C¬ROES skorlama sisteminin taşsızlığı göstermedeki eğrisi. (AUC:0,839, p=0,000, %95 GA(0,801-0,876)

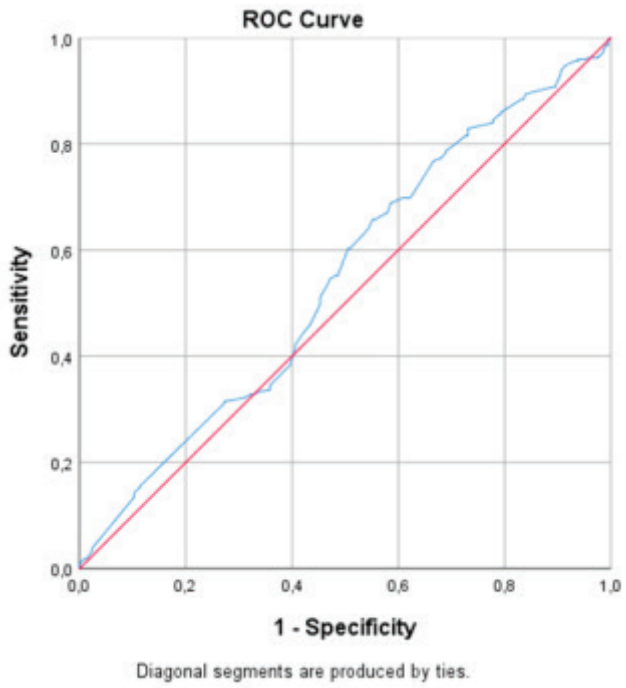

Şekil 2. Roc analizine gore C¬ROES skorlama sisteminin post operatif komplikasyonu göstermedeki eğrisi.(AUC:0,546, p=0,067, %95 GA (0,496-0,595))

Tablo 1. Hastaların Demografik, Pre-operatif ve Post-operatif Verileri

	Taşsızlık	Rezidü taş	Genel	P Değeri
Hasta Sayısı(%)	485(%83,7)	95(%16,3)	580(%100)	
Yaş(Yıl)	7,11±5,16	8,56±5,36	7,35±5,22	0,011
Vki(kg/m2)	17,95±5,20	18,92±5,20	18,11±5,21	0,104
Taş Yükü(mm2)	257,351±414,71	375±256,236	276,7±395,4	<0.001
Operasyon Süresi(Dk)	62,84±31,52	92,33±36,72	67,67±34,1	<0.001
Hastane Yatış Süresi(Gün)	4,3±2,2	5,1±2,99	4,4±2,37	0.006
Taş tedavisi öyküsü Yok Var	34 (%7.01) 451(%92.99)	5 (%5.26) 95(%94.73)	39 (%0.6) 546(%99.4)	0,079
Post op Kan Replasmanı Yok Var*	478(%98,6) 7(%1,4)	90(%94,7) 5(%5,3)	568(97,94) 12(%2,06)	0,014
Clavien-Dindo sınıflaması 0 1 2 3A 3B	148(%30.5) 311(%64.1) 8(%1.74) 8(%1.74) 10(%2.06)	33(%34.73) 57(%60) 3(%3.1) 0(%0) 2(%2.1)	181(%31,2) 368(%63,44) 10(%1,72) 9(%1,58) 12(%2,06)	0,581
GSS 1 2 3 4	322(%66.39) 71(%14,6) 72(%14,84) 20(%4,17)	36(%37,89) 18(%18,94) 18(%18,94) 23(%24,21)	358(%61,72) 89(%15,34) 90(%15,51) 43(%7,41)	<0.001
CROES Skoru	203,58±37,24	151,08±33,3	194,98±41,4	<0.001

Perkutan Nefrolitotomi

SS-116

SUPİN VE PRON PERKÜTAN NEFROLİTOTOMİDE AĞRI DÜZEYİ, ANALJEZİK GEREKSİNİMİ VE HASTANEDE YATIŞ SÜRESİNİN KARŞILAŞTIRILMASI

Ender Cem Bulut[1], Çağrı Coşkun[2], Murat Yavuz Koparal[1], Uğur Aydın[2], Nihat Karabacak[1], Bora Küpeli[1]

[1]Gazi Üniversitesi Tıp Fakültesi, Üroloji Anabilim Dalı
[2]Ağrı Eğitim Ve Araştırma Hastanesi, Üroloji Kliniği

Amaç: Perkütan nefrolitotomi (PNL) ameliyatı geçiren hastalarda pozisyonun postoperatif ağrı düzeyini, analjezi ihtiyacını ve hastanede yatış süresini nasıl etkilediğinin araştırılması amaçlanmıştır.

Hastalar-Yöntem: Gazi Üniversitesi Tıp Fakültesi Üroloji Kliniği'nde Ağustos 2019 ile Aralık 2022 tarihleri arasında böbrek taşı nedeniyle pron (pPNL) ve supin perkütan nefrolitotomi (sPNL) uygulanan toplam 156 hasta çalışmaya dahil edildi. Demografik veriler, preoperatif bilgisayarlı tomografi(BT) görüntüleri, laboratuvar sonuçları, kan transfüzyon oranları, operasyon süreleri, komplikasyon oranları, taşsızlık oranları, analjezik kullanımı, nefrostomi çıkarma süresi, hastanede yatış süresi, floroskopi süresi, hemoglobin düşüşü ve postoperatif Görsel Analog Skala (VAS) skorları değerlendirildi. Bu veriler sPNL ve pPNL grupları arasında karşılaştırılarak PNL'de pozisyon seçiminin ağrı kontrolü, analjezik ihtiyacı ve hastanede yatış süresine etkisi incelendi.

Bulgular: pPNL ve sPNL grupları karşılaştırıldığında komplikasyon oranı, analjezik oranı, nefrostomi çıkarma süresi, hospitalizasyon süresi, ameliyat süresi, floroskopi süresi ve VAS skoru sPNL'de anlamlı düzeyde daha düşük bulundu(sırasıyla p=0,012, p=0,012, p<0,001, p<0,001, p<0,001, p<0,001 ve p<0,001). İki grup arasında vücut kitle indeksi, hounsfield ünitesi açısından da anlamlı fark vardı (p =0,025, p<0,001). İki grup arasında yaş, cinsiyet, hemoglobin düşüşü, taş boyutu, taşın lokalizasyonu, eritrosit süspansiyonu (ES) replasman oranları ve taşsızlık oranları açısından istatistiksel olarak anlamlı fark gözlenmedi. (Tablo1)

Sonuç: sPNL grubunda daha kısa ameliyat süresi, daha az komplikasyon oranı ve hospitalizasyon süresinin kısa olması ameliyatların fizyolojik pozisyonda yapılmasına bağlanabilir. Ayrıca hastaların ağrı düzeyleri ve VAS skorları açısından sPNL avantajlı görünmektedir. Bunun bir nedeni, sPNL ve pPNL'de farklı dermatom bölgelerine karşılık gelebilen farklı giriş noktaları olabilir. Daha düşük ağrı düzeyi, daha az analjezik kullanımı ve daha kısa hospitalizasyon süreleri göz önüne alındığında sPNL avantajlı görünmektedir.

Anahtar kelimeler: nefrolitiyazis, perkütan nefrolitotomi, supin, pron, ağrı, hospitalizasyon, vas skoru

Tablo 1. Hastaların demografik ve klinik özellikleri

Parametreler	Tüm Hastalar (n=156)	pPNL (n=53)	sPNL (n=103)	P Değeri
Yaş (yıl), medyan (IQR)	54 (40-61)	52 (38-57)	55 (41-64)	0.057
Cinsiyet n(%)				0.94
Kadın	55 (35.3)	25 (47.2)	48 (46.6)	
Erkek	101 (64.7)	28 (52.8)	55 (53.4)	
VKİ (kg/m2), medyan (IQR)	26.7 (24.5-28.1)	25.8 (22.2-28.1)	27.1 (25.6-28.1)	0.025
Taş Boyutu (mm), medyan (IQR 25-75)	23 (17-31)	25 (20-31.5)	23 (16-30)	0.139
Hounsfield Ünitesi (HU), medyan (IQR 25-75)	1456 (1042-1679)	1100 (938.5-1400)	1598 (1346-1765)	<0.001
Taş Lokalizasyonu n(%)				0.252
Renal Pelvis	77 (49.4)	22 (41.5)	55 (53.4)	
Alt Kaliks	23 (14.7)	10 (18.9)	13 (12.6)	
Orta-Üst Kaliks ve UP Bileşke	33 (21.2)	10 (18.9)	23 (22.3)	
Staghorn	23 (14.7)	11 (20.8)	12 (11.7)	
Kan Transfüzyonu İhtiyacı n(%)				0.269
Hayır	146 (93.6)	48 (90.6)	98 (95.1)	
Evet	10 (6.4)	5 (9.4)	5 (4.9)	
Komplikasyon n(%)				0.012
Hayır	139 (89.7)	43 (81.1)	96 (94.1)	
Evet	16 (10.3)	10 (18.9)	6 (5.9)	
Clavien Dindo 1-2	14	9	5	
Clavien Dindo 3a-3b	2	1	1	
Taşsızlık Sağlanma Oranı n(%)				0.42
Hayır	29 (18.6)	8 (15.1)	21 (20.3)	
Evet	127 (81.4)	45 (84.9)	82 (79.6)	
Analjezi İhtiyacı n(%)				0.012
Hayır	52 (35.6)	3 (5.7)	53 (51.5)	
Evet	94 (64.4)	50 (94.3)	50 (48.5)	
Nefrostomi Çıkarma Süresi (gün), medyan (IQR 25-75)	2 (1-2)	2 (2-3)	1 (1-2)	<0.001
Hastane Yatış Süresi (gün), medyan (IQR 25-75)	2 (2-5)	3 (3-5)	2 (2-5)	<0.001
Operasyon Süresi (dakika), medyan (IQR 25-75)	100 (90-140)	140 (135-150)	95 (90-100)	<0.001
Floroskopi Süresi (dakika), medyan (IQR 25-75)	31 (22-47)	48 (31.5-67)	26 (17-35.3)	<0.001
VAS Skoru, medyan (IQR 25-75)	4.6 (3.4-6)	7.3 (5.4-9.9)	4.2 (1.1-7.1)	<0.001
HGB Düşüşü (g/dl), medyan (IQR 25-75)	1.2 (0.6-1.7)	1.2 (0.7-1.9)	1.2 (0.6-1.6)	0.470

Perkutan Nefrolitotomi

SS-117

SUPİN VS PRON PERKÜTAN NEFROLİTOTOMİ SONUÇLARIMIZ

Osman Özdel, İlyas Yaz, Onur Özyaman, Engin Denizhan Demirkıran, Reha Girgin, Necmettin Aydın Mungan

Zonguldak Bülent Ecevit Üniversitesi Hastanesi

Giriş: Perkütan nefrolitotomi (PNL) kısaca ciltten küçük bir delik açılarak girişim yapılmasıyla böbrek taşlarının tedavi edilmesi olarak tarif edilebilir. PNL ilk kez 1976 yılında Fernström ve Johansson tarafından tanımlanmıştır. 1987 yılında Valdivia ve ark. tarafından supin pozisyonda ilk PNL operasyonunun tanımlanmasının ardından, bu yöntem de kullanılmaya başlanmış, 2007 yılında Galdakao Modifiye Supin Valdivia pozisyonunun tanımlanması ve pron pozisyona göre avantajları nedeniyle günümüzde daha da popüler hale gelmiştir. Bu çalışmada 17 yıllık pron PNL tecrübemiz ile başlangıç supin PNL sonuçlarını kıyaslamayı amaçladık.

Materyal- Metot: Kliniğimizde 01.08.2007 tarihinden itibaren pron PNL ; 01.04.2022 tarihinden itibaren PNL vakalarını Galdakao Modifiye Supin Valdivia pozisyonu vererek yapmaktayız. Bu çalışmada 01.04.2022-01.12.2023 tarihleri arasında supin PNL uyguladığımız 69 hasta ve 01.04.2022 tarihinden önce aynı sayıda (69) pron PNL uyguladığımız hastaların dosyaları retrospektif olarak incelendi taş boyutu, taşsızlık oranı, operasyon süresi, hastanede kalış süreleri , nefrostomi ve dj katater gerekliliği yönünden karşılaştırıldı. Çalışma sonunda elde edilen veriler SPSS version 19.0 programında , kategorik verilerin değerlendirilmesinde kikare testi, sayısal verilerin değerlendirilmesinde T testi ve Mann Whitney U Test kullanıldı. Sonuçlar %95 güven aralığında anlamlı p<0,05 düzeyinde değerlendirildi. Buna göre p değeri altında ise anlamlı kabul edildi. Operasyonlar Galdakao Modifiye Supin Valdivia pozisyonunda ve pron pozisyonda ipsilateral üreter orifisine, üreteral katater yerleştirilerek yapıldı.

Bulgular: Supin PNL uygulanan 69 hastanın yaş ortalaması 50,65±13,26 pron PNL uygulanan 69 hastanın yaş ortalaması 53,56±11,1 idi. Supin PNL uygulanan hastaların ortalama taş boyutu 7,17cm^3±6,70 pron PNL uygulanan hastaların ortalama taş boyutu 6,65±3,99cm^3, supin PNL ortalama vaka süresi 107,31±44,75dk pron PNL ortalama vaka süresi 138,78±37,93 dk olarak hesaplanmış olup aralarında (p=0,046) anlamlı fark olduğu görüldü. Supin PNL taşsızlık oranı %75,36 (52/69) pron PNL taşsızlık oranı %63,76 (44/69) idi ve (p=0,139) aralarında anlamlı fark saptanmadı. Supin PNL uygulanan hastaların 17sinde pron PNL uygulanan hastalarının 63ünde işlem sonrası nefrostomi yerleştirildi (p<0,001) aralarında anlamlı fark saptandı. Supin hastaların 64ünde pron hastaların 20sinde dj katater işlem sonrası yerleştirildi (p<0,001) ve anlamlı fark olduğu görüldü. Supin PNL hastaların preoperatif Hgb ortalama değeri 13,08 post operatif ortalama Hgb değeri:12,04 iken pron PNL hastaların preoperatif ortalama Hgb değeri :13,05 post operatif ortalama Hgb değeri 11,57 idi. Preoperatif ve postoperatif Hgb farkları arasında (p=0,005) anlamlı fark olduğu izlendi. Supin PNL uygulanan hastaların ortalama hastanede yatış süresi 2,91±1,08 iken pron PNL uygulanan hastaların hastanede yatış süresi 4,47±1,69 gün olup (p<0,001) anlamlı fark saptandı.

Sonuç: Kliniğimizde yapılan eşit sayılı supin ve pron PNL karşılaştırıldığında; işlem sırasında yeniden hasta pozisyonlamasına gerek olmaması, eş zamanlı endoskopik girişim uygulanabiliyor oluşu, operasyon süresi ve hastane yatış süresinin daha kısa olması, nefrostomi katateri gerekliliğinin az olması, hasta konforunun daha yüksek olması, işlem sırasında kanamanın daha az olması gibi avantajları nedeni ile Supin pozisyonda yapılan PNL öne çıkmaktadır. Yine de bu konuda yapılacak daha geniş kapsamlı çalışmalara ihtiyaç vardır.

Anahtar kelimeler: supin vs pron pnl

Tablo 1.

	SUPİN (n:69)	PRON(n:69)	p Değeri
Ortalama yaş	50,65±13,26	53,56±11,1	
Ortalama taş boyutu	7,17cm3±6,70 cm^3	6,65±3,99cm^3	
Ortalama vaka süresi	107,31±44,75 dk	138,78±37,93 dk	0,046
Taşsızlık oranı	%75,36 (52/69)	%63,76 (44/69)	0,139
Nefrostomi varlığı	17	63	<0,001
Dj varlığı	64	20	<0,001
Preop-postop hgb farkı	1,04	1,48	0,005
Hastanede kalış süresi	2,91±1,08	4,47±1,69	<0,001
Üst	3	3	
AKSES YERİ ORTA	15	18	
ALT	45	47	
MULTİPL	6	1	
16F	10		
18F	46		
20F	1		
AKSES BOYUTU 24F	4	6	
26F	2		
28F		1	
30F	6	62	

Perkutan Nefrolitotomi

SS-118

GERİATRİK HASTALARDAKİ PERKÜTAN NEFROLİTOTOMİ KOMPLİKASYONLARININ DEĞERLENDİRİLMESİ

Oğuzhan Yusuf Sönmez, Şeref Coşer, Okan Alkış, Mehmet Sevim, İbrahim Güzev Kartal, Bekir Aras

Kütahya Sağlık Bilimleri Üniversitesi Evliya Çelebi Eğitim Ve Araştırma Hastanesi

Böbrek taşlarına yönelik uygulanan Perkütan Nefrolitotomi (PNL) operasyonunun, geriatrik popülasyonda (≥65 yaş) karşılaşılan komplikasyonlarını ve operasyonun bu yaş grubundaki güvenilirliğini değerlendirmeyi amaçladık.

Gereç-Yöntem: Perkütan nefrolitotomi operasyonu yapılan 238 hastanın verileri retrospektif olarak incelendi. Bu hastalar iki gruba ayrıldı. (yaşlı: ≥65, genç:<65 yaş). Hastaların demografik verileri, operasyon verileri ve komplikasyonlar gruplar arasında karşılaştırıldı.

Bulgular: 238 hastanın 86'sı geriatrik hasta grubunda iken 152'si kontrol genç hasta grubundaydı. Gruplar arasında cinsiyet, BMI, taş boyutu, taş sayısı, hidronefroz derecesi, operasyon süresi, hastanede yatış süresi ve hemoglobin düşüşü açısından istatistiksel olarak anlamlı fark saptanmadı. (Tablo 1.) Geriatrik hasta grubunda hastaların %16,2'sinde komplikasyon izlenirken genç hasta grubunda %14,4 idi. (p=0,709) Clavien ≥Grade 3 komplikasyonlar ise geriatrik hastaların % 3,5'unda gözlenirken genç hastaların %2,6 sında izlenmekteydi. (p=0,905) (Tablo 2.)

Sonuç: Perkütan nefrolitotomi (PNL) geriatrik hastalarda güvenle uygulanabilmektedir.

Anahtar kelimeler: Geriatrik hastalar,perkütan nefrolitotomi,komplikasyonlar

Tablo 1. Demografik ve operasyona ait veriler

	≥ 65 (n=86)	<65 (n= 152)	p value
Yaş (yıl)	69.2±3.5	47.3±10.5	0.001
ASA skoru (Ort±SD)	2.77±4.52	1.63±0.58	0.001
BMI(kg/m2) (Ort±SD)	27.33±4.57	27.49±4.57	0.789
Taş boyutu (cm) (Ort±SD)	2.52±0.96	2.75±1.13	0.114
Taş sayısı (n) (%) Tek Multipl	52 (60.4) 34 (29.6)	78 (51.3) 74 (48.7)	0.179
Hidronefroz derecesi (n) (%) Yok Hafif Orta Ciddi	59 (68,6) 18 (20,9) 8 (9,3) 1 (1,2)	101 (66,5) 32 (21,1) 14 (9,2) 5 (3,2)	0,795
Operasyon süresi (dk)	80.35±42.74	78.55±34.95	0.726
Hastanede kalış süresi (gün)	4.17±1.91	3.85±3.1	0.378
Hemoglobin düşüşü (mg/dL)	1.07±0.83	1.27±0.86	0.087

Tablo 2. Komplikasyonlara ait veriler.

Complication (n) (%)	14 (16.2)	22 (14.4)	0.709
Grade of complication (n) (%) ≥ Grade 3 < Grade 3	3 (3.5) 11 (12.7)	4 (2.6) 18 (11.8)	0.905

Perkutan Nefrolitotomi

SS-119

SUPİN POZİSYONDA UYGULANAN MİNYATÜRİZE PERKÜTAN NEFROLİTOTOMİ YENİ BAŞLAYANLAR İÇİN ETKİN VE GÜVENİLİR BİR YÖNTEM Mİ?

Eralp Kubilay[1,2], Murat Can Karaburun[3]

[1]*Yakın Doğu Üniversitesi Tıp Fakültesi, Üroloji Anabilim Dalı, Lefkoşa Kktc*
[2]*Dr. Burhan Nalbantoğlu Devlet Hastanesi, Üroloji Kliniği, Lefkoşa Kktc*
[3]*Acıpayam Devlet Hastanesi, Üroloji Kliniği, Denizli Türkiye*

Amaç: Öğrenme eğrisindeki üroloji uzmanları için supin pozisyonda uygulanan minyatürize perkütan nefrolitotomi cerrahisinin etkinliği ve güvenilirliğinin değerlendirilmesi amaçlandı.

Yöntem: Kasım 2022-Ocak 2024 tarihleri arasında böbrek taşı nedeniyle Dr. Burhan Nalbantoğlu Devlet Hastanesi Üroloji Kliniği ve Yakındoğu Üniversitesi Tıp Fakültesi Üroloji AD. Başvuran ve EAU kılavuzlarına göre perkütan nefrolitotomi endikasyonu alan hastalar belirlendi. Galdakao-Valdivia Modifiye Supin pozisyonda PCNL yapılan 38 hasta çalışmaya dahil edildi. Aynı pozisyonda yapılmış 2 standart PCNL hastası ve perioperatif nefrostomi kateteri takılan 1 hasta çalışmadan çıkarıldıktan sonra minyatürize PCNL yapılan ve perioeratif DJ stent uygulanan 35 hastanın demografik verileri, taş boyutu, yerleşimi, renal akses süresi, toplam cerrahi süre, floroskopi süresi, post operatif 6. saat ağrı skoru, Clavien-Dindo sınıflamasına göre komplikasyonlar ve cerrahi sonrası taşsızlık oranları retrospektif olarak incelendi. Tüm hastalara operasyon öncesi düşük doz kontrastsız bilgisayarlı tomografi görüntülemesi yapıldı ve steril idrar kültürü görüldükten sonra cerrahiye alındı. Tüm hastalar 15-16.5 fr'e kadar dilate edildikten sonra 16-17,5fr metalik kılıflar yerleştirildi. Taşlar Holmium-YAG lazer ile fragmante edildi ve vacuum-cleaner etkisi ile dışarı alındı. Başarı, üreteral DJ stent çıkarılması sırasında yapılan düşük doz kontrastsız bilgisayarlı tomografide taşsızlık veya klinik önemsiz taş boyutu (3 mm ve altı) olması olarak tanımlandı. 35 hasta iki ayrı gruba ayrılarak ilk 18 vaka GRUP-A, 2. 17 vakalık grup ise GRUP-B olarak adlandırıldı ve iki grup kendi aralarında da karşılaştırıldı.

Bulgular: Çalışmaya dahil edilen 35 hastanın ortalama yaşı 49,3±12,6 yıl olarak bulundu. Ortalama hastanede kalış süresi ve üreteral DJ stent çekilme süresi sırasıyla 2,3±1,4 gün ve 2,4±0,8 hafta olarak bulundu. Ortalama taş boyutu 25±9 mm idi. Hastaların 5 (%14,2)'inde Clavien-Dindo derece 2 ve 1 (%0,4)'inde derece 3 olmak üzere toplam 6 (%17,1) hastada komplikasyon görüldü. Ortalama hemoglobin düşüşü 1,5±0,4 g/dL olarak izlendi ve postoperatif 6. saat VAS ortalaması 6,1±1,7 olarak bulundu.

Hastaların izlem sonunda toplam taşsızlık oranı %80,2 olarak tespit edildi. İlk 18 vaka ve ikinci 17 vakanın gruplara ayrılmasının ardından yapılan analizde grupların pre-operatif parametreler açısından benzer olduğu görüldü. Renal akses süresi, skopi süresi ve taşsızlık açısından istatistiksel olarak anlamlı şekilde GRUP-B lehine fark olduğu görüldü(p<0,05). İki grup arasında toplam cerrahi süresi, komplikasyon oranları ve ağrı skoru açısından istatistiksel olarak anlamlı fark olmadığı görüldü(p>0,05).

Sonuç: Supin pozisyonda uygulanan minyatürize perkütan nefrolitotomi cerrahisi yüksek taşsızlık ve kısa cerrahi süresi açısından etkin görünmekle birlikte, yeni başlayan üroloji uzmanları için biriken tecrübenin, etkinliği daha yüksek düzeylere getireceğini söylemek mümkündür.

Anahtar kelimeler: Minyatürize PCNL, mPCNL, Supin perkütan

Tablo1

Parametreler	GRUP-A	GRUP-B	
Renal Akses Süresi (sn)	146±52	106±37	p=0,042
Skopi Süresi (sn)	171±43	124±21	p=0,035
Taşsızlık (%)	%72,2 (13/18)	%88,2 (15/17)	p=0,037
Cerrahi Süresi (dk)	73±19	64±15	p>0,05
Ağrı Skoru (VAS)	6,8	5,6	p>0,05
Hb Değişimi (ng/dL)	1,3±0,7	1,5±0,6	p>0,05

Tablo1. İki grup arasında perioperatif parametreler açısından yapılan karşılaştırma.

Perkutan Nefrolitotomi

SS-120

20MM> BÖBREK TAŞLARINDA SUPİN POZİSYONDA MPCNL VE RIRS KARŞILAŞTIRILMASI. EĞİLİM PUANI EŞLEŞTİRMESİ ANALİZİ.

Eralp Kubilay[1,2], Çağla Şafak[3], Osman Yangın[2]

[1]Yakın Doğu Üniversitesi Tıp Fakültesi, Üroloji Anabilim Dalı, Lefkoşa Kktc
[2]Dr. Burhan Nalbantoğlu Devlet Hastanesi, Üroloji Kliniği, Lefkoşa Kktc
[3]Ankara Üniversitesi Tıp Fakültesi, Biyoistatistik Anabilim Dalı, Ankara Türkiye

Amaç: 20mm> böbrek taşı nedeni ile başvuran hastalarda eğilim puanı eşleştirmesi sonrası mPCNL ve RIRS'ın perioperatif parametreler, taşsızlık oranları ve komplikasyonlar üzerine etkisini ortaya koymak amaçlandı.

Yöntem: Kasım 2022-Ocak 2024 tarihleri arasında böbrek taşı nedeniyle Dr. Burhan Nalbantoğlu Devlet Hastanesi Üroloji Kliniği ve Yakındoğu Üniversitesi Tıp Fakültesi Üroloji AD. başvuran ve EAU kılavuzlarına göre RIRS ya da perkütan nefrolitotomi endikasyonu alıp opere edilen hastalar belirlendi. Hastaların operasyondan sonra 2. Ve 4. Haftalarda DJ kateterleri çıkarıldı ve düşük doz kontrassız tomografik inceleme ile değerlendirildi. Taşsızlık terimi klinik olarak anlamsız veya 3mm> fragmanların olduğu hastalar için kullanıldı. mPCNL ve RIRS grupları için eğilim puanı eşleştirmesi yapıldı ve gruplar taş boyutu, taşın yerleşimi ve hounsfield ünitesi göz önünde bulundurularak eşleştirildi. Gruplar birbirleri ile karşılaştırıldı.

Bulgular: Bu süreçte 36 hastaya supin pozisyonda mPCNL uygulandı. Aynı dönemde 49 hastaya RIRS uygulandı. Bu hastalar içinden eğilim puanı eşleştirmesi sonucunda, 12'si mPCNL grubunda, 12 hasta ise RIRS grubunda olmak üzere sedece 24 hasta çalışmaya dahil edildi. İki grup arasındaki taşsızlık oranları değerlendirildiğinde mPCNL grubunda istatistiksel olarak anlamlı şekilde oranların daha yüksek olduğu görüldü(91.66% vs. 66.67%; p<0,05). Ortalama cerrahi girişim süresi mPCNL grubunda istatistiksel olarak anlamlı saptandı (32.41±15.08 vs 49.21 ±19.15) (p <0.05). Ortalama hemoglobin düşüşü RIRS grubunda daha düşük olmasına rağmen istatistiksel olarak anlamlı bir fark saptanmadı. Yine iki grup arasında Clavien Dindo sınıflamasına göre komplikasyonlar açısından da anlamlı bir fark saptanmadı. Ortalama VAS ağrı skoru RIRS grubunda istatistiksel olarak anlamlı şekilde daha düşük saptandı(p<0,05).

Sonuç: mPCNL daha kısa operasyon süresi ve daha yüksek taşsızlık oranları ile daha etkin görünse de, komplikasyonlar ve postoperatif ağrı açısından mPCNL ile arasında bir fark olmadığı görüldü.

Anahtar kelimeler: mPCNL, RIRS, Propensity Score Matching

Geleceği Şekillendiren Teknolojiler

SS-123

SEMİRİJİD ÜRETEROSKOPİ SIRASINDA DOUBLE-J STENT YERLEŞTİRME PREDİKTÖRLERİNİN MAKİNE ÖĞRENMESİ KULLANILARAK ARAŞTIRILMASI

Nebil Akdoğan[1], İsmail Önder Yılmaz[1], Özgür Yılmaz[2], Volkan Şen[3], Can Sinirsiz[3], Cemil Aydın [4], Muhammet İhsan Öztürk[4], Mehmet İlker Gökçe[5], Ahmet Doruk Güler[5], İlker Akarken[6], Eren Can Aydın[6], Tarık Emre Şener[7], Murat Gülşen[8], Ertuğrul Köse[8], Mehmet Özen[9], Bora İrer[10], Enis Kervancıoğlu[11], Mehmet Necmettin Mercimek[12], Murat Uçar[13], Volkan İzol[14], İbrahim Atilla Arıdoğan[1], Barbaros Başeskioğlu[15], Yılören Tanıdır[16]

[1]Çukurova Üniversitesi Tıp Fakültesi, Üroloji Anabilim Dalı
[2]Adana Alparslan Türkeş Bilim Ve Teknoloji Üniversitesi, Bilgisayar Ve Bilişim Fakültesi, Yapay Zeka Mühendisliği Bölümü
[3]Dokuz Eylül Üniversitesi Tıp Fakültesi, Üroloji Anabilim Dalı
[4]Çorum Hitit Üniversitesi Erol Olçok Eğitim Ve Araştırma Hastanesi, Üroloji Anabilim Dalı
[5]Ankara Üniversitesi Tıp Fakültesi, Üroloji Anabilim Dalı
[6]Muğla Sıtkı Koçman Üniversitesi Tıp Fakültesi, Üroloji Anabilim Dalı
[7]Marmara Üniversitesi Tıp Fakültesi, Üroloji Anabilim Dalı
[8]Ondokuz Mayıs Üniversitesi Tıp Fakültesi, Üroloji Anabilim Dalı
[9]Samsun Eğitim Ve Araştırma Hastanesi, Üroloji Kliniği
[10]İzmir Büyükşehir Belediyesi Eşrefpaşa Hastanesi, Üroloji Kliniği
[11]Başkent Üniversitesi Tıp Fakültesi, Üroloji Anabilim Dalı
[12]Samsun Özel Atasam Hastanesi, Üroloji Kliniği
[13]Alanya Alaaddin Keykubat Üniversitesi Tıp Fakültesi, Üroloji Anabilim Dalı
[14]Adana Özel Çukurova Üroloji Merkezi
[15]Eskişehir Özel Klinik
[16]Medikana Ataşehir Hastanesi, Üroloji Kliniği

Amaç: Üreter taşı nedeni ile yapılan semirijid üreteroskopi (URS) operasyonunda double-j (D-J) stent kullanımı idrar drenajını ve pasajı güvenceye almakla birlikte, postoperatif dönemde dizüri, hematüri ve ağrı gibi semptomlara yol açarak hastaların hayat kalitesini bozabilmektedir. Hangi durumlarda stent gerekliliğinin daha fazla olabileceği ile ilgili literatürde çalışmalar bulunmaktadır. Yapılmış farklı çalışmalarda; komorbidite varlığı, şok dalga tedavisi (SWL) öyküsü, uzamış operasyon süresi, impakte üreter taşı, taş dansitesi, yaş, soliter böbrek, intraoperatif komplikasyon varlığı, intraoperatif rezidü fragman varlığı, üreter duvar kalınlığı gibi faktörler anlamlı bulunmuş. Son yıllarda tıbbın her alanında olduğu gibi ürolojide de yapay zekanın alt kümesi olan makine öğrenmesinin kullanıldığı çalışmalar yaygınlaşmaktadır. Biz de üreter taşı nedeni ile semirijid URS yapılan hastalarda D-J stent takılma gerekliliğini öngörmede makine öğrenmesi kullanarak analiz yapmayı amaçladık.

Metod: Prospektif olarak oluşturulmuş Minimal İnvaziv Üroloji Derneği Taş Çalışma Grubu Veri Tabanı incelemeye alındı. (Minimal İnvaziv Üroloji Derneği Taş Çalışma Grubu Veri Toplama Projesi isimli, Ondokuz Mayıs Üniversitesi, Klinik Araştırmalar Etik Kurulu, 2023/144 karar numaralı, B.30.2.ODM.0.20.08/223-276 sayılı gözlem nitelikli araştırma projesi) Veritabanından üreter taşı nedeni ile semirijid URS yapılmış hastalar seçildi. Prestenting yapılmış hastalar eş zamanlı retrograd intrarenal cerrahi de yapılmış hastalar çalışma dışı bırakıldı. Çalışmanın çıkış noktası preoperatif dönemde D-J stent yerleştirme ihtimalini öngörebilmek ve hastalara preoperatif dönemde bu gereklilik ihtimali hakkında sağlıklı bilgi verebilmek olduğundan, operasyon süresi, intraoperatif komplikasyon gelişimi, intraoperatif rezidü fragman varlığı gibi değişkenler analize dahil edilmedi. Kullanılan makine öğrenmesi metodları; Lojistik Regresyon (LR), Radial Basis Function Support Vector Machine (RBF-SVM) ve Random Forest (RF) idi.

Sonuçlar: Şubat 2022 – Ocak 2023 arasında semirijid URS yapılmış 297 hasta çalışmaya dahil edildi. Hastalardan 38/297'sine

(%12,8) D-J stent kullanımadı. Demografik, klinik, görüntüleme ve laboratuvar bulgularını içeren toplam 26 feature kullanıldı. Makine öğrenmesi metodlarından eğri altında kalan alan (AUC) değeri en yüksek olanı; RBF-SVM (AUC:0,77) idi. Lojistik Regresyon'un AUC değeri 0,42 iken, RF metodunun AUC değeri 0,51 idi.

Tartışma: Bizim bilgimize göre literatürde semirijid URS yapılan hastalarda D-J takılmasını öngörmede makine öğrenmesine dayalı analiz yapılan bir çalışma bulunmamaktadır. Makine öğrenmesi doğrusal olmayan, kompleks, karmaşık ilişkileri saptamada etkili bir yöntemdir. RBF-SVM doğrusal olmayan problemleri çözmede LR'ye göre çok daha üstün bir metoddur. Bizim çalışmamızda LR'nin prediktif değerinin RBF-SVM'den çok daha düşük bulunması; semirijid URS yapılan hastalarda D-J takılma gerekliliği durumunun kompleks doğrusal olmayan birtakım değişkenlerden etkilendiğini göstermektedir. Biz de makine öğrenmesi metodlarını kullanarak yüksek prediktif değerler elde edebildik.

Anahtar kelimeler: Üreter taşı, Semirigid üreteroskopi, Üreteral stent, Double-J stent, Makine öğrenmesi

Fleksibil Üreterorenoskopi

SS-124

RETROGRAD İNTRARENAL CERRAHİ'DE ASPİRASYON YAPILABİLEN ÜRETERAL ERİŞİM KILIFININ ERKEN DÖNEM SONUÇLARA ETKİSİ

Murat Can Kiremit[1], İbrahim Can Aykanat[2], Kayhan Tarım[1], Umut Can Karaarslan[1], Mustafa Müdüroğlu[1], Yakup Kordan[1]

[1]Koç Üniversitesi Tıp Fakültesi Üroloji Anabilim Dalı, İstanbul Türkiye
[2]Koç Üniversitesi Hastanesi, Üroloji Kliniği, İstanbul, Türkiye

Amaç: Üst üriner sistem taşlarının retrograd intrarenal cerrahi (RIRC) ile tedavisinde yeni kullanıma giren aspirasyon yapılabilen ve yönlendirilebilir esnek üreteral erişim kılıfının (AYEÜEK) etkinlik ve güvenliğini standart üreteral erişim kılıfı (ÜEK) ile karşılaştırarak değerlendirmek.

Gereç ve Yöntemler: Kliniğimizde Thulium Fiber Laser (TFL) kullanıma girdiği Aralık 2021'den Ocak 2024 tarihine kadar böbrek ve/veya proksimal üreter taş(lar)ı tanısı ile RIRC yapılan hastaların dosyaları retrospektif olarak incelendi. Mayıs 2023'ten itibaren AYEÜEK kullanılan 26 hasta; yaş, cinsiyet, ASA skoru, taş sayısı, lokalizasyonu, boyutu, dansitesi (Hounsfield ünitesi), önceden JJ stent varlığı parametreleri açısından eşleştirilerek yine 10-12Fr standart ÜEK'nın kullanıldığı aynı sayıda hastanın verileri ile karşılaştırıldı.

Bulgular: Hastaların demografik, taş ve operasyona dair verileri Tablo 1'de gösterilmektedir. Gruplar arasında basket kullanımı ve postoperatif erken dönem taşsızlık oranları açısından istatistiksel anlamlı farklılık saptandı. Ameliyat ve litotripsi süresi AYEÜEK grubunda daha kısa olmakla birlikte istatistiksel anlamlı fark izlenmedi. Her iki grupta'da 3'er hastada (% 11,5) görüntü kalitesini etkileyen hemoraji ile karşılaşılırken hiçbir hastada buna bağlı ameliyat sonlandırılıp 2. seansa bırakılmadı. Tüm hastalarda ameliyat sonunda JJ stent takıldı. AYEÜEK grubunda 20 hastada (% 76,9) magnetik JJ stent takılırken standart ÜEK grubunda bu oran 7/26 (% 26,9) olarak bulundu.

Sonuçlar: Sınırlı sayıdaki olgumuzun erken dönem sonuçlarına göre AYEÜEK kullanımı basket kateter kullanımı ihtiyacını azaltarak cerrahinin maliyetine olumlu bir katkı sağlayabilir. Ayrıca erken dönem taşsızlık açısından da AYEÜEK kullanımı standart ÜEK'e göre avantajlı olarak bulunmuştur. Son olarak her ne kadar AYEÜEK, hem ameliyat hem de litotripsi süresini kısaltsa da istatistiki anlamlı farka ulaşabilmesi için daha geniş olgu serisine ihtiyaç olduğu görülmektedir.

Anahtar kelimeler: böbrek taşı, retrograde intrarenal cerrahi, üreteral erişim kılıfı, aspirasyon yapılabilen ve yönlendirilebilir esnek üreteral erişim kılıfı

Tablo 1

	AYEÜEK (n=26)	Standart ÜEK (n=26)	P
Yaş	48.7 ± 11.5	49.2 ± 8.7	0.850
BMI	28.3 ± 4.5	27.6 ± 4.0	0.567
Taş boyutu (mm)	19.0 ± 8.9	18.8 ± 8.1	0.936
Taş dansitesi (HU)	1107.0 ± 369.5	1096.3 ± 302.2	0.910
Ameliyat süresi (dk)	68.4 ± 36.5	82.5 ± 37.9	0.177
Litotripsi süresi (sn)	581.8 ± 638.8	851.3 ± 881.3	0.213
Floroskopi zamanı (sn)	4.5 ± 4.8	3.7 ± 3.0	0.497
Endoskopik Taşsızlık			**0.046***
Komplet taşsızlık	22	15	
Tek<2 mm	0	0	
Çoklu<2 mm	4	7	
Tek< 4 mm	0	0	
Çoklu<4 mm	0	4	
>4 mm	0	0	
Floroskopik Taşsızlık			0.069
Komplet taşsızlık	22	16	
Tek<2 mm	0	0	
Çoklu<2 mm	4	6	
Tek< 4 mm	0	0	
Çoklu<4 mm	0	4	
>4 mm	0	0	
Postoperatif Erken Taşsızlık			**0.049***
Komplet taşsızlık	23	17	
Tek<2 mm	0	0	
Çoklu<2 mm	3	4	
Tek< 4 mm	0	0	
Çoklu<4 mm	0	5	
>4 mm	0	0	
Basket kullanımı	5	26	**<0.001***
Hastanede yatış süresi	1.3 ± 0.6	1.1 ± 0.6	0.529

Perkutan Nefrolitotomi

SS-125

PREOPERATİF PERKÜTAN NEFROSTOMİ KATETERİ TAKILMASI PERKÜTAN NEFROLİTOTOMİ SONUÇLARINI ETKİLİYOR MU?

Umut Can Karaarslan[1], Umut Kütükoğlu[3], Abdülvahap Bakır[3], İbrahim Can Aykanat[2], Ersin Gökmen[3], Yılören Tanıdır[3], Murat Can Kiremit[1], Yakup Kordan[1], Tarık Emre Şener[3]

[1]Koç Üniversitesi Tıp Fakültesi Üroloji Anabilim Dalı, İstanbul Türkiye
[2]Koç Üniversitesi Hastanesi, Üroloji Kliniği, İstanbul, Türkiye
[3]Marmara Üniversitesi Tıp Fakültesi Üroloji Anabilim Dalı, İstanbul, Türkiye

Giriş: Perkütan nefrolitotomi (PNL) operasyonu 2 cm' den büyük böbrek taşları için altın standart cerrahi yöntemdir. Obstruksiyona bağlı gelişen pyonefroz veya akut böbrek yetmezliği gibi durumlarda hastalarda geçici olarak perkütan nefrostomi (PN) kateteri takılarak taş operasyonunun ertelenmesi gerekebilir. Bu çalışmada, üst üriner sistem taşının definitif tedavisi öncesi Girişimsel Radyoloji bölümleri tarafından PN kateteri takılan hastaların PNL sonuçlarını sunmayı amaçladık.

Gereç ve Yöntemler: Mart 2014 ile Kasım 2023 tarihleri arasında Koç Üniversitesi ve Marmara Üniversitesi Üroloji kliniklerinde PNL operasyonu yapılan hastaların verileri retrospektif taranarak preoperatif dönemde drenaj amaçlı PN kateteri takılmış olan 40 hasta çalışmaya dahil edildi.

Bulgular: Hastalara ait demografik, operatif ve postoperatif bilgileri Tablo 1' de gösterilmiştir. Hastaların 30 (%75) 'una hidronefroz

ve akut böbrek hasarı, 10 (%25) 'una pyonefroz sebebiyle PN kateteri takılmıştır. Operasyon esnasında pyelografi işleminin 16 (%40) 'sı antegrad olarak nefrostomi kateterinden, 24 (%60) 'ü ise üreter kateteri yerleştirilerek retrograd olarak yapılmıştır. Retrograd pyelografi yapılan hastalarda PN kateterinin tercih edilmeme sebebi 11 (%45.8) hastada kateterin taşa ulaşım için uygun kalikste bulunmaması, 13 (%54.2) hastada ise kateterin kontamine olmasıdır. 13 (%32.5) hastada PN traktı dilate edilerek nefrolitotomi için erişim sağlanırken, 27 (%67.5) hastada yeni veya ilave trakt hazırlanması gerekmiştir. Nefrostomi traktının kullanılmamasının sebebi 7 (%25.9) hastada nefrostomi kateterinin istenilen kalikste olmaması, 7 (%25.9) hastada enkruste nefrostomi kateteri, 13 (%48.1) hastada ise cerrahın tercih etmemesidir. Mevcut PN traktının kullanıldığı veya yeni-ilave trakt hazırlanan hastalar karşılaştırıldığında Clavien-Dindo Grade ^{3}2 komplikasyon gelişme oranı açısından istatistiki anlamlı fark saptanmadı (% 7,7 vs % 7,4 p=1,000).

Komplet taşsızlık oranı tüm kohortta 35/40 (% 87,5) olarak bulunurken mevcut PN traktının kullanıldığı veya yeni-ilave trakt hazırlanan hastalar arasında komplet taşsızlık açısından fark saptanmadı (%92,3 vs %85,2 p=0,728).

Sonuç: PNL öncesi oluşturulan PN traktı ameliyat sırasında güvenle kullanılabilir. Ancak çalışmamızın sonuçları, Girişimsel Radyoloji tarafından preoperatif hazırlanan traktın sadece 1/3 hastada PNL ameliyatının tamamlanabilmesi için yeterli olduğunu göstermiştir. Ürologlar yeni veya ilave trakt ihtiyacının olabileceğini akılda tutmalıdır.

Anahtar kelimeler: Perkütan nefrolitotomi, Perkütan nefrostomi, Böbrek taşı

Tablo 1. Preoperatif, Peroperatif ve Postoperatif değişkenler

Yaş	52.8
Cinsiyet (E/K)	29/11
Vücut kitle indeksi	25.9
ASA skoru (1/2/3)	17/18/5
Taş tarafı (sağ /sol/bilateral)	(21/18/1)
Taş boyutu (mm)	21.7
Taş volümü (cc)	5036.5
Guy's stone score (1/2/3/4)	5/13/12/9
Supin pozisyon	24 (%60)
Prone	16 (%40)
Operasyon süresi (dk)	109.6
Floroskopi süresi (sn)	165.8
Floroskopi dozu (mGy)	62.1
Postoperatif nefrostomi kateterinin alınma zamanı (gün)	4.1

VİDEO BİLDİRİLER

Laparoskopik ve Robotik Cerrahi

VS-01

PELVİK EKTOPİK TAŞLI BÖBREĞİ OLAN HASTADA LAPAROSKOPİK PYELOLİTOTOMİ VİDEO SUNUMU

Mutlu Değer, Nebil Akdoğan, Mert Evirgen, İsmail Önder Yılmaz, Volkan İzel, İbrahim Atilla Arıdoğan

Çukurova Üniversitesi

Amaç: Ektopik taşlı böbreği olan hastalarda, taşa her zaman perkütan yollarla ulaşılamamakta olup, endoskopik operasyonla da ulaşılamayan taşlara laparoskopik yöntemle piyelolitotomi yapılabilir.Bu videomuzda pelvik ektopik böbreği olan ve böbrek taşına endoskopik yöntemlerle ulaşılması zor olan hastada laparoskopik piyelolitotomi görüntülerini sunmayı amaçladık.

Vaka Sunumu: 35 yaş ek hastalığı olmayan erkek hasta.Karın ağrısı şikayeti ile kliniğimize başvurdu.Yapılan tetkiklerde pelvik yerleşimli sol böbrek orta kesimde 13 mm taş saptandı.Laparoskopik pyelolitotomi planlandı.Genel anestezi altında sol böbreğe üreter katateri yerleştirilmesini takriben hasta sol semilomber pozisyona alındı.Veres iğnesi ile girilerek pnömoperitonum oluşturulduktan sonra sırası ile göbek hizası, göbek hizası medial, göbek üstü pararektalden, 10 mm, 5mm, 5mm lik portlar yerleştirildi.Batın sol alt kadranında böbrek görüldü.Çevre bağırsak ve dokular aspiratör dissektör ve ultrasicion yardımı ile disseke edildi.Renal pelvise ulaşıldı.2 cmlik insizyonla renal pelvis açıldı.Taşa ulaşılarak dissektör yardımı ile ekstrakte edildi.3/1 V-loc sütür ile renal pelvis sütürüze edildi.Üreter kataterinden sf verilerek kaçak testi yapıldı kaçak olmadığı görüldü.Ekstrakte edilen taş organ torbasına alındı.Loja bir adet dren yerleştirilerek işlem sonlandırıldı.Operasyon 50 dk sürdü.Major komplikasyon yaşanmadı.Post op 2. Gün dren çekilerek hasta taburcu edildi.

Sonuç: Artan deneyimle beraber teknik açıdan zor yerleşimli pelvik ektopik böbreği olan hastalarda taş operasyonları laparoskopik teknikle güvenle ve minimal invaziv şekilde uygulanabilir.

Anahtar kelimeler: laparoskopik pyelolitotomi, ektopik taşlı böbrek,

Laparoskopik ve Robotik Cerrahi

VS-02

SAĞ PELVİK EKTOPİK TAŞLI BÖBREKTE LAPAROSKOPİK PYELOLİTOTOMİ

Fesih Ok[1], Mert Evirgen[2], İbrahim Halil Şükür[3], Mutlu Değer[2]

[1]Adana Şehir Eğitim Ve Araştırma Hastanesi
[2]Çukurova Üniversitesi Tıp Fakültesi
[3]Adana 5 Ocak Devlet Hastanesi

Metanefrik böbrek sakral bölgeden kaynaklanır ve daha sonra gelişim sırasında daha kranyal olarak konumlanır. Pelvisten renal fossaya çıkamayan bir böbrek, ektopik pelvik böbrek olarak kabul edilir. Pelvik böbreğin görülme oranı 2200 ila 3000'de 1 olarak bildirilmiştir. Ektopik taşlı böbrek cerrahisinde tedavi seçenekleri taşın ve böbreğin özelliklerine bağlı olarak; ESWL, flexible URS, laparoskopi yardımlı PNL ve laparoskopik piyelolitotomidir. Bu video bildiride; sağ pelvik ektopik böbrekli, renal pelvis ve alt kaliks taşları olan hastada yaptığımız laparoskopik pyelolitotomi ameliyatını sunmayı amaçladık.

45 yaşında sağ pelvik ektopik böbreği olan kadın hasta tarafımıza karın ağrısı ve tekrarlayan idrar yolu enfeksiyonu şikayetleriyle başvurdu. Fizik muayenesinde anlamlı patoloji saptanmadı. Laboratuvar değerlerinde mikroskobik hematüri ve pyüri mevcuttu. Çekilen BT' de sağ pelvik ektopik böbrek pelvis ve alt kalikste büyüğü 13 mm olan toplam 4 adet taş saptandı. Böbrek pelvisinin anteriora dönük olması ve tüm taşlara pelvik insizyondan ulaşılabileceği düşünülerek laparoskopik pyelolitotomi planlandı.

Uygun steril boyama ve örtüm sonrası litotomi pozisyonunda sağ pelvik böbreğe skopi eşliğinde üreter katateri yerleştirildi. Daha sonra sağ semilomber pozisyonda veress iğnesi ile girilip pnömoperitoneum oluşturuldu. Ardından umblikus inferolaterale 1 adet 10'luk 1 adet 5'lik, umblikus sağ laterale 2 adet 5'lik port yerleştirildi. Ardından batına girildi ve pelvik böbreğe ulaşıldı, böbrek pelvisi barsak mezosunun altında hissedildi. Mezo insize edildi, künt ve keskin diseksiyonlarla transmezokolik olarak böbrek pelvisine ulaşıldı. Pelvis insize edilerek taşlar forceps yardımıyla ekstrakte edildi. Ardından renal pelvis ve barsak mezosu laparoskopik olarak 4/0 vicryl ile ayrı ayrı sütüre edildi. Daha sonra üreter katateri içerisinden retrograd sensör gönderildi ve üzerinden retrograd 4,7 FR JJ stent yerleştirildi. Taşlar organ torbasına konulup 10'luk port yerinden ekstrakte edildi. Hemostaz kontrolü sonrası loja 1 adet nelaton dren konulup işlem sonlandırıldı.

Hastada herhangi bir postoperatif komplikasyon gözlenmedi. Postoperatif 2. günde dreni alınan hasta postoperatif 3. günde taburcu edildi. Postoperatif 3. haftada kontrol direkt üriner sistem grafisi çekilen hastada rezidü taş saptanmadı. Hastanın JJ stenti lokal anestezi altında sistoskop ile çekildi.

Anahtar kelimeler: Pelvik ektopik böbrek, Böbrek taşı, Laparoskopi, Pyelolitotomi

Laparoskopik ve Robotik Cerrahi

VS-03

SEKONDER OLGUDA PELVİK BÖBREKTE LAPAROSKOPİK PYELOLİTOTOMİ

Ertuğrul Köse, Murat Gülşen, Onur Kalaycı, Utku Gürel Özcan, Ender Özden

Ondokuz Mayıs Üniversitesi Tıp Fakültesi Üroloji Anabilim Dalı, Samsun, Türkiye

Amaç: Bu videoda kliniğimizde gerçekleştirdiğimiz sekonder olguda pelvik böbrekte laparoskopik pyelolitotomi deneyimimizi sunmayı amaçladık.

Hasta ve Yöntem: 41 yaşında erkek hasta, başka bir merkezde suprapubik karın ağrısı nedeni ile başvurusunda yapılan bilgisayarlı tomografi görüntülemesinde sol pelvik yerleşimli böbrekte renal pelvis yerleşimli büyüğü 15 mm birkaç adet taş saptanması üzerine tarafımıza refere edildi. Direkt üriner sistem grafisinde taşlar opak idi. Özgeçmişinde 8 yıl önce sol pelvik böbrekte laparoskopi yardımlı taş cerrahisi öyküsü mevcuttu. Hastaya laparoskopik pyelolitotomi operasyonu planlandı.

Genel anestezi altında, litotomi pozisyonunda rijit sistoskop yardımı ile sol orifis lokalize edilerek hidrofilik klavuz tel üzerinden skopi eşliğinde 6/26 DJ stent sol böbreğe yerleştirildi. Ardından uygun saha arıtımı ve örtümü sağlanıp supin pozisyonda veress iğnesi ile pnömoperitoneum oluşturulduktan sonra 12 mm optik port ile umblikustan, daha sonra direkt görüş altında 12 mm çalışma portu sağ pararektal ve 2 adet 5 mm çalışma portları sol pararektal alandan yerleştirildi. Çevre dokuların oldukça yapışık, anatomik işaretlerin zorlukla seçilebildiği vakada, laparoskopik ultrasonografi yardımı ile sol pelvik yerleşimli böbrek lokalize edilip künt ve keskin diseksiyonlarla renal pelvis izole edildi. Renal pelvis Potts makası yardımı ile insize edildi. Taşlar grasper ve disektör yardımı ile böbrek dışarısına alındı. Renal pelvis serum fizyolojik ile yıkanarak varsa daha küçük fragmanların böbrek dışarısına çıkışı amaçlandı. Böbrek içerisinde taş kalmadığı teyit edildikten sonra renal pelvis 3-0 Biosyn™ sütur ile Heineke-Mikulicz tek-

niğine uygun olarak onarıldı, çevre doku yaklaştırıldı ve taşlar vücut dışına alınarak operasyon sonlandırıldı.

Bulgular: İlk portun girişinden taşların vücut dışarısına alınmasına kadar geçen süre 70 dk, tahmini kanama minimal idi. Postoperatif 1. gün foley sonda ve sump dreni çekilen hasta taburcu edildi. Postoperatif 4. haftada DJ stent çekildi.

Sonuç: Laparoskopik pyelolitotomi, pelvik böbrek taşlarının tedavisinde etkili ve güvenilir bir modalite olarak kabul edilebilir. Laparoskopik ultrasonografi, sekonder olgularda olduğu gibi zorlu anatomilerde cerrahın oryantasyonunu ciddi oranda arttıracak bir enstrüman olarak karşımıza çıkmaktadır.

Anahtar kelimeler: pelvik böbrek, böbrek taşı, laparoskopi

Laparoskopik ve Robotik Cerrahi

VS-04

MEGA ÜRETERLİ HASTADA LAPAROSKOPİK PYELOPLASTİ

Cemil Aydın, Ahmet Taşçı, Musa Ekici, Mücahit Doğan, Mustafa Serdar Çağlayan, Mehmet Murat Baykam

Hitit Üniversitesi Tıp Fakültesi Üroloji A.d

39 yaş kadın hasta

20.07.2022 tarihinde sağ yan ağrısı şikâyeti ile başvurdu.

Dış merkezde bil. HUN nedeniyle bilateral dj takılmış, stentler çekildikten 1 ay sonra şikayetleri devam etmesi üzerine tarafımıza refere edilmiş.

Ek hastalık: guatr

Geçirilmiş operasyon –

Taş öyküsü –

CT: Böbreklerin lokalizasyonları, büyüklükleri ve konturları normal. Her iki böbrek parankim kalınlığı ve sol pelvikalisiyel sistemi fizyolojiktir. Sağ böbrekte grade 2-3 üreteroplevikaliektazi izlenmiştir. Sağ üriner trakta taş dansitesi saptanmadı.

MAG3 SİNTİGRAFİ:

Global Renal Fonksiyon: Sol: %30,7 Sağ: %69,3

Tmax: Sol: 2 dk Sağ: 9 dk

Pre diüretik T1/2: Sol: 7 dk Sağ: 27 dk

Post diüretik T1/2: Sol: 16,4 dk Sağ: 20,1 dk

VCUG: VUR saptanmadı

HASTAYA Nisan 2023'te SAĞ LAPAROSKOPİK PYELOPLASTİ YAPILDI.

Post-op 1. günde drenden 300cc, 2. günde 300 cc, 3. dünde 1000 cc geleni olması üzerine hastaya sağ nefrostomi takıldı.

Drenaj nefrostomiden 2 gün sonra kesildi

Hemoglobin: 11,6>10,2

Kreatinin: 0,7>0,8

1 ay sonra tanısal urs yapıldı, RGPçekildi, extravazasyon olmaması üzerine nefrostomi alındı, dj stent yenilendi.

3 hafta sonra dj stent alındı.

Halen takiplerinde HN saptanmadı

Anahtar kelimeler: UP darlık, pyeloplasti, laparoskopi

Kaynak

Wang M, Xi Y, Huang N, Wang P, Zhang L, Zhao M, Pu S. Minimally invasive pyeloplasty versus open pyeloplasty for ureteropelvic junction obstruction in infants: a systematic review and meta-analysis. PeerJ. 2023 Nov 20;11:e16468. doi: 10.7717/peerj.16468. PMID: 38025670; PMCID: PMC10666611.

Laparoskopik ve Robotik Cerrahi

VS-05

PEDİATRİK HASTADA LAPAROSKOPİK PYELOLİTOTOMİ

Cemil Aydın, Mücahit Doğan, Musa Ekici, Mustafa Serdar Çağlayan, Mehmet Murat Baykam

Hitit Üniversitesi Tıp Fakültesi Üroloji A.d

6 Y erkek hasta

08.09.2023 tarihinde sol yan ağrısı ile tarafımıza başvurdu.

Sık idrar yolu enfeksiyonu geçirme öykülü, 3 ay önce de bu nedenle dış merkezde yatış yapılarak tedavi yapılmış. Büyüme-gelişme geriliği mevcut.

Ek hastalık: yok

Üriner USG: Sağ böbrek pelvikalisiyel yapılarda dilatasyon veya taş izlenmemiştir. Sol böbrekte büyüğü 2 cm ölçülen 6-7 adet taş ekosu izlendi. Sol böbrekte yer yer fokalkaliektaziler izlendi.

CT: Sol böbrek toplayıcı sistemi dilate görünümde olup parankimi incelmiştir. Renal pelviste en büyükleri 21 mm çapında olmak üzere birkaç adet taş izlenmiştir. Ayrıca sol böbrek kalikslerinde en büyükleri 22 mm çapında olmak üzere taşlar mevcuttur.

DMSA Sintigrafi: Her iki böbreğin total renal fonksiyonlara katılım oranları sol böbrek için: %37, sağ böbrek için: %63 olarak hesaplanmıştır.

Hastaya Aralık 2023'te sol laparoskopik pyelolitotomi yapıldı.

İntraop. kanama minimal

Post-operatif 1. günde drene gelen olmadı.

HGB: 12.3------11.9

Kreatinin: 0.4------0.3

Post-operatif 1. günde 37,8 c ateşi oldu, (Gentamisin eklendi)

Post-operatif 2. günde sondası, 3. günde dreni alındı, 4. günde taburcu edildi.

Taş Analizi Sonucu: %20 KALSİYUM OKSALAT
%80 ÜRAT TAŞI.

Anahtar kelimeler: laparoskopi, pyelolitotomi, pediatrik

Kaynak

Kashi AH, Simforoosh N, Nouralizadeh A, Ghasemi SM, Nayebzade A, Bonakdar Hashemi M, Valipour R, Basiri A, Tabibi A, Zargar H, Dadpour M, Rouientan H, Narouie B. The experience of a tertiary referral center with laparoscopic pyelolithotomy for large renal stones during 18 years. Sci Rep. 2023 Dec 28;13(1):23102. doi: 10.1038/s41598-023-50331-w. PMID: 38155230; PMCID: PMC10754888.

Laparoskopik ve Robotik Cerrahi

VS-06

AÇIK PYELOPLASTİ ÖYKÜLÜ HASTADA REDO LAPAROSKOPİK PYELOPLASTİ

Cemil Aydın, Mücahit Doğan, Musa Ekici, Alpkon Torun, Mustafa Serdar Çağlayan, Mehmet Murat Baykam

Hitit Üniversitesi Tıp Fakültesi Üroloji A.d

57 yaş, Erkek

2014 yılında dış merkezde sol UP bileşke darlığı nedeniyle açık sol pyeloplasti operasyon öyküsü mevcut.

Hasta 2023 Mart ayında sol yan ağrısı ile merkezimize başvurdu. Çekilen bilgisayarlı tomografide sol UP bileşkede 6 mm taş izlendi.

Ek hastalık: HT

09.03.2023 tarihinde sol URS + RGP işlemi yapıldı. Sol UP bileşke darlığı ile uyumlu idi. Hastaya DJ stent takıldı.

Dtpa: Sol böbrek 15.dakika yapılan iv diüretiğe parsiyel yanıt vermiş olup, inceleme sonunda aktivite stazı sebat etmiştir (UP DARLIĞA BAĞLI UZAMIŞ EKSKRESYON).

Sağ böbreğin total fonksiyona katkısı %52,3, sol böbreğin total fonksiyona katkısı %47,7 olarak hesaplandı.

Sağ böbrek diüretik T1/2: 6, Sol böbrek diüretik T1/2: 25

Hastaya 28.11.2023 tarihinde Re-do sol laparoskopik pyeloplasti operasyonu yapıldı.

- Operasyon 115 dakika sürdü.
- Hastanın intraoperatif kanama 50 cc idi.
- Preop hb:15,6--- postop hb:14,1
- Hastanın postop drenaj olmadı. 2. günde sondası alındı. Postop 3. günde dreni alındı. Postop 4. günde şifa ile taburcu edildi.

Anahtar kelimeler: UP darlık, pyeloplasti, laparoskopi

Kaynak

Shimizu N, Naya Y, Sekine K, Hou K, Okato A, Suyama T, Araki K, Masuda H, Kojima S. Laparoscopic redo pyeloplasty with a buccal mucosal graft. IJU Case Rep. 2022 Dec 19;6(2):124-127. doi: 10.1002/iju5.12567. PMID: 36874993; PMCID: PMC9978060.

RGP image 1

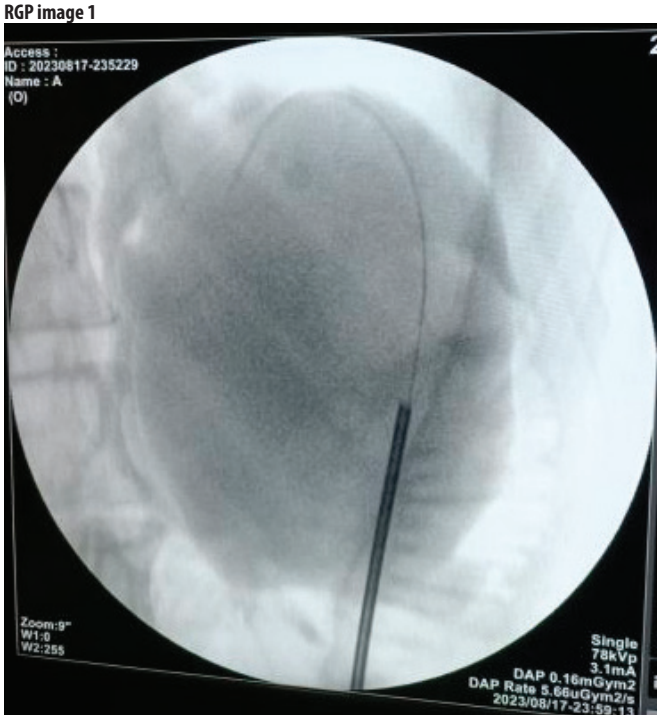

RGP image 2

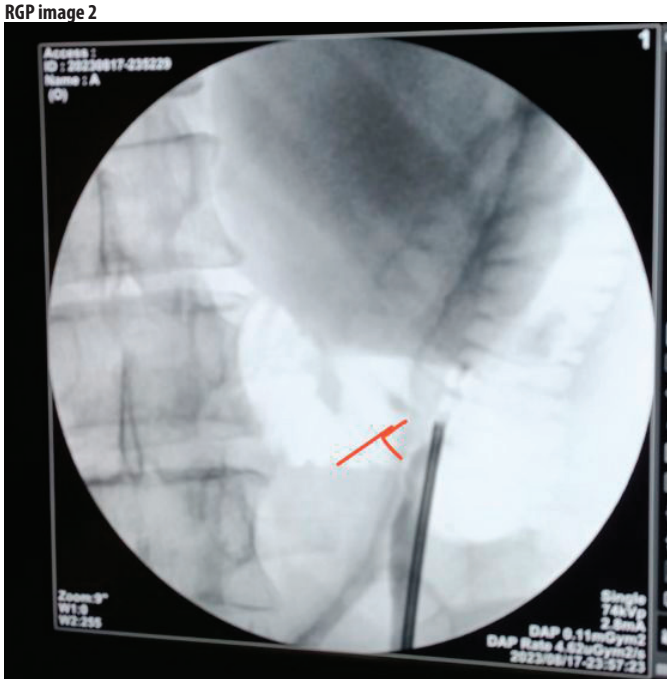

Laparoskopik ve Robotik Cerrahi

VS-07

RENAL PELVİS YERLEŞİMLİ 6 CM TAŞA UYGULANAN LAPAROSKOPİK PİYELOLİTOTOMİ OLGUSU

Ender Cem Bulut[1], Çağrı Coşkun[2], Nihat Karabacak[1], Serhat Çetin[1], Bora Küpeli[1]

[1]Gazi Üniversitesi Tıp Fakültesi Üroloji Anabilim Dalı
[2]Ağrı Eğitim Ve Araştırma Hastanesi Üroloji Kliniği

Giriş: 64 yaşında erkek hasta, sol yan ağrısı nedeniyle dış merkez başvurusunda ultrasonografide sol böbrekte hidronefroz, septalı kist ve 6 cm renal pelvis taşı saptanmış. Hastaya üst abdomen magnetik rezonans görüntüleme(MRG) planlandı. Bu süreçte ağrısı arttığı için hastaya lokal D/J stent yerleştirildi. Abdomen MRG sonucu kortikal kist şeklinde raporlanan hastanın renal pelvis taşına yönelik laparoskopik sol piyelolitotomi uygulandı.

Materyal-Metot: Genel anestezi altında litotomi pozisyonunda uygun saha temizliği ve steril örtünmeyi takiben 17 fr rijid sistoskopla üretra gözlenerek mesaneye girildi. Yakalama forcepsi ile ucu sol üreter orifisinde görülen D/J stent tutularak dışarı alındı. Stentin tek parça olduğu görüldü. Ardından 9,5 fr renoskop ile sol üretere girildi. Sol üretere 6 fr üreter kateteri takıldı. 16 fr sonda takılarak işleme son verildi. Ardından sol flank pozisyonda yeniden saha temizliği ve steril örtünmeyi takiben veress ile insuflasyon sonrası ilk trokar kör olarak diğer 3 trokar direkt bakı altında karna girildi. Böbreğin diğer çevre dokularla yapışıklıkları düşüldü. Kolon devrildi. Renal pelvise ulaşıldı. Renal pelvis hook yardımıyla insize edilerek yaklaşık 6 cm büyüklüğündeki taşa ulaşıldı. Renal pelvis duvarlarının kalınlaşmış olduğu görüldü. Taş renal pelvisten çıkarıldı. Ardından 6 fr üreter kateteri içinden 0.035 guidewire gönderildi. Guidewire üzerinden sol böbreğe 4,8 fr 28 cm D/J stent konuldu. Kanama kontrolü sağlandı. Renal pelvis insizyonu primer olarak onarıldı. Operasyon lojuna dren konuldu. Katlar anatomik planda onarılarak işleme son verildi.

Sonuç: Nefrolitiyazis ülkemizde oldukça sık görülmekte olup taşa yönelik girişim yöntemi taşın yerleşimine ve boyutuna göre değişmek-

tedir. Renal pelvis yerleşimli büyük taşlar için laparoskopik piyelolitotomi uygun hastalarda tecrübeli cerrahi ekipler tarafından minimal invaziv bir teknik olarak tercih edilebilir.

Anahtar kelimeler: Nefrolitiyazis, renal pelvis, laparoskopi, piyelolitotomi, dj stent, minimal invaziv üroloji

Laparoskopik ve Robotik Cerrahi

VS-08

RETROKAVAL ÜRETER SEYRİ VE VEN KOMPRESYONUNA BAĞLI DARLIĞI MEVCUT OLAN HASTADA LAPAROSKOPİK PİYELOPLASTİ

Ali Nofel Adilov, Ali Can Albaz, Oktay Üçer, Talha Müezzinoğlu, Gökhan Temeltaş

Celal Bayar Üniversitesi Hastanesi

Amaç: Vena Cava posteriorundan (retrokaval) seyreden anatomik varyasyonu bulunan ve buna bağlı vaskuler kompresyonu mevcut olan hastada laparskopik piyeloplasti deneyemimizi sunmaktır.

Gereç Yöntem: Tarafımıza sağ yan ağrısı ile başvuran 24 yaşında erkek hasta . Çekilen bilgisayarlı tomografide sağ böbrekte grade 3 hidronefroz izlenmiş olup sağ üreter orta kesim dilate görünümdedir ve tortiyoze seyir göstermektedir. Distal kesimde normal çap ve kalibrasyon da izlenmiş olup bu düzeyde vasküler yapı ile komşuluğu izlenmektedir. Vasküler yapı kompresyon? Hastaya 4 sene önce operasyon önerilmiş fakat kabul etmemiş. Sintigrafide toplam uptake in %50'si sağ böbrek %50'sini sıl böbrek gerçekleştirmektedir. Hasta laparoskopik piyeloplasti operasyonuna alındı.

Sağ böbrek up bileşke de üreter de king görüldü üreterin vena kava altından retrokaval girdiği görüldü. Bu bölgede basıya uğradığı görüldü . Proksimal bölgesi dilate görüldü. Sağ üreter vena cava ve çevre yapılardan diseke edildi serbestlendi. Ve kesildi. Vena cava altında kalan kısmı spatüle edildi. Double j kater yerleştirildi. Ardından vena cava üzerinde vicril sütür ile sütürize edildi.

Bulgular: Operasyon süresi 100 dakika idi. Postoperatif ve perioperatif komplikasyon gelişmedi. 1 Ay sonra dj kateter çekildi. Kreatinin değeri normal idi. 1 Ay sonraki bilgisayarlı tomografide sağ böbrek grade 1 hidronefroza kadar gerilediği görüldü.

Sonuç: Anatomik varyasyonlar göz önünde bulundurululduğunda ven kompresyonuna bağlı üreteropelvik darlıklarda laparoskopik piyeloplasti minimal invaziv uygulanabilir bir tekniktir .

Anahtar kelimeler: Retrokaval, Üreter, Piyeloplasti

Laparoskopik ve Robotik Cerrahi

VS-09

ÇİFT TOPLAYICI SİSTEMİ OLAN SAĞ BÖBREKTE NONFONKSİYONE ÜST POLE UYGULANAN TRANSPERİTONEAL LAPAROSKOPİK HEMİNEFREKTOMİ

Volkan Çağlayan, Sinan Avcı

Sağlık Bilimleri Üniversitesi Bursa Şehir Hastanesi Üroloji

Amaç: Böbrekte çift toplayıcı sistem çocukluk çağından itibaren sık görülen üriner sistem anomalilerinden olup, farklı anatomik varyasyonlardan oluşabilir. Bu hastalara yaklaşım henüz standardize edilmemiştir. Bu video sunumda çift toplayıcı sistem nonfonsiyone üst pol böbreği olan semptomatik bir hastada uyguladığımız transperitoneal laparoskopik heminefrektomi operasyonunu sunmayı amaçladık.

Hasta özellikleri: Sağ yan ağrısı ve tekrarlayan idrar yolu enfeksiyonu ile kliniğe başvuran, görüntüleme yöntemleri ile sağ çift toplayıcı sistem nonfonksiyone üst pol tanısı olan, daha önce 2 kez sağ üreteral stent takılma öyküsü olan 32 yaşındaki kadın hastaya sağ laparoskopik heminefrektomi planlandı.

Ameliyat tekniği: Operasyon 2 adet 10 mm'lik ve 2 adet 5 mm'lik port kullanılarak transperitoneal olarak gerçekleştirildi. Kolon medialize edilip nonfoksiyone dilate üreter ve sağlam üreter bulunduktan sonra takip edilerek sağ renal pedikül yapıları (arter, ven ve pelvis) ortaya konuldu. Dilate olan üreter klip konulup kesildikten sonra aberran damar altından ve renal pedikül altından geçirilerek, hidronefrotik nonfonksiyone üst böbrek böbrek aspire edilip dekomprese edilerek, serbestlendi. Bu kısım sağ böbrek parankimine kadar disseke edildi ve parankime zarar vermeksizin en yakın noktadan enerji cihazı ile kesildi. Heminefrektomi materyali organ torbasıyla dışarı alındıktan sonra loja dren yerleştirilerek işleme son verildi. Operasyon esnasında ve operasyon sonrası komplikasyon gözlenmedi. Herhangi bir şikayeti olmayan hastanın rutin takipleri kliniğimizde yapılmaktadır

Sonuç: Nonfonsiyone üst pol böbreği olan semptomatik bir hastada laparoskopik heminefrektomi operasyonunu etkin ve güvenilir bir minimal invaziv yöntemdir.

Anahtar kelimeler: laparoskopi, heminefrektomi, çift toplayıcı sistem

Laparoskopik ve Robotik Cerrahi

VS-10

RETROPERİTONEAL LAPAROSKOPİK ÜRETEROLİTOTOMİ DENEYİMİMİZ

Furkan Çapar, Hilmi Sarı, Berk Yasin Ekenci, Azmi Levent Sağnak, Fatih Yalçınkaya

Ankara Etlik Şehir Hastanesi

Giriş: üriner sistemde taş görülme prevelansı %1-20 arasında değişmektedir.[1] Yetişkin çağdaki taş tiplerinin %1-2 sistin taşları oluşturmaktadır.[2] Bu video sunumunda sistinüri hastasının proksimal üreter taşının minimal invaziv yöntem ile tedavi sürecini paylaşmayı amaçladık.

Yöntem: son dekatta bir kez sol pcnl, en son 2021 yılında soldan olmak üzere toplam 7 kez bilateral urs,rırs öyküsü olan 30 yaşında erkek hasta 2 aydır var olan sol yan ağrısı şikayeti ile kliniğimize başvurdu. Daha önce yapılan operasyonlarından elde edilen kalküllerin taş analizinden sistinüri hastası olan ancak herhangi bir medikal tedavi öyküsü bulunmamaktaydı.Başvuru anında yapılan laboratuar tetkiklerinde beyaz küresi 12.37, Hb 14.4 Üre 26.5, Kreatinin 1.14 Şeklindeydi yapılan bilgisayarlı tomografisinde sol proksimal üreterde 24.21x14.15x17.88 Mm 693 hu kalkül mevcuttu. Hastaya retroperıtoneal laparoskopik üreterlitotomi kararı verilerek operasyona alındı. Hasta 16f üretral kateter takıldıktan sonra sol flank pozisyona alındı. Retroperitonda pnomoperitoneum oluşturuldu. Üreter tespit edilerke çevre dokulardan keskin ve künt diseksiyonlarla serbestlendi. Ardından kalkül bölgesine vertikal 2 cmlik insizyon yapılarka kalkule ulaşıldı. Kalkul babcock ile tutularak ureter dısına alındı. Takiben ınsize alandan 4.7f 26 cm dj kateter yerleştirildi.Ardından ınsize edilen yer 4.0 Vıcryl ile primer suture edildi.Kalkül spesmen torbasına konuldu. Ardından retroperıtoneal alana 1 adet dren yerleştirildi. Takıben kalkül 10 mmlik porttan dısarıya eksize edildi. Arından port yerleri cilt altı cilt anatomik plana uygun şekilde suture edilerek işleme son verildi. Komplikasyon izlenmedi.

Bulgular: hasta çekilen postoperatif(po) 1. Gün düsg filminde dj kateterin yerinde olduğu görüldü. Hastanın po 2.Günde sondası, po 3.Gününde dreni çekilerek taburcu edildi. Bu süreçte herhangi bir

komplikasyon izlenmedi.

Sonuç: EAU üroloji klavuzunda da belirtildiği gibi laparoskopik üreterolitotomi büyük proksimal üreter taşı varlığında urs ve/veya eswl alterantifi olarak uygulanabilmektedir.[3] Laparoskopik üreterolitotomi daha uzun operasyon süresi, daha yüksek taşsızlık oranı, daha az kan transfüzyon ihtiyacı özellikleriye açık üreterolitotomi, urs gibi diğer yöntemlere alternatif olarak özellikli hastalarda bir seçenek olarak akılda bulunulmalıdır.[4]

Anahtar kelimeler: Ürolitiazis, Sistinüri, Laparoskopi, Üreterolitotomi

Kaynak

1. Trinchieri A. et al. Epidemiology, In: Stone Disease, C.P. Segura JW, Pak CY, Preminger GM, Tolley D., Editors. 2003, Health Publications: Paris.
2. Leusmann, D.B., et al. Results of 5,035 stone analyses: a contribution to epidemiology of urinary stone disease. Scand J Urol Nephrol, 1990. 24: 205.
3. Kumar, A., et al. A Prospective Randomized Comparison Between Laparoscopic Ureterolithotomy and Semirigid Ureteroscopy for Upper Ureteral Stones >2 cm: A Single-Center Experience. J Endourol, 2015. 29: 1248.
4. Wu T, Duan X, Chen S, et al. Ureteroscopic lithotripsy versus laparoscopic ureterolithotomy or percutaneous nephrolithoto- my in the management of large proximal ureteral stones: a sys- tematic review and meta-analysis. Urol Int 2017; 99: 308-19

Laparoskopik ve Robotik Cerrahi

VS-11

BAŞARISIZ URS SONRASI İMPAKTE ÜRETER TAŞINA LAPAROSKOPİK ÜRETEROLİTOTOMİ

Bedreddin Kalyenci, Mustafa Kemal Koç

Adyaman Üniversitesi Tıp Fakültesi Üroloji Anabilimdalı

İmpakte büyük üreter taşının tedavisi endoürologlar için zorlu bir prosedürdür. Retrograd üreteroskopi (URS), anterograd yaklaşımlar, ekstrakorporal şok dalgası litotripsi (SWL),laparoskopik üreterolitotomi ve açık üreterolitotomi gibi çeşitli seçenekler mevcuttur. EAU ve AUA kılavuzları, yüksek taşsızlık oranları ve minimal invazivliklerine bağlı olarak, büyük üreter taşlarının tedavisinde ilk seçenek olarak retrograd fleksibl üreteroskopi veya perkütan yaklaşım önermektedir. Başarısız üreterorenoskopi sonrası ise laparoskopik veya açık cerrahi yaklaşımı gündeme gelir.

2 cm'lik sağ üreter taşı olan 65 yaşında erkek hastaya başarısız üreterorenoskopi sonrası transperitoneal laparoskopik üreterolitotomi uygulandı.

Anahtar kelimeler: laparoskopik üreterolitotomi,

Kaynak

Abdel Raheem, A., Alowidah, I., Hagras, A., Gameel, T., Ghaith, A., Elghiaty, A., ... & Alturki, M. (2021). Laparoscopic ureterolithotomy for large proximal ureteric stones: Surgical technique, outcomes and literature review. Asian Journal of Endoscopic Surgery, 14(2), 241-249.

Laparoskopik ve Robotik Cerrahi

VS-12

GİLBERT SENDROMLU LAPAROSKOPİK RADİKAL PROSTATEKTOMİ

Mustafa Serdar Çağlayan, Cemil Aydın, Musa Ekici, Mücahit Doğan, Mehmet Murat Baykam

Hitit Üniversitesi Tıp Fakültesi

59 yaş erkek hasta

- Psa 5.8 gelmesi üzerine dış merkezde trus bx alınmış
- 5 odakta gleason 3+4
- 5 odakta gleason 3+3
- Tab ct temız , sintigrafi temiz

Preop hemogram:12.8 Kr:0.6 05.09.2023 tarihinde hastaya lap. radikal prostatektomi ameliyatı yapıldı.

İntraop kanama minimal olan hasta po1 diren: 50 cc hemogram :7.1 ve bilüribin yüksekliği olması nedeniyle hematolojiye danışıldı. Hematoloji gilbert sendromu olduğunu ve anemisinin buna bağlı olarak Nonimmin hemolitik anemi olabliceğini söyledi.

Hasta postoperatif 3. günde sondalı taburcu edildi.

Patoloji sonucu: Gleason skor 7 (3+4), sol seminal veziküllerin taban kısmından hazırlanan kesitlerde, sol seminal vezikül stromasında tümör izlenmiştir.Ekstraprostatik uzanım fokal bir odakta mevcuttur

Hastanın sondası po 7. günde alındı

Hasta adjuvan radyoterapi aldı. Halen izlemdedir.

Anahtar kelimeler: laparaskopi, radikal prostatektomi,

Kaynak

Haney CM, Kowalewski KF, Westhoff N, Holze S, Checcuci E, Neuberger M, Haapiainen H, Egen L, Antti K, Porpiglia F, Stolzenburg JU. Robot-assisted Versus Conventional Laparoscopic Radical Prostatectomy: A Systematic Review and Meta-analysis of Randomised Controlled Trials. Eur Urol Focus. 2023 Nov;9(6):930-937. doi: 10.1016/j.euf.2023.05.007. Epub 2023 Jun 21. PMID: 37353415.

Laparoskopik ve Robotik Cerrahi

VS-13

LAPAROSKOPİK POSTEİROR RETZİUS VE SİNİR KORUYUCU RADİKAL PROSTATEKTOMİ + BİLATERAL EKSTENDED LENF NODU DİSEKSİYONU

İlke Onur Kazaz[1], Hüseyin Eren[2], Fatih Çolak[1]

[1]Karadeniz Teknik Üniversitesi Tıp Fakültesi Üroloji Anabilim Dalı
[2]Eren Üroloji

Vaka: 60 yaşında prostatizm şikayetleri ile müracaat eden hastanın T.PSA değeri 4.98 ng/ ml ölçüldü. Rektal muayenede gr1 adenom tespit edilen hastadan istenen MpMRG'de solda perfiferik zonda 14x14 mm kontrast tutulumu gösteren (PIRADS 4) lezyon alanı tespit edilidi. Hastaya yapılan biyopside solda bazis ve apeks lateralinde 2 odakta Gleason 3+3 ISUP 1 prostat adenokanser gözlendi. MpMRG'de sol eksternal iliak vasküler yapı komşuluğunda 8mm lend nodu ölçülmesi üzerine hastaya Ga 68 PSMA PET BT istendi. PSMA PET BT'de sol eksternal iliak milimetrik kısa akslı lenf nodunda Ga-68 PSMA tutulumu tespit edildi. Konsey kararı ve hasta isteği ile radikal prostatektomi + Ekstended lenf nodu diseksiyonu operasyonu kararı alındı.

Hastaya laparoskopik olarak transperitoneal yolla posterior retzius açılmadan ve endopelvik fasya korunarak, hastanın yoğun talebi de göz önüne alınarak bilateral sinir koruyucu radikal prostatektomi + bilateral ekstended lenf nodu diseksiyonu yapıldı. Operasyon süresi 140 dk, kanama miktarı 150 cc olarak ölçüldü. Postop 2. Gün dreni, 10.gün sondası alındı.

Anahtar kelimeler: Laparoskopi; Radikal prostatektomi; Sinir koruma; Posterior retzius koruma; Ekstended lenf nodu diseksiyonu

Laparoskopik ve Robotik Cerrahi

VS-14

LAPAROSKOPİK RADİKAL PROSTATEKTOMİ: HEMOSTATİK SÜTÜR VEYA KLİPS GEREKLİ Mİ?

Uğur Yücetaş, Tural Miriyev, Hasan Rodoplu, Emrah Okucu, Hüseyin Aytaç Ateş, Erkan Sönmezay, Erkan Erkan

Sbü İstanbul Eğitim Ve Araştırma Hastanesi Üroloji Kliniği

Amaç: Bu video sunumda hemostatik sütür veya klips kullanmadan gerçekleştirdiğimiz laparoskopik radikal prostatektomi (LRP) operasyon görüntülerini sunmayı amaçladık.

Olgu: Alt üriner sistem şikayeti ile başvuran 53 yaşındaki erkek hastanın rektal muayenesi grade 1 benign ve serum PSA değeri 6,96 ng/ml idi. Multiparametrik prostat MRG'sinde transizyonel zonda PI-RADS 4 lezyon gözlenen hastada kognitif olarak gerçekleştirilen transrektal prostat biyopsisinde 5/13 kor GS:3+4 asiner tip adenokarsinom saptandı. Prostat volümü 40 cc olan ve lokalize prostat kanseri tanılı bu hastada laparoskopik radikal prostatektomi planlandı. Supin pozisyonda pnömoperitoneum oluşturulduktan sonra umblikusun 2 cm kranialinde orta hatta olacak şekilde 10 mm optik trokar ile transperitoneal giriş yapıldı. Ardından 2 adet 10 mm'lik ve 2 adet 5 mm'lik trokar görüş altında yerleştirildi. Retrovezikal periton insize edildi ve seminal veziküllerin diseksiyonu gerçekleştirildi. Ardından periton insize edilip mesane anterior kısmına geçildi ve her iki tarafta endopelvik fasya insize edildi. Dorsal ven pleksusu monopolar makas ve bipolar mühürleme cihazı ile kontrol altına alındı. Daha sonra desendan tekniğe uygun olarak mesane boynu diseksiyonu gerçekleştirildi. Daha önce diseke edilmiş olan seminal veziküller ve vaz deferens eleve edildi ve prostat lateral pediküllerine ulaşıldı. Her iki tarafta da monopolar makas ve bipolar mühürleme cihazı kullanılarak interfasyal teknik ile diseksiyon gerçekleştirildi. Prostat lateral kısımları ve Denonvillier fasyası açıldıktan sonra prostat posterior kısmı künt ve keskin diseksiyon ile serbestleştirildi. Ardından prostat apeksine ulaşıldı. Apikal diseksiyon ve üretra transeksiyonu ile prostat tamamen serbestleştirildi. Daha sonra iki adet 3/0 V-Loc sütür ile Van Velthoven tekniğine uygun şekilde üretrovezikal anostomoz gerçekleştirildi. Spesmen organ torbasına konuldu ve 10 mm'lik port yerinden yapılan insizyon ile vücut dışına çıkartıldı. Operasyon lojuna Jackson Pratt dren konularak operasyon sonlandırıldı. Operasyon süresi 180 dakika, anostomoz süresi 20 dakika, tahmini hemoraji miktarı 100 cc olarak hesaplandı. Drenajı olmayan hastanın postoperatif 2. gün dren kateteri alınarak taburcu edildi. Postoperatif 7. gün transüretral sondası alınan hastanın patoloji sonucu pT2bNxM0 GS:4+3 ve cerrahi sınır negatif olarak geldi. Kontinan ve medikal tedavi ile parsiyel olarak ereksiyon sağlayabilen hastanın postoperatif 6. ayında PSA değeri nadir düzeydeydi.

Sonuç: Laparoskopik radikal prostatektomide hem dorsal ven kontrolünde hem de prostat pedikül aşamasında monopolar ve bipolar koterizasyon ile güvenli bir şekilde hemostaz sağlanabilir. Bu şekilde gerçekleştirdiğimiz olgularda operasyona bağlı sonuçların benzer olduğu kanaatindeyiz.

Anahtar kelimeler: Laparoskopi, Radikal, Prostatektomi

Laparoskopik ve Robotik Cerrahi

VS-15

LAPAROSKOPİK RADİKAL NEFREKTOMİ: FARKEDİLMEYEN AKSESUAR RENAL ARTER

Hilmi Sarı, Hüseyin Mert Durak, Berk Yasin Ekenci, Ahmet Nihat Karakoyunlu, Fatih Yalçınkaya

Sağlık Bilimleri Üniversitesi, Ankara Etlik Şehir Hastanesi, Üroloji Ana Bilim Dalı, Ankara, Türkiye

Giriş: Radikal nefrektomi, lokalize RCC'de temel tedavi yöntemi olarak kabul edilmektedir ve günümüde radikal nefrektomilerin çoğu artan sıklıkla laparoskopik olarak yapılmaktadır (1). Birçok insanda tek renal arter ve tek renal ven bulunmasına rağmen anatomik varyasyonlar az değildir. En sık görülen varyasyonlardan olan aksesuar renal arter, genellikle direkt olarak abdominal aortadan çıkar ve böbrek alt polünü besler (2). Bu olgu sunumunda laparoskopik radikal nefrektomi esnasında fark edilen aksesuar renal arter ve intraoperatif yönetiminden bahsedilmiştir.

Olgu Sunumu: Bir senedir sol yan ağrısı ve ara ara olan hematüri şikayeti olan kalp yetmezliği, koroner arter hastalığı, hipertansiyonu ve diyabetes mellitus hastalıkları bulunan ve 8 sene önce kalp pili takılması öyküsü olan, çiftçilik ile uğraşan 66 yaşında erkek hasta polikliniğimize başvurdu. Hastanın sigara kullanım öyküsü yoktu. Fizik muayenesinde patoloji izlenmedi. Yapılan tetkiklerinde h hemoglobin 15,5 g/dl, kreatinin 1,15mg/dl, idrar kültürü steril olarak belirlendi. Ultrasonografide sol böbrek orta kesimde 55x46mm kitlesel lezyon izlenmesi üzerine çekilen kontrastlı bilgisayarlı tomografide, sol böbrek orta polden renal pelvise ve kapsülü aşarak pararenal fasiaya uzanım gösteren 60x57mm boyutlu renal kitle şüpheli hiperdens lezyon saptandı. Çekilen manyetik rezonans görüntülemesinde ise sol böbrek orta kesimde parapelvik yerleşimli 59x45mm boyutlu, T2AG'de heterojen-hiperintens, T1AG'de hipointens zayıf kontrastlanma gösteren, kromofob/eozinofilik tip olabilecek renal hücreli karsinom uyumlu kitle gözlendi. Sol renal ven açık izlendi. Hastaya detaylı bilgi verildikten ve yazılı onam alındıktan sonra transabdominal laparoskopik sol radikal nefrektomi planlandı. Pnömoperitoneum oluşturulduktan sonra biri optik port olmak üzere iki adet 10 mm'lik, bir adet 5 mm'lik port girişi sağlandı. Kolon medializasyonu, üreterin ve psoas kasının vizüalize edilmesi sonrası renal hilus serbestlendi. Renal venin önünde bir adet arter bulundu ve klipslenerek kesildi. Renal venin söndüğü izlendi ve vene klips konuldu. Renal venin dolması ve böbreğin şişmesi üzerine vizüalizasyon kaybı ve kanama gelişti. Aksesuar arteriyal yapı olduğu düşünüldü ve renal venin arkasında izlendi fakat klips konulamadı. Böbrek çevre dokulardan tamamen serbestlenilmesi sonrası hilus askıya alındı ve kanama kesildi. Ardından klips konulmaya çalışılsa da başarılı olunamaması üzerine endogia kullanılarak hiler yapıların kapatılması sağlandı. Patoloji endobag yardımı ile dışarı alındı, loja 1 adet boru dren konularak ameliyat sonlandırıldı. Postoperatif (PO) dönemde yoğun bakımda takip edilen hasta PO-1. gün vitallerinin stabil olması sonucu servisimize alındı. Üretral kataterizasyonu çekildi. PO-4. gün batın drenide çekilerek taburcu edildi. Hastanın bu dönemde kreatinin yükselişi, eritrosit süspansiyon replasmanı ihtiyacı olmadı. Patoloji sonucu uzun boyutu 6,5 cm ölçülen, eozinofilik özellikler içeren renal hücreli karsinom (WHO/ISUP derece 2) olarak sonuçlandı. Renal sinüs yağ dokusu ve lenfovasküler invazyonu izlendi. Cerrahi sınırlar temiz sonuçlandı.

Sonuç: Olgumuzda renal arter klemplendikten sonra renal venin dolmaya başlaması ile aksesuar renal arter fark edilmiştir. Bu tür durumlarda anatomik varyasyonların her zaman akılda tutulması gerektiğini ve intraoperatif hızlı karar alınması gerekmektedir.

Anahtar kelimeler: Laparoskopi, Nefrektomi, Renal Arter

Kaynaklar

1. Conley SP, Humphreys MR, Desai PJ, et al. Laparoscopic radical nephrectomy for very large renal tumors (> or =10 cm): is there a size limit? J Endourol 2009;23:57-61.
2. Abrams HL (1983) Renal venography. In: Abrams HL (ed) Abrams angiography, 2nd edn. Little Brown, Boston, pp 1327–1364

Laparoskopik ve Robotik Cerrahi

VS-16

LAPAROSKOPİK SOL NEFREKTOMİDE KARŞILAŞTIĞIMIZ FALLOP TÜPÜNE YAPIŞIK AKSESUAR DALAK VE RENAL VEN HASARI

Burak Yılmaz[1,2], Miraç Ataman[2], Ercan Yuvanç[2], Erdal Yılmaz[2]

[1]Osmaniye Devlet Hastanesi
[2]Kırıkkale Tıp Fakültesi Hastanesi

28 Yaşında sol taşlı kistik atrofik böbreğe laparoskopik nefrektomi yaptığımız ameliyatta pnömoperitoneum oluşturduktan sonra dalaktan başlayıp lineer olarak sol yan tarafda boylu boyunca uzanan dalak benzeri yapıyı gördük. Genel cerrahi ve kadın hastalıkları bölümlerine intraop konsülte ettik ve fallop tüpüne yapışıp reaksiyone doku oluşturmuş olan aksesuar dalağın veya fallop tüpünün rezeke edilmesine gerek olmadığını belirtmişlerdi. Literatürde bizim araştırdığımız kadarıyla benzer anatomide bir aksesuar dalağa rastlayamadık. Linner uzanımlı aksesuar dalak nefrektominin her aşamasında özellikle çalışma alanında birtakım zorluklar yaratmıştır. Hasta pozisyonu düzeltilmesine ragmen çoğunluka operasyon sırasında 2. El ile ekarte edilmek zorunda kalınmıştır. Aynı zamanda operasyon sırasında renal ven longitudinal olarak enerji ile iatrojenik olarak hasarlanmıştır. İntraabdominal gaz basıncının artırılması ve polimer klipler ile yaralanma kontrol altına alınmış ve hastanın operasyonu laparoskopik olarak bitirilmiştir.

Anahtar kelimeler: laparoskopik nefrektomi, aksesuar dalak, renal ven hasarı

Laparoskopik ve Robotik Cerrahi

VS-17

ROBOTİK TRANSPERİTONEAL RADİKAL PROSTATEKTOMİ KOMPLİKASYONU LENFOSELİN LAPAROSKOPİKTEDAVİSİ

Barbaros Başeskioğlu[1], Munir Bilgehan[2]

[1]Özel Klinik
[2]Acıbadem Eskişehir Hastanesi

Giriş: Lenfosel, postoperatif dönemde pelvik ve retroperitoneal alanda gelişen, lenf sıvısı ile dolu, epitelsiz ince bir duvarla çevrili kistik koleksiyondur. En sık pelvik cerrahiler ve renal transplantasyon ameliyatları sonrası gelişmektedir. Lenfoseller komşu doku ve organlara bası yaparak batında distansiyon ve ağrı, hidronefroz, derin ven trombozu gibi morbiditelere ve nadiren mortaliteye sebep olabilir. Bu nedenlerle pelvik cerrahiler sonrası gelişen lenfosellerin tedavisi önemlidir

Olgu: 59 y erkek hasta karın ağrısı ve zaman zaman yaşadığı idrar problemleri ile başvurdu. Hikayesinde iki yıl önce lokalize prostat kanseri nedeniyle robotik transperitoneal radikal prostatektomi cerrahisi geçirdiği öğrenildi. Ultrasonografik değerlendirmede mesane sol lateralinde 7 cm kistik alan izlendi. Pelvik MR değerlendirmede düzgün sınırlı mesaneye basan kistik kitle görüldü. Sistogramda mesane ile ilişki izlenmedi. Laparoskopik cerrahi planlanan hastaya supin pozisyonda umblikalden kamera portu girilerek pnomoperitonyum sağlandı. İki adet 5 lik çalışma portu yerleştirildi. Mesane ve vasküler yapılar korunarak bağırsak yapışıklıları açıldı. Lefosele ulaşılıp periton tarafı eksize edildi; içerik aspire edildi. Omentum getirilerek marsupiyalizasyon tamamlandı. Hasta postoperatif 15. Saatte sorunsuz taburcu edildi.

Sonuç: Pelvik lenfosel olgularında laparoskopik marsupiyalizasyon etkili, komplikasyon oranı düşük bir tedavi yöntemidir.

Anahtar kelimeler: prostat,lenfosel, komplikasyon, robotik cerrahi

Laparoskopik ve Robotik Cerrahi

VS-18

RENAL KİST ASPİRASYONU SONRASI NADİR BİR KOMPLİKASYON: LOJDA KALAN DİSTAL KATATER UCU VE LAPAROSKOPİK TEDAVİSİ

Mehmet Özen[1], Kemal Bala[1], Mirsad Yalçınkaya[2], Figen İrkilata[2], Lokman İrkilata[1]

[1]Samsun Eğitim Ve Araştırma Hastanesi Üroloji Kliniği
[2]Samsun Eğitim Ve Araştırma Hastanesi Radyoloji Kliniği

Sağ yan ağrısı ile başvuran 69 yaşında erkek hastanın çekilen tomografisinde sağ böbrekte 81x84 mm Bosniak Tip 1 kist izlendi. Hasta ile tedavi seçenekleri konuşuldu ve perkütan renal kist aspirasyonu yapılmasına karar verildi. Girişimsel radyoloji bölümünce katater takıldı ve sklerozan madde olarak %95 etil alkol kullanıldı. Katater çekildikten sonra kataterin uç kısmının kist lojunda kaldığı görüldü. OHasta operasyona alındıktan sonra, 60 derece yan pozisyonda veress iğnesi ile pararektal alandan girilerek pnomoperitoneum oluşturuldu. Ardından bir adet 10 mm optik port girildi. Takiben bir adet 10 mm ve bir adet 5 mm çalışma portları girildi. Böbreğin lateral kısmı Ligasure yardımı ile serbestlendikten sonra gerota fasyası açıldı ve kist duvarı bulundu. Soğuk makas ile kist duvarı açıldı ve katater parçası bulundu. Katater parçası 10 mm çalışma portundan dışarı alındı. Ardından kist duvarı eksize edildi. Loja bir adet sump dren konularak işleme son verildi.

Anahtar kelimeler: Renal kist, Perkütan renal kist aspirasyonu, Laparoskopi

Laparoskopik ve Robotik Cerrahi

VS-19

KOMPLEKS RENAL VASKÜLER ANATOMİYE SAHİP LAPAROSKOPİK NEFREKTOMİDE GERÇEKLEŞEN RENAL VEN YARALANMASI

Ege Alper Sarıkaya, Volkan Şen, Ozan Bozkurt, Ömer Demir, Güven Aslan

Dokuz Eylül Üniversitesi Tıp Fakültesi Üroloji Anabilim Dalı

Sizlere bu olguda 70 yaşında endofitik renal kitle nedeniyle laparsokopik radikal nefrektomi yapılan kadın hastada atipik vasküler yapılanma ve hilus diseksiyonu sırasında meydana gelen ana renal ven yaralanması deneyimimizi sunmak istedik.

Anahtar kelimeler: Laparoskopik Nefrektomi, İatrojenik renal ven yaralanması

Minimal İnvaziv Cerrahide Komplikasyonlar

VS-20

LAPAROSKOPİK CERRAHİDE KOMPLİKASYONLAR VE YÖNETİM DENEYİMLERİMİZ

Cemil Aydın, Mücahit Doğan, Musa Ekici, Mustafa Serdar Çağlayan, Ahmet Taşçı, Mehmet Murat Baykam

Hitit Üniversitesi Tıp Fakültesi Üroloji A.d

1. Hasta: 74 yaş erkek hasta sağ RCC nedeniyle laparoskopik radikal nefrektomi esnasında olan veress iğnesi ile mezo kanaması ve yönetimi.

2. Hasta: 23 yaş erkek hasta sol UP darlık nedeniyle laparoskopik pyeloplasti esnasında veress ile CO2 insüflasyonu sırasında mezonun gazla şişmesi ve yönetimi.

3. Hasta: 47 yaş kadın hasta sağ UP darlık nedeniyle laparoskopik pyeloplasti esnasında kolon seroza kesisi ve yönetimi.

4. Hasta: 69 yaş erkek hasta laparoskopik radikal prostatektomi esnasında pararektal abse drenajı.

5. Hasta: 30 yaş kadın hasta sol UP darlık nedeniyle laparoskopik pyeloplasti esnasında veress ile mezo kanaması ve yönetimi.

6. Hasta: 70 yaş erkek hasta sağ RCC laparoskopik radikal nefrektomi esnasında olan diafram perforasyonu ve yönetimi.

Anahtar kelimeler: komplikasyon, laparoskopi, cerrahi

Kaynak

Alzamzami M, Geirbely A, Ahmed MB, Osman R, Gandhi R, Mohammed M, Elhadi M, Kodera A. A Literature Review of Perioperative Outcomes of Robotic Radical Nephrectomy (RRN) Versus Laparoscopic Radical Nephrectomy (LRN) for Renal Cell Carcinoma (RCC). Cureus. 2023 Nov 19;15(11):e49077. doi: 10.7759/cureus.49077. PMID: 38125252; PMCID: PMC10730983.

Laparoskopik ve Robotik Cerrahi

VS-21

LAPAROSKOPİK RETROPERİTONEAL KİST HİDATİK EKSİZYONU

Emre Ediz, Burak Mehmet Gürpınarlı, Onurcan Karataş, Yusuf Şenoğlu, Necati Ekici

Düzce Üniversitesi Tıp Takültesi

Kist hidatik echinococcus a bağlı olarak gelişen paraziter bir enfeksiyondur. Karaciğer dışı hidatik kiste çok nadir rastlanmaktadır. (İnsidansı <%1) medikal, perkütan ve minimal invaziv olarak çeşitli yöntemlerle tedavisi mevcuttur. Minimal invaziv olarak laparoskopik yöntemle kist kesesinin intakt bir şekilde çıkarılması temel hedeftir. Cerrahide kist rüptürü sonucunda anaflaktik şok ve ölüme kadar gidebilen komplikasyonlar gelişebilmektedir. Bu olgu sunumunda anatomik lokalizasyonu atipik ve zorlu bir bölgede olan hidatik kistin laparoskopik yöntemle eksizyonunu sunmayı amaçladık.

Anahtar kelimeler: Laparoscopy , Cysts , Echinococcus ,

Kaynaklar

1. Campbell Walsh Wein Urology, 12th Edition
2. Bağbancı MŞ, Dadalı M, Çetinkaya R, Karabulut A, Kilitçi A, Emir M. Isolated retroperitoneal cyst hydatid. Yeni Ürol. 2017;12(3):65-8

Laparoskopik ve Robotik Cerrahi

VS-22

SİNİR KORUYUCU ROBOT YARDIMLI RADİKAL PROSTATEKTOMİ VE EŞ ZAMANLI SOL RADİKAL NEFREKTOMİ

Berk Yasin Ekenci[1], Hüseyin Mert Durak[1], Mehmet Altan[1], Hilmi Sarı[1], Ahmet Nihat Karakoyunlu[1], Fatih Yalçınkaya[1], Özer Güzel[2]

[1]Sağlık Bilimleri Üniversitesi, Ankara Etlik Şehir Hastanesi, Üroloji Ana Bilim Dalı, Ankara, Türkiye
[2]Sağlık Bilimleri Üniversitesi, Ankara Şehir Hastanesi, Üroloji Ana Bilim Dalı, Ankara, Türkiye

Giriş: Prostat spesifik antijen (PSA) taramasının yaygınlaşması ile birlikte, prostat kanseri (PK) insidansı son dönemlerde artmaktadır. Prostat kanserine benzer şekilde, görüntüleme yöntemlerinin ulaşılabilirliğinin artışı ile beraber, rutin sağlık muayenelerinde böbrek kitleleri de giderek daha fazla tespit edilmektedir. Robot yardımlı cerrahi üroloji alanında yaygın olarak kullanılmaya başlandı ve deneyimli cerrahlar artık senkronize primer kanserler gibi karmaşık vakalarda tedavide bu yaklaşımı seçmeye başladılar.[1-4] Biz de bu çalışmamızda kombine robot yardımlı radikal prostatektomi (RARP) ve robot yardımlı radikal nefrektomi (RARN) ile ilgili olgumuzu sunmayı amaçladık.

Olgu Sunumu: Yetmiş yaşında erkek hastanın rutin taramaları esnasında PSA'sı 5,5 ng/dl gelmesi üzerine hastanın rektal tuşesinde sol lobda >%50 nodül palpe edildi. Hipertansiyon dışında ek hastalığı olmayan hastanın aktif şikayeti yoktu. IIEF skoru 24, IPSS ise 5 olarak saptandı. Hastaya çekilen multiparametrik prostat manyetik rezonans görüntülemesinde PIRADS-3 lezyon saptandı. Hastanın transrektal ultrasonografi eşliğinde prostat biyopsisi sonucu üç kadranda Gleason 3+3 prostat adenokarsinom (PA) olarak sonuçlandı. Hasta ile ortak karar olarak RARP verildi. Preoperatif çekilen kontrastlı abdomen bilgisayarlı tomografisinde sol böbrek orta polde intrarenal 4 cm'lik renal hücreli karsinom şüpheli lezyon görüldü. Hastaya sinir koruyucu RARP ile eşzamanlı RARN planlandı. Operasyon sırasında ve postoperatif (PO) dönemde komplikasyon gelişmedi. PO-3.gün nefrektomi dreni, PO-5.gün prostatektomi dreni çekildi ve hasta taburcu edildi. PO-14. gün üretral foley sonda çekildi. RARN patolojisi onkositom, RARP patoloji sonucu Gleason 3+4 PA, cerrahi sınır ve seminal vezikül negatif, perinöral invazyon pozitif olarak sonuçlandı. PO-6.hafta kontrol PSA <0,001 ng/dl, PO-3.ay kontrol PSA <0,001 ng/dl, IIEF skoru 14, IPSS 11 olarak belirlendi. Hastanın inkontinansı mevcut değildi.

Sonuç: Eş zamanlı primer renal ve prostat maligniteleri ile başvuran, doğru seçilmiş hastalarda tek ayarlı robotik radikal/parsiyel nefrektomi ve radikal prostatektomi teknik olarak uygulanabilir ve güvenlidir.

Anahtar kelimeler: Böbrek Neoplazileri, Prostat kanseri, Robotik cerrahi işlemler

Kaynaklar

1. Jung, J. H., Kim, H. W., Oh, C. K., Song, J. M., Chung, B. H., Hong, S. J., et al. Simultaneous robot-assisted laparoendoscopic single-site partial nephrectomy and standard radical prostatectomy. Yonsei medical journal, 2014; 55(2), 535-538.
2. Raheem, A. A., Santok, G. D., Kim, D. K., Troya, I. S., Alabdulaali, I., Choi, Y. D., et al. Simultaneous Retzius-sparing robot-assisted radical prostatectomy and partial nephrectomy. Investigative and clinical urology, 2016; 57(2), 146-149.
3. Cochetti, G., Cocca, D., Maddonni, S., Paladini, A., Sarti, E., Stivalini, D., et al. Combined robotic surgery for double renal masses and prostate cancer: myth or reality?. Medicina, 2020; 56(6), 318.
4. Boncher, N., Vricella, G., Greene, G., & Madi, R. Concurrent robotic renal and prostatic surgery: initial case series and safety data of a new surgical technique. Journal of endourology, 2010; 24(10), 1625-1629.

Laparoskopik ve Robotik Cerrahi

VS-23

ÇOK BÜYÜK PROSTAT HACİMLİ HASTADA ROBOTİK RADİKAL PROSTATEKTOMİ SIRASINDA REKTUM YARALANMASI VE ONARIMI

Serdar Madendere[1], Mert Kılıç[1], İbrahim Can Aykanat[2], Barış Esen[2], Ahmet Musaoğlu[1], Yakup Kordan[2], Mevlana Derya Balbay[1,2]

[1]Vkv Amerikan Hastanesi, Üroloji Bölümü
[2]Koç Üniversitesi Tıp Fakültesi, Üroloji Anabilim Dalı

Giriş: Günümüzde prostat kanserinin tedavisinde robotik cerrahi en zorlu vakalarda dahi uygulanabilmektedir. Çalışmamızda ileri derecede büyük prostat hacmine sahip hastamızda robotik cerrahi sırasında yapılan rektum onarımını ve erken dönem sonuçlarını ortaya koymayı amaçladık.

Yöntem: Total PSA düzeyi 18.1 ng/ml ölçülen ve üriner retansiyon nedeniyle sondalı takip edilen 77 yaşında hastanın multiparametrik prostat MRI'nda prostat volümü 335 ml ölçüldü (Şekil 1) ve apeks sağ periferal medial kesimde 15 mm ekstrakapsüler hastalık açısından şüpheli PIRADS 5 lezyon saptandı. Yapılan MRI-Füzyon biyopside 15 korun 2'inde ISUP GG 2 prostat kanseri saptandı. Tedavi seçeneklerinin tartışılmasının ardından ciddi obstrüktif bulguları da olan hastaya robotik radikal prostatektomi ve lenf nodu disseksiyonu yapıldı.

Bulgular: Operasyon sırasında posterior diseksiyon tamamlandıktan sonra rektal tüp ile rektum kontrolü yapıldı ve tüpün incelmiş rektum duvarından dışarı çıktığı görüldü. Bunun üzerine rektum mukozası ve serozası ayrı ayrı devamlı şekilde onarıldı. Anastomoz kaçağının olmadığı rektum metilen mavisi ile doldurularak teyit edildi. Anastomoz bölgesi rektum üzerine periton getirilerek ayrı bir tabaka halinde kapatıldı. Daha sonra çift iğneli 3.0 stratafix ile vezikoüretral anastomoz yapıldı. Vezikoüretral anastomozdan kaçak olmadığı teyit edildi (Video 1). Hastaya ilk 3 gün yalnızca sıvılar diyeti verildi. 7. Günde dren sıvısında kreatinin değeri normal sınırlarda gözlendi ve dren alındı. Hasta taburcu edildi. 14. Günde hastaya sistografi çekildi (Şekil 2), kaçak görülmemesi üzerine sonda alındı. Patoloji sonucunda prostat hacmi 366 ml idi. ISUP GG 2, cerrahi sınırlar negatif, 20 lenf nodunda metastaz saptanmadı; pT2N0 prostat asiner adenokarsinomu olarak raporlandı.

Sonuç: Minimal invaziv yöntemler ile en zorlu vakalar yapılabilmekte, komplikasyonlar da yine bu yöntemlerle çözülebilmektedir. Erken dönem sonuçlar da tecrübeli ellerde oldukça iyidir.

Anahtar kelimeler: Prostat Kanseri, Robotik Radikal Prostatektomi, Minimal İnvaziv Cerrahi

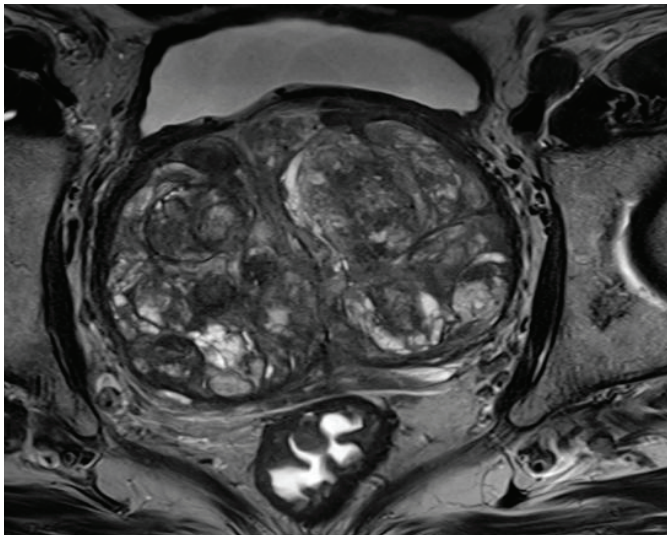

Şekil 1. Preoperatif multiparametrik MRI görüntüsü



Şekil 2. Postoperatif 14. Günde sistografi görüntüsü

Laparoskopik ve Robotik Cerrahi

VS-24

ROBOTIC ASSISTED PARTIAL CYSTECTOMY AND BILATERAL PELVIC LYMPH NODE DISSECTION FOR BLADDER ADENOCARCINOMA

Yakup Kordan, Barış Esen, İbrahim Can Aykanat

Koc University, School Of Medicine, Department Of Urology, Istanbul, Turkiye

Introduction and Objectives: Primary adenocarcinoma of the bladder is a rare clinical entity accounting for 0.5-2% of all bladder tumors. In this video, the technique of robot-assisted partial cystectomy for bladder adenocarcinoma performed in two consequent patients is presented.

Methods: Our first patient was a 41-year-old female who presented with macroscopic hematuria at another center. Further CT exam-

ination revealed a 2 cm-sized papillary bladder lesion. She underwent a TURB which revealed an enteric-type bladder adenocarcinoma invasive to lamina propria but muscularis propria was not present at the specimen. The second case was a 39-year-old female with an incidentally detected 1.2 cm sized papillary bladder lesion. Following TURB revealed a mucinous cystic tumor originating from urachal remnant. Treatment options including radical cystectomy with or without neoadjuvant chemotherapy, radiotherapy, and partial cystectomy with bilateral extended pelvic lymph node dissection (PLND) was discussed with the patients. Both patients decided to preserve their bladder and underwent robotic-assisted partial cystectomy with bilateral PLND.

Results: The console times were 3 hours in the first and 2 hours in the second cases. The estimated blood loss was 50 mL and 100 mL, respectively. A Jackson Pratt surgical drain was placed which was removed on postoperative first day. There were no intra or post-operative complications. Diet was resumed on postoperative day 1 and the patients were discharged on postoperative day 2. Pathological examination revealed no residual tumor was detected at partial cystectomy and also dissected lymph nodes in the first case, and mucinous cystic tumor originated from urachus located at detrusor and perivesical fat tissue in the second case.

Conclusions: Robotic partial cystectomy is a technically feasible procedure and represents an alternative to open and conventional laparoscopic approaches in patients with bladder adenocarcinoma.

Anahtar kelimeler: Robotic; Surgery; Bladder; Adenocarcinoma

Laparoskopik ve Robotik Cerrahi

VS-25

LOKAL İLERİ PROSTAT KANSERİNDE ROBOT YARDIMLI RADİKAL PROSTATEKTOMİ; OLGU SUNUMU

Hüseyin Mert Durak, Berk Yasin Ekenci, Adem Sancı, Kubilay Sarıkaya, Ahmet Nihat Karakoyunlu

Ankara Etlik Şehir Hastanesi, Üroloji Kliniği, Ankara, Türkiye

Giriş: Prostat kanseri batı toplumlarında en sık görülen kanserlerden olmakla beraber ABD ve Avrupada kansere bağlı ölümlerin en sık ikinci sebebidir (1). Lokal ileri prostat kanseri ise metastaz ve ölüm ihtimali açısından çok yüksek riskli hastalık olarak kabul görmektedir (2). Lokal ileri prostat kanserinde günümüzde kabul görmüş optimal bir tedavi yöntemi yoktur (2).Bununla beraber radikal prostatektomi, lokal ileri prostat kanserinde primer tedavi veya ADT,RT ile beraber multimodal tedavinin bir parçası olarak uygulanmaktadır (3). EAU kılavuzları seçilmiş lokal ileri prostat kanseri hastalarında multimodal tedavinin bir parçası olarak radikal prostatektomi desteklenmektedir (2). Bu olgu sunumunda lokal ileri prostat kanseri olgusunu ve tedavisinde uyguladığımız robot yardımlı laparoskopik radikal prostatektomiyi sunmayı amaçladık.

Olgu: 60 yaşında erkek hasta kliniğimize dizüri ve noktüri şikayeti ile başvurdu. Yapılan tetkiklerde hastanın total PSA değeri 63,34 ng/mL olarak saptandı. Digital rektal muayenede prostatın her iki lobda da sert ve etraf dokulara fikse olarak palpe edilmesi üzerine hastaya multiparametrik prostat MR'ı çekildi ve PIRADS-5 olarak raporlandı. MR'da olası prostat kanserinin sağ seminal vezikül ve mesane boynuna invaze olduğu görüldü (Resim-1 ve Resim-2) Hastadan transrektal ultrasonografi eşliğinde prostat biyopsisi plandı ve biyopsi sonucunda 5/12 kadranda Gleason 4+4 prostat adenokarsinomu tespit edildi. Yüksek risk grubunda olan hastaya tüm vücut taraması amaçlı Ga-68 PSMA PET çekildi ve PET raporunda herhangi bir uzak metastaz görülmedi. Hasta lokal ileri evre olarak sınıflandırıldı ve hastaya robot yardımlı radikal prostatektomi ve bilateral lenf nodu diseksiyonu planlandı. 5 adet port yardımıyla batına girildi. Öncelikle posterior periton insize edilerek seminal veziküller ve prostatın posterioru diseke edildi. Özellikle sağ tarafta seminal vezikülün Denonvilliers fasyasına yapışık olduğu görüldü. Ardından Retzius boşluğuna girildi, endopelvik fasyalar açıldı, derin dorsal ven kompleksi kesildi. Prostat-mesane sınırı insize edilirken prostatın mesane boynuna yaptığı invazyon makroskobik olarak görüldü. Prostatektomi tamamlandıktan sonra bilateral eksternal iliak, internal iliak ve obturatuar lenf nodu diseksiyonu yapıldı. Perioperatif ve postoperatif herhangi bir komplikasyon gelişmeyen hasta postoperatif 3. gününde batın dreni çekilerek foley sonda ile taburcu edildi ve postoperatif 10.gününde foley sondası çekildi. Radikal prostatektomi patolojisi Gleason 4+5 prostat adenokarsinom gelen hasta ürolojik ve onkolojik takiplerine devam etmektedir.

Sonuç: Lokal ileri prostat kanseri tedavisinde kabul görmüş ortak bir konsensus yoktur. Yapılan birçok çalışmada lokal ileri prostat kanserinin optimal tedavisinin PSA, klinik evreleme ve Gleason skoruna göre kişiye özgü karar verilmesi gerektiğini desteklemektedir (4). Lokal ileri prostat kanseri tedavisi ile ilgili yapılan 90 çalışmanın sistematik incelemesi sonucunda radikal prostatektomiyi öneren güçlü kanıtlar elde edilmiştir (5). Açık radikal prostatektomiye göre daha kısa hastanede kalış, daha az kan kaybı ve daha düşük komplikasyon oranı olan robot yardımlı radikal prostatektomi olgumuzda da görüldüğü gibi lokal ileri prostat kanserinde de güvenle uygulanabilmektedir (6).

Anahtar kelimeler: prostat kanseri,prostatektomi,laparoskopi

Kaynaklar

1) Center MM, Jemal A, Lortet-Tieulent J et al. International variation in prostate cancer incidence and mortality rates. Eur. Urol. 2012; 61: 1079–92.
2) Mottet N, Bellmunt J, Bolla M et al. EAU-ESTRO-SIOG guidelines on prostate cancer. Part 1: screening, diagnosis, and local treatment with curative intent. Eur. Urol. 2017; 71: 618–29.
3) Gerber GS, Thisted RA, Chodak GW et al. Results of radical prostatectomy in men with locally advanced prostate cancer: multi-institutional pooled analysis. Eur. Urol. 1997; 32: 385–90.
4) Boccon-Gibod, L.; Bertaccini, A.; Bono, A.V.; Dev Sarmah, B.; Höltl, W.; Mottet, N.; Tunn, U.; Zamboglou, N. Management of locally advanced prostate cancer: A European consensus. Int. J. Clin. Pract. 2003, 57, 187–194.
5) Moris, L.; Cumberbatch, M.G.; Van den Broeck, T.; Gandaglia, G.; Fossati, N.; Kelly, B.; Pal, R.; Briers, E.; Cornford, P.; De Santis, M.; et al. Benefits and Risks of Primary Treatments for High-risk Localized and Locally Advanced Prostate Cancer: An International Multidisciplinary Systematic Review. Eur. Urol. 2020, 77, 614–627
6) Li, P.-I.; Chen, S.-J.; Chen, Y.-H.; Chen, W.-C.; Huang, C.-P. Comparative Outcomes of Robotic Radical Prostatectomy in Patients with Locally Advanced Prostate Cancer. Medicina 2022, 58, 1820.

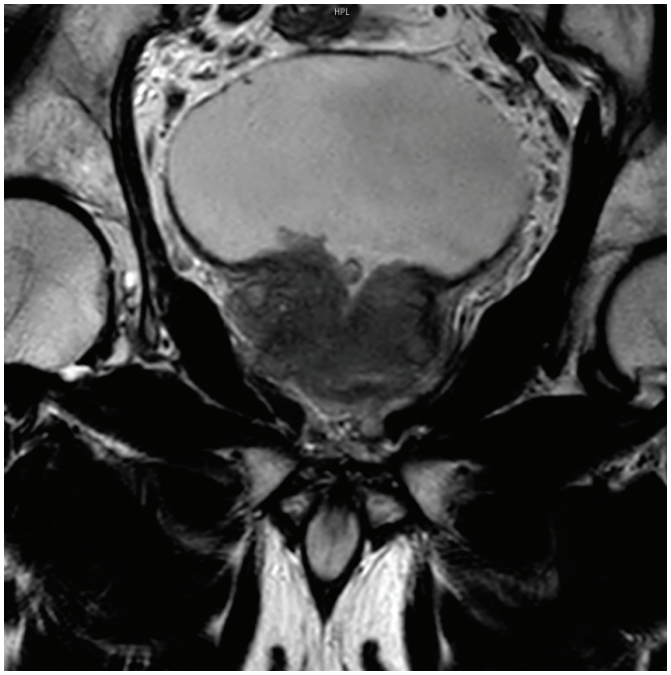

Resim 2. MPMRI coronal görüntüsü

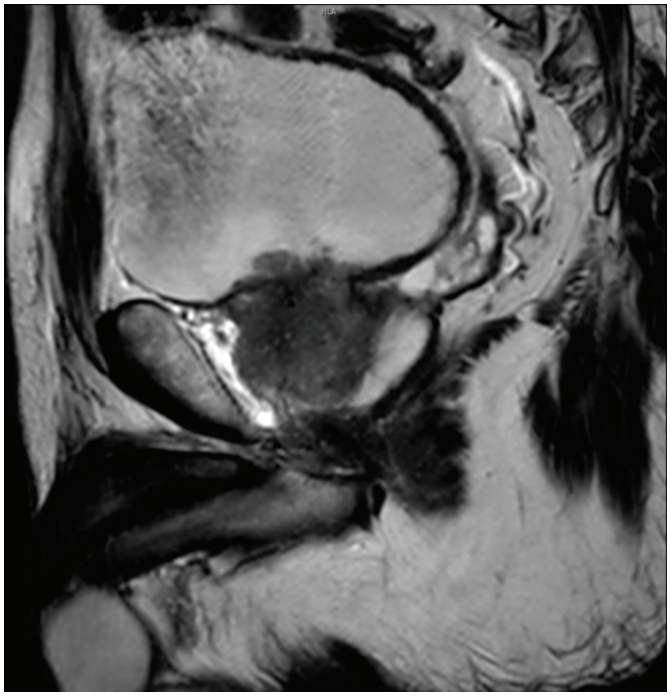

Resim 1. MPMRI sagittal görüntüsü

Laparoskopik ve Robotik Cerrahi

VS-26

BÜYÜK MEDİAN LOBU OLAN ROBOT YARDIMLI LAPAROSKOPİK RADİKAL PROSTATEKTOMİ OLGUSU

Bülent Önal[1], Uğur Aferin[2], Göktuğ Kalender[1], Muhammet Demirbilek[1]

[1]İstanbul Üniversitesi-cerrahpaşa, Cerrahpaşa Tıp Fakültesi, Üroloji Anabilim Dalı
[2]T.c. Demiroğlu Bilim Üniversitesi, Üroloji Anabilim Dalı

Giriş: Robot yardımlı laparoskopik radikal prostatektomi (RALRP), lokalize prostat kanserini tedavi etmek için yaygın olarak kullanılan minimal invaziv bir tekniktir. RALRP sırasında hastaların anatomik özellikleri cerrahi tekniğin uygulamasını zorlaştırabilir. Bunlardan biri büyük prostatın median lobunun mesane boynuna protrude olacak şekilde büyük olmasıdır. Büyük median lobu olan hastaların prostat hacimleri daha büyüktür, bu da RALRP sırasında anatomik planların belirlenmesini ve mesane-üretra anastomozunun yapılmasını zorlaştırır. Bu hastalarda rutin prosedürde olmayan bazı tekniklerin uygulanması cerrahiyi kolaylaştıracaktır. Bu video ile median lobu belirgin olan radikal prostatektomi vakalarında teknik farklılıkları sunmayı amaçlıyoruz.

Hasta ve Yöntem: İdrar yapamama şikayeti ile acil servise başvuran 65 yaşında erkek hastanın fizik muayenesinde glob vezikal olması nedeniyle üretral kateter takıldı. Üriner sistem ultrasonografisinde bilateral grade 3 hidroüreteronefroz ve büyük median loblu prostat bezi saptandı. Serum kreatinin ve prostat spesifik antijen düzeyleri sırasıyla 10mg/dL ve 27ng/ml idi. Serum kreatinin düzeyleri düşmediği için bilateral double-J stent yerleştirildi. Transrektal ultrason (TRUS) eşliğinde prostat biyopsisi yapıldı ve Gleason skoru 3+3 prostatik adenokarsinom saptandı. TRUS'ta prostat hacmi 140 gr olarak hesaplandı. Prostat spesifik membran antijen pozitron emisyon tomografi (PSMA PET) taramasında patolojik boyutta lenf nodu ve metastaz saptanmadı. Hastaya RALRP yapıldı. RALRP sırasında, mesane boynunun daha iyi görülebilmesi ve büyük median lobun ortaya çıkarılması için medyan loba traksiyon amacıyla 2/0 Vicryl sütür uygulandı. Double j stentler sayesinde bilateral üreteral orifisler görüntülenebildi ve orifis hasarından kaçınıldı. Teknik özellikler video'da sunulmaktadır (Video).

Bulgular: Tahmini kan kaybı 250 mL idi. Ameliyat sonrası prostat ağırlığı 145 g olarak ölçüldü. Ameliyat sonrası takip sorunsuzdu ve hasta 3. günde taburcu edildi. Patoloji raporu pT2a ve cerrahi sınır negatif olarak geldi. Double- J stentler ikinci ayda çıkarıldı.

Sonuç: RALRP, büyük median lob varlığında teknik olarak zor uygulanabilir. Ancak preoperatif çift j stent yerleştirilmesi ile üreteral orifise zarar gelmesini önleyebilir. Median loba asıcı dikişler koyulması mesane boynunda yapılacak olan diseksiyonu kolaylaştırır. Teknik farklılıklara dikkat edildiğinde RALRP büyük median lobu olan prostatlarda da tercih edilebilecek bir yöntemdir.

Anahtar kelimeler: Robot Yardımlı, Radikal Prostatektomi, Üroonkoloji

Piyes fotoğrafı

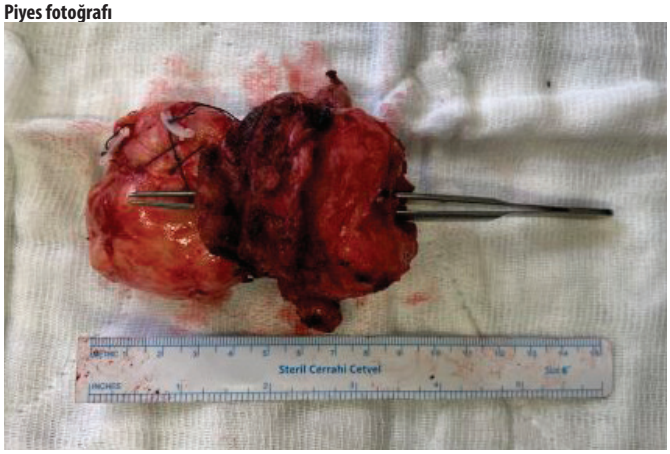

Laparoskopik ve Robotik Cerrahi

VS-27

PEDİATRİK ÜROONKOLOJİDE ROBOTİK CERRAHİ: RADİKAL SİSTOPROSTATEKTOMİ

Bülent Önal, Elif Altınay Kırlı, Muhammet Demirbilek, Göktuğ Kalender, Emre Akkuş

İstanbul Üniversitesi-cerrahpaşa, Cerrahpaşa Tıp Fakültesi, Üroloji Anabilim Dalı

Giriş: Robot yardımlı laparoskopik cerrahiler erişkin yaş grubunda üroonkoloji alanında sık tercih edilen yöntemlerdir. Çocuklarda ise uygulama ile ilişkili bilgi sınırlıdır. Oysa robotik sistemlerin sağladığı teknik üstünlükler çocukluk çağı tümörlerinde avantaj sağlayabilir. Bu video sunumunda embriyonel rabdomyosarkom nedeni ile uygulanan robot yardımlı laparoskopik radikal sistoprostatektomi ameliyatının teknik detaylarını sunmayı amaçladık.

Hasta ve cerrahi teknik: Makroskopik hematüri nedeni ile başvurusu esnasında tanı alan 26 aylık erkek hastanın radyolojik değerlendirmede (üriner ultrason ve manyetik rezonans görüntüleme) mesane tabanından köken alan 3 cm boyutunda kitle lezyonu tespit edildi. Sakral kemikte metastatik tutumu düşündürecek hipointens alan olmasına rağmen patolojik boyutta lenf nodu saptanmadı. Tanısal sistoskopide kitlenin trigon sağ yarısından başlayarak mesane domuna ve distalde prostatik üretraya uzandığı görüldü. Solda çift sistem anomalisi görüldü. Embriyonel rabdomyosarkom histolojisindeki kitle IRS-VAC kemoterapi protokolü sonrası kısmi regreseydi. Bu bulgularla robot yardımlı laparoskopik radikal sistoprostatektomi+ lenf nodu diseksiyonu+ ileal loop yapılması planlandı. Cerrahi Da Vinci XI robotik sistem ile 5 port kullanılarak, 30^0 Trendelenburg pozisyonunda yapıldı. Kamera portu Hasson, çalışma ve asistan portu (10 mm) abdominal sling sutur yöntemi ile yerleştirildi. Port dizilimi transvers ve aralarında 6 cm olacak şekilde yapıldı. Üreterler iliak çapraz düzeyinde bulunarak mesaneye kadar diseke edildi. Denonvilier fasyası üzerinden bilateral vaz deferensler bulundu ve kesildi. Seminal veziküller ile prostat apeksine kadar diseksiyon tamamlandı. Endopelvik fasyaya diseksiyonuna devam edildi ve mesane pedikküllerine ulaşıldı, mesane pedikülleri devaskülarize edildi. Dorsal ven devaskülarize edildi. Mesane boynu kapatıldı ve üretradan ayırıldı. Sistoprostatektomi materyali organ torbasına alındı. Sol ve sağ iliak, presakral ve obtrator bölgede geniş lenf nodu diseksiyonu yapıldı. Robot undock edildikten sonra yaklaşık 6 cm'lik göbek altı median insizyonla organ torbası dışarı alındı. İleoçekal valve yaklaşık 25 cm uzaklıkta yaklaşık 10 cm ileal segment hazırlandı. Sol taraftaki duplike üreterlerin distal uçları spatüle edildi ve ileal loop yapılacak segmentin proksimaline Wallace tekniğiyle sağ üreter ise ileal loop yapılacak segmentin gövdesinde Bricker tekniğine uygun olacak şekilde hazırlandı ve anastomoz edildi. İleal loopun distal ucu 2 cm'lik kesiden dışarı alındı ve tespit edildi.

Sonuç: Docking süresi 35, konsol 350 ve toplam operasyon süresi 450 dakikadır. Perop replase edilen kanama miktarı 100 cc'dir. Peroperatif komplikasyon saptanmayan hasta erken post operatif dönemde idrar yolu enfeksiyonu tedavisi aldı. Retriuz dreni 6., karın içi dren 7.gün alındı. Sekizinci günde taburcu edildi. Histopatolojik olarak tedavi yanıtı altındaki kitlenin cerrahi sınır negatif olarak çıkarıldığı, lenf nodlarının tutulmadığı raporlandı. İzlemde sorunsuzdur.

Tartışma: Robot yardımlı laparoskopik cerrahi erişkin tümörlerinde olduğu gibi çocukluk çağında da tedavi yöntemi olarak uygulanabilir.

Anahtar kelimeler: Robot Yardımlı, Radikal Sistoprostatektomi, Pediatrik Üroonkoloji

Kaynaklar

1. Meignan P, Ballouhey Q, Lejeune J et al. Robotic-assisted laparoscopic surgery for pediatric tumors: a bicenter experience. J Robot Surg. 2018 Sep;12(3):501-508. doi: 10.1007/s11701-017-0773-2.
2. Li P, Zhou H, Cao H, Xu B, Guo T, Zhu W, Zhao Y, Zhuo R, Ma L, Zhou X, Tao T, Feng Z. Robot-Assisted Laparoscopic Management of Bladder/Prostate Rhabdomyosarcoma in Children: Initial Series and 1-Year Outcomes. J Endourol. 2021 Oct;35(10):1520-1525. doi: 10.1089/end.2020.1238.
3. Raney RB, Anderson JR, Barr FG et al. Rhabdomyosarcoma and undifferentiated sarcoma in the first two decades of life: a selective review of intergroup rhabdomyosarcoma study group experience and rationale for Intergroup Rhabdomyosarcoma Study V. J Pediatr Hematol Oncol. 2001 May;23(4):215-20. doi: 10.1097/00043426-200105000-00008.

Laparoskopik ve Robotik Cerrahi

VS-28

EKTOPİK PELVİK YERLEŞİMLİ BÖBREKTE ROBOT YARDIMLI LAPAROSKOPİK PYELOPLASTİ

Bülent Önal, Elif Altınay Kırlı, Göktuğ Kalender, Muhammet Demirbilek, Emre Akkuş

İstanbul Üniversitesi-cerrahpaşa, Cerrahpaşa Tıp Fakültesi, Üroloji Anabilim Dalı

Giriş: Bu video ile ektopik yerleşimli pelvik böbrek gibi karmaşık bir böbrek anomalisinde, robot yardımlı laparoskopik piyeloplasti (RALP) tekniğini sunmayı amaçlıyoruz.

Hasta ve Yöntem: Prenatal dönemde sol hidronefroz tanısı ile takipte olan erkek hastanın ilk bir yaşı içerisinde yapılan tetkiklerinde sol böbreğin ektopik olarak pelviste yerleştiği (manyetik rezonans ürografi), pelvikalisiyel sistemin grade 3 hidronefrotik ve parankiminin ince olduğu (3-5 mm), hilus damarlarının normal konfigürasyonda olduğu, fonksiyonunun %35 ve drenaj eğrisinin obstrüksiyon ile uyumlu olduğu tespit edildi (merkaptoasetiltriglisin-3 dinamik inceleme). Voiding sistoüretrografisinde vezikoüreteral reflü saptanmadı. Cerrahi öncesinde sistoskopi yapıldı. Sol üreter orifisi normaldi. Cerrahiye 8 mm'lik 3 portun transvers planda ve aralarında 6.5 cm uzaklık olacak şekilde yerleştirilmesi ile başlandı (Da Vinci XI). Endoskop portu Hasson, diğer portlar abdominal sling sutur tekniği ile yerleştirildi. Hedef bölgeye ulaşıldı, sol böbrek pelvisi üzerindeki barsak mezosu pelvisten ayırılarak üreteropelvik bileşke (UPJ) ortaya koyuldu. Dilate renal pelvis karın ön duvarına dikiş ile asıldıktan sonra UPJ'den ayrıldı. Dar olan 1 cm'lik üreter segmenti eksize edildi. Pelvik redüksiyon yapıldı. Karın ön duvarından TLA iğne ile yollanan sensor kılavuz tel üzerinden 4 fr 12 cm double j kateter üretere yerleştirildi. Spatüle edilen sağlıklı üreter 5/0 polidioksanon sütur ile renal pelvise Anderson-Hynes dismembered piyeloplasti tekniğine uygun olarak anastomoz edildi. Mezo 4/0 poliglaktin dikiş ile onarıldı. Loja dren yerleştirildi.

Sonuçlar: Docking süresi 35 dakika, konsol süresi 105 dakika olarak kaydedildi. Ameliyat esnasında veya sonrasında komplikasyon gözlenmedi. Sonda ameliyat sonrası 1. gün, dren 2. gün çekildi.

Post-operatif izlemde eGFR değeri, 164 mL/min/1.73 m 2 (Schwartz formülü) olarak hesaplandı. Ameliyat sonrası ultrason takiplerinde renal pelvis çapının azaldığı parankim kalınlığının sabit kaldığı görüldü. Trokar yerleşim bölgelerinde fasya ve cilt ile ilişkili sorun saptanmadı.

Tartışma: Kompleks böbrek anomalilerinde robot yardımlı laparoskopik cerrahi yaklaşım güvenli bir şekilde uygulanabilir. Cerrahinin uygulanması ile ilişkili ana sorun hedef bölgenin alışılandan farklı konumlanmasıdır. Ancak bu sorun port yerleşimindeki ana prensipleri uygulamak ile aşılabilir. Anomalinin özelliklerine dikkat edildiği sürece robotik sisteme ait üç boyutlu görüntüleme ve büyütme özelliği bu vakalarda rekonstruktif cerrahinin uygulamasını kolaylaştıracaktır.

Anahtar kelimeler: Robot yardımlı, piyeloplasti, üreteropelvik bileşke obstrüksiyonu, renal anomaliler

Laparoskopik ve Robotik Cerrahi

VS-29

SANTRAL YERLEŞİMLİ RENAL KİTLEDE ROBOTİK PARSİYEL NEFREKTOMİ

Mehmet Necmettin Mercimek[1], Murat Gülşen[2], Onur Kalaycı[2], Utku Güler Özcan[2], Özer Öztemel[2], Ender Özden[2]

[1]Atasam Hastanesi Üroloji Kliniği, Samsun
[2]Ondokuz Mayıs Üniversitesi Tıp Fakültesi Üroloji Anabilim Dalı, Samsun

Amaç: Bu videoda sağ böbrekte santral ve anterior yerleşimli böbrek tümörü olan hastaya uyguladığımız robotik parsiyel nefrektomi deneyimimizi sunmayı amaçladık.

Hasta ve Yöntem: İnsidental olarak sonografik incelemede sağ böbrekte kitle tespit edilen 73 yaşındaki kadın hastanın dış merkezde yapılan MR incelemesinde de sağ böbrekte anterior yerleşimli ve sağ renal hilusa lokalize 35 mm çaplı solid kitle rapor edilmiş. Hastanın klinik değerlendirilmesinde DM, HT, Koroner arter hastalığı ve kreatinin yüksekliği (serun cr: 1,30 mg/dl eGFR: 41 ml/dk, stage IIIb) olduğu öğrenildi. Antiagregan ve antikoagülan ilaçlar da kullanan hastaya ilgili branşlar tarafından preoperatif değerlendirme ve hazırlıklar tamamlandıktan sonra robotik sağ parsiyel nefrektomi planlandı.

Genel anestezi altında 90 derece sağ Flank pozisyonunda umblikus lateralinden Veres iğnesi ile girilerek pnömoperitonyum oluşturuldu. Rektus kası lateralinden, umblikusun yaklaşık 5 cm kranialinden 10 mm optik trokar girildi. Direkt görüş altında subkostal alana birinci robot kolu için 8 mm, optik trokarın 7-8 cm kaudaline ikinci robot kolu için 8 mm ve üçüncü robot kolu için en kaudale 8 mm trokarlar girildi. Ksifoid altına 5 mm trokar karaciğer ekartasyonu için ve umblikusa yakın 12 mm asistan trokarları girildi. Da Vinci Si robotik sistemin docking işlemi tamamlandıktan sonra, çıkan kolon ve duodenum mediale deviye edildi. Vena cava inferior lateralinden sağ gonadal ven bulunarak retroperitoneal alana girildi. Psoas kası ve sağ üreter bulundu. Sağ renal hilusa çıkılarak sağ renal ven ve renal arter ayrı ayrı serbestlendi ve askıya alındı. Sağ renal hilusa yerleşmiş olan yaklaşık 4 cm boyutlu kitlenin laparoskopik USG yardımı ile sınırları belirlendi. Kitlenin mediali ile renal ven arasına girilerek kitlenin inferior kısmı serbestlendi. Takiben monopolar makas yardımı ile kitle sınırları işaretlendi. Buldog klempler yardımı ile global iskemi sağlandıktan sonra kitle medialden laterale doğru eksize edildi. Tümör tabanı 2/0 biosyn ile onarıldı. Renorafi 2/0 vicryl ile sliding sütür tekniği ile yapıldı. Buldog klempler alındıktan sonra kanama kontrolü yapıldı. Gerota fasyası 3/0 v-loc sütür ile kapatıldı. Sağ böbrek posterioruna dren konuldu. Endobag içerisine alınan kitle sağ alt abdominal bölgeden yapılan yaklaşık 5 cm'lik keşiden vücut dışına alındı.

Bulgular: Konsol süresi 115 dakika, sıcak iskemi süresi 18 dakika, tahmini kanama kaybı 100 ml olarak tespit edildi. Postopratif dönemi sorunsuz seyreden hasta ikinci günde taburcu edildi. Kitlenin patolojik değerlendirilmesi pT1a şeffaf hücreli RCC ve cerrahi sınır negatif olarak rapor edildi.

Sonuç: Robotik parsiyel nefrektomi zorlu böbrek tümörlerinde nefron koruyucu cerrahinin etkin ve güvenilir bir şekilde yapılabilmesini sağlayan minimal invaziv cerrahi bir yöntemdir.

Anahtar kelimeler: Nefrektomi, RCC, Robotik

Laparoskopik ve Robotik Cerrahi

VS-30

SOLİTER BÖBREKTE RENAL HÜCRELİ KARSİNOMUN CERRAHİ TEDAVİSİNDE ROBOTİK PARSİYEL NEFREKTOMİ DENEYİMİMİZ: OLGU SUNUMU

Karim Shrinli, Müjdat Ayva, Rabia Hızarcı, Emre Albayrak, Ahmet Güdeloğlu, Cenk Yücel Bilen, Sertaç Yazıcı

Hacettepe Üniversitesi Tıp Fakültesi Üroloji Anabilim Dalı

Robot-yardımlı parsiyel nefrektomi, günümüzde böbrek tümörlerinin cerrahi tedavisinde yaygın olarak kullanılmaktadır. Soliter böbrekte tümörü olan hastalarda açık parsiyel nefrektomi veya perkütan ablasyon gibi tedavi yöntemleri önerilmekle birlikte ileri robotik cerrahi deneyimi olan merkezlerde robot-yardımlı parsiyel nefrektomi de uygulanabilmektedir. Bu videoda soliter böbrekte 6 cm'lik kitlesi olan hastaya uyguladığımız robot-yardımlı parsiyel nefrektomi ameliyatının aşamaları sunulmuştur.

Elli yaşındaki erkek hastaya rutin yapılan ultrason görüntülemesi sırasında sağ soliter böbrekte kitle tespit edildi. Tanı anında serum kreatinin değeri 0.98 mg/dl, eGFR ise >60 ml/dk olarak ölçüldü. Yapılan magnetik rezonans görüntülemede sağ böbrek inferior kesimde 6 cm çaplı, içerisinde kontrastlanan septaları bulunan, duvarı en kalın yerinde 5 mm ölçülen kistik kitle gözlendi. Hastaya robot-yardımlı sağ parsiyel nefrektomi yapıldı. İntraoperatif dönemde her hangi bir komplikasyon olmadı ve sıcak iskemi süresi 27 dk olarak kaydedildi. Postoperatif dönemi sorunsuz geçiren hasta ameliyat sonrası 2. günde taburcu edildi. Patoloji sonucu erişkin tip kistik nefrom olarak raporlandı. Postoperatif 3. ayda yapılan tetkiklerinde kreatinin değeri 1.1 mg/dl olarak ölçüldü. Sonuç olarak, deneyimli merkezlerde soliter böbrekte tümörü olan hastalarda robot-yardımlı parsiyel nefrektomi bir tedavi seçeneği olarak sunulabilir.

Anahtar kelimeler: soliter böbrek, RHK, robotik parsiyel nefrektomi

Laparoskopik ve Robotik Cerrahi

VS-31

T1 VE T2 RENAL KİTLELERDE UYGULANAN LAPAROSKOPIK CERRAHİ TEKNİKLERİN SONUÇLARININ KIYASLANMASI

Hakan Keskin, Mujdat Ayva, Ihsan Batuhan Demir, Hacer Ograk, Ahmet Gudeloglu, Mustafa Sertac Yazici, Cenk Yucel Bilen

Hacettepe Universitesi

Giriş ve Amaç: Bu retrospektif çalışmada kullanılan cerrahi tekniğin T1 veya T2 tümörlerde cerrahi sınır, iskemi süresi, ISUP skoru ve tümör boyutları ile ilişkisinin ortaya konulması amaçlanmıştır.

Materyal – Metod: Bu çalışmada, Hacettepe Üniversitesi Hastanesinde Ocak 2017 – Haziran 2022 tarihleri arasında yapılan ve

patoloji raporu T1 veya T2 olarak sonuçlanmış parsiyel nefrektomi yapılmış 97 hastanın verileri retrospektif olarak incelenmiştir. Bu incelemede hastalar geçirdikleri cerrahi tekniğe göre laparoskopik ve robot yardımlı laparoskopik parsiyel nefrektomi olarak gruplandırılarak demografik verileri incelendi. Ayrıca gruplar cerrahi süresi, iskemi süresi, cerrahi sınır pozitifliği, kan ürünü ihtiyacı ve tümör boyutları açılarından kıyaslandı. Verilerin analizinde SPSS 26.0 (IBM Corp., Chicago) programı kullanılmış ve $p<0.05$ istatistiksel olarak anlamlı kabul edilmiştir.

Cerrahi teknikler video sunum ile karşılaştırılmıştır.

Bulgular: Toplam 97 hastadan 54 hasta (%55,6) laparoskopik (LS) parsiyel nefrektomi, 43 hasta (%44,4) robot yardımlı laparoskopik parsiyel nefrektomi (RAPN) ameliyatlarına tabii tutuldu. Hastaların cerrahi esnasındaki ortalama yaşı laparoskopik grupta 54,9±12,70 yıl, robotik grupta 55,9±9,15 yıl olarak bulunmuştur. Cerrahi sınır pozitifliği 17 hastada (%17,5) olarak belirlenmiştir. 2 grup arasında cerrahı sınır pozitifliğğnde anlamli fark saptanmadı. (%15,7 vs %22,5, p=0,430). Tek değişkenli analizde radyolojik tümör boyutu, ISUP derecesi, iskemi süresi ve kan ürünü ihtiyacı arasında anlamlı bir değişiklik saptanmadi. (p=0,594, p=0,742, p=0,434, p=0,183)

Sonuç: T1 ve T2 renal kitlelerde kullanılan cerrahi teknikler arasında laparoskopik ve robotik teknikler kıyaslandığında onkolojik ve güvenlilik açısından anlamlı bir fark bulunamadı.

Anahtar kelimeler: Nephrectomy Robotic Surgery Laparoscopy Partial Nephrectomy

Laparoskopik ve Robotik Cerrahi

VS-32

ROBOT YARDIMLI LAPAROSKOPİK ADRENALEKTOMİ: HACETTEPE ÜROLOJİ DENEYİMİ

İhsan Batuhan Demir, Halil İbrahim Özkan, Mustafa Karalezli, Beşir Muthukov, Ahmet Güdeloğlu, Cenk Yücel Bilen, Sertaç Yazıcı

Hacettepe Üniversitesi Tıp Fakültesi Üroloji Anabilim Dalı

Günümüzde laparoskopik adrenalektomi, adrenal kitlelerin cerrahi tedavisinde tercih edilen bir yöntem olarak kabul edilmektedir. Ancak bu stratejiyi değerlendiren prospektif randomize çalışmalar yeterli değildir. Cerrahi ekipmanlardaki son gelişmeler ve robot teknolojisinin yaygınlaşmasıyla birlikte robotik cerrahi açısından deneyimli merkezlerde robotik adrenalektomi alternatif bir seçenek olarak ortaya çıkmaktadır. Bu yaklaşım, uygulanabilir ve güvenli bir teknik olarak görünmekle birlikte üst düzey kanıtlar halen eksiktir. Bu videoda sağ adrenal lojda 11 cm'lik kitlesi olan hastaya uyguladığımız robot-yardımlı adrenalektomi ameliyatnın aşamaları ve kliniğimizdeki robotik adrenalektomi deneyimimiz özetlenmiştir.

Otuz yedi yaşındaki erkek hastada sağ yan ağrısı, çarpıntı, tremor ve baş ağrısı nedeniyle yapılan tetkikler sırasında sistolik kan basıncı 180-190 mmHg olarak ölçüldü ve çekilen bilgisayarlı tomografide sağ adrenal loju dolduran 113x73 mm boyutlarında kitle tespit edildi. Laboratuvar bulguları feokromositoma ile uyumlu olarak bulundu. Hastaya transperitoneal robot-yardımlı sağ adrenal kitle eksizyonu yapıldı. İntraoperatif dönemde hastanın sistolik kan basıncı 285 mmHg'ya kadar yükseldi ve sodyum nitroprusssid infüzyonu ile kontrol altına alındı. Konsol süresi 67 dk olarak kaydedildi. Postoperatif dönemi sorunsuz geçiren hasta ameliyat sonrası 3. günde taburcu edildi. Patoloji sonucu feokromositoma olarak rapor edildi.Sonuç olarak, deneyimli merkezlerde büyük adrenal kitleli hastalarda robot-yardımlı adrenalektomi etkin ve güvenilir bir tedavi seçeneği olarak sunulabilir.

Anahtar kelimeler: robotik cerrahi, adrenalektomi, feokromositoma

BPH Cerrahi Tedavisinde Yenilikler

VS-33

KÜÇÜK PROSTATTA BİPOLAR PROSTAT ENÜKLEASYONU DENEYİMİMİZ

İlyas Yaz, Engin Denizhan Demirkıran

Zonguldak Bülent Ecevit Üniversitesi Hastanesi

Amaç: Prostatın bipolar enükleasyonu (bipolep), benign prostat hiperplazisinin (BPH) tedavisi için kullanılan yöntemler arasındadır. Geleneksel transüretral rezeksiyonla karşılaştırıldığında enükleasyon tekniğinin birçok avantajı vardır. Özellikle etkili hemostaz, geleneksel tur veya lazer enükleasyonla karşılaştırıldığında bipolep'in en büyük avantajıdır. Ayrıca enükleasyon için kullanılan lazer ekipmanının maliyeti nispeten yüksek olduğundan, bipolar cihazlar kullanılarak yapılan enükleasyon, birçok cerrah tarafından son yıllarda kullanımı giderek artmaktadır.

Materyal ve Metod: Üroloji polikliniğine akut üriner retansiyon ile başvuran transrektal usg ile ölçüm sonucu prostat hacmi 30 cc gelen hastaya tarafımızca gyrus acmi jeneratör ve geleneksel tur da kullandığımız plazma-sect kalın kesici loop ile iki lob şeklinde enükleasyon tekniği uygulandı. Enükle edilen adenom mushroom tekniği ile rezeke edildi.

Bulgular: 81 yaşında 15 gün önce akut üriner retansiyon nedeniyle üretral kateter takılan ve alfa bloker başlanılan tarafımza yönlendirilen hastanın üretral kateteri çekilmesi sonrası tekrar değerlendirilmiş ve idrarını yapamaması üzerine üretral kateter takılmıştır. Transrektal USG ile ölçüm sonucu prostat hacmi 30 cc olan hastaya tarafımızca bıpolep uygulanmıstır . İşlem sonrası post op ikinciş gün üretral katetr çekilmiş olup hastanın spontan miksiyon yaptığı görülmüştür. Rezidüe idrar bırakmadığı görülen hasta taburcu edilmiştir.

Sonuç: BPH'nın cerrahi tedavisinde bipolep tekniği antikoagülan veya antiagregan kullanan hastalarda bile güvenle uygulanabilecek bir minimal invaziv tedavi yaklaşımı gibi durmaktadır. Bipolep için özelleştirilmiş looplar yada geleneksel kesici tur loopları küçük prostatlarda dahi prostat enükleasyonu ameliyatında etkin bir diseksiyon ve koagülasyon sağlanmasına imkân sunmaktadır. Morselatör cihazı yokluğunda dahi mushroom tekniği ile bipolep uygulanabilir bir cerrahi olarak karşımıza çıkmaktadır.

Anahtar kelimeler: Bipolep, Prostat Enüklüasyon

Ablatif Tedaviler

VS-34

DİSTAL ÜRETER TÜMÖRÜNDE LAZER ABLASYON İLE BÖBREK KORUYUCU CERRAHİ: OLGU SUNUMU

Ali Can Albaz, Okan Yiğit, Oktay Üçer, Gökhan Temeltaş, Talha Müezzinoğlu

Manisa Celal Bayar Üniversitesi Tıp Fakültesi Üroloji Ad

71 yaş erkek hasta idrarda kanama şikayetiyle dış merkez ürolojiye başvurmuş. Geçirilmiş cerrahi öyküsü yok, ek hastalıkları diabetes mellitus ve koah. Yapılan kan tetkikleri normal, idrar tetkiki mikroskobik hematüri ile uyumlu ve yapılan ultrasonda sağ orifis düzeyinde şüpheli alan görülmesi üzerine operasyon planlanmış ve sistoskopide sağ orifisten doğan kitle görülmüş. Kitleye transüretral rezeksiyon(TUR)-tümör (TM) uygulanmış, patolojisi non-invaziv düşük dereceli ürotelyal karsinom olarak sonuçlanmış, patoloji materya-

linde kas doku saptanmamış ve hasta ileri tedavi amacıyla tarafımıza yönlendirilmiş.

Genel anestezi açısından yüksek riskli obez ve koah tanılı hasta genel durumu ve tetkikleriyle birlikte değerlendirilerek unifokal, 2 cm'den küçük, patolojisi non-invaziv düşük dereceli, önceki operasyonda alınan sitolojisi düşük dereceli, çekilen bilgisayarlı tomografi(BT)'de hidronefroza ve invaziv görünüme sebep olmayan tümör düşük riskli kabul edilerek, hastanın da onayı alınması üzerine tarafımızca böbrek koruyucu cerrahi planlandı.

Hastaya rejyonel anestezi altında sağ orisiten doğan kitleye derin doku dahil tur-tm uygulandı, ardından üst üriner sisteme tanısal urs uygulandı ve tur-tm sonrası distal üreterde yaklaşık 1 cm'lik papiller kitle dışında üriner sistemde patolojik oluşum görülmedi. Ardından urs'de 550 um optik fiber ile holmium lazer 1 joule enerji, 8 Hz frekans ayarlarıyla rezidü kitlenin köken aldığı alana lazer ablasyon işlemi uygulandı. İşlem sonrası lümende kitlesel oluşum görülmedi. Double J stent tatbik edilmesi sonrası operasyona son verildi. İşlem yaklaşık 1 saat sürdü. 4 hafta sonra stent çıkarılması ve patoloji sonucu ile takiplerinin planlanması açısından üroloji poliklinik kontrolü önerilerek postop 2. gününde sondalı taburcu edildi ve 5 gün sonra sondası çıkarıldı.

Anahtar kelimeler: Holmium, Lazer, Ablasyon, Üreter, Tümör

Laparoskopik ve Robotik Cerrahi

VS-35

ÜRETERAL FİBROEPİTELYAL POLİP OLGULARININ ENDOÜROLOJİK TANI VE MİNİMAL İNVAZİV TEKNİKLERLE TEDAVİLERİ

İbrahim Can Aykanat[1], Murat Can Kiremit[2], Ayşe Armutlu[3], Ahmet Furkan Sarıkaya[2], Kayhan Tarım[2], Yakup Kordan[2]

[1]Koç Üniversitesi Hastanesi, Üroloji Kliniği, İstanbul, Türkiye
[2]Koç Üniversitesi Tıp Fakültesi, Üroloji Anabilim Dalı, İstanbul, Türkiye
[3]Koç Üniversitesi Hastanesi, Patoloji Kliniği, İstanbul, Türkiye

Giriş: Üreteral fibroepitelyal polip (ÜFP) üreterin nadir görülen benign tümörlerinden biridir. Tedavisinde; robotik ve laparoskopik eksizyon, üreteroskopik ablasyon gibi minimal invazif yaklaşımlar açık cerrahinin yerini almıştır. Bu video sunumunda, ÜFP'lerin minimal invaziv yöntemler ile tanı ve tedavi süreçlerini paylaşmayı amaçladık.

Olgu 1: Özgeçmişinde özellik olmayan 65 yaşındaki kadın hasta, 2 ay evvel başlayan sağ yan ağrısı şikayeti ile başvurmuştu. Ultrasonografide sağ böbrekte grade 2 hidronefroz ve üreterde yer kaplayıcı lezyon belirlenmesi üzerine yapılan kontrastlı kesitsel incelemelerde sağ proksimal üreterden köken alan ve orta üretere kadar uzanan yaklaşık 7 cm uzunluğunda kitlesel lezyon saptandı. Genel anestezi altında önce sağ üreteroskopi yapılarak orta üreter seviyesinde lümene protrüde olan kitle görüldü. Kitle, kılavuz tel eşliğinde bile proksimale çıkılmasını engelliyordu. Bunun üzerine kitleden punch biyopsi alındı ve frozen incelemede malignite varlığı dışlandı. Ardından transperitoneal laparoskopik yaklaşım ile ÜFP'yi barındıran üreteral segment eksize edildi.

Olgu 2: Mesane tümörü nedeniyle uzun yıllardır düzensiz takipte olan 68 yaşındaki erkek hastanın son kontrol sistoskopisinde saptanan tümörü pT2 yüksek dereceli ürotelyal karsinom olarak rapor edilmişti. Radikal sistektomi öncesi yapılan radyolojik değerlendirmede (BT ürografi) sol üreter orta kesimde 3.5 cm'lik dolum defekti izlendi.

Genel anestezi altında sol üreteroskopi yapılarak proksimal üreter seviyesinde lümene protrüde olan solid kitle görüldü. Kitlenin proksimaline flexibl üreterorenoskop ile çıkıldı ve polipin radiksi görüldü.Bunun üzerine kitleden punch biyopsi alındı, frozen incelemede malignite varlığı dışlandı. Ardından Holmium-YAG lazer ile kitle tabanı ablate edildi ve forceps ile en-bloc dışarı alındı. Aynı seansta hastaya radikal sistektomi, ortotopik mesane ve bilateral genişletilmiş lenf nodu diseksiyonu yapıldı. Üreterden alınan kitle patolojisi ÜFP, sistektomi patolojisi pT2 ürotelyal karsinom olarak raporlandı. Bir yıllık takibinde, hastanın klinik, laboratuvar ve radyolojik bulguları sorunsuzdu.

Olgu 3: Sol yan ağrısı ve hematüri şikayeti ile başvuran 36 yaşında erkek hastada çekilen kontrastlı abdomen tomografisinde sol üreter ve toplayıcı sistemde Grade II hidroüreteronefroz mevcut olup renal pelvis AP çap 20 mm ölçülmüştür. Üreter orta ve distal kesiminde duvarı kalın olup lümeni içerisinde dansite artışları izlenmiştir. Hastaya yapılan tanısal üreteroskopisinde üreter içerisinde proksimaline geçişe izin vermeyen polipoid yumuşak doku izlendi. İlgili kitleden yapılan punch biyopside fibroepitelyal polip saptanması üzerine hastaya 2. Seansta robotik polip eksizyonu ve üreteral üreteroüreterostomi operasyonu yapıldı. 6 aylık takip sürecinde hidronefroz izlenmedi.

Sonuç: Üreteral kitlelerin radyolojik değerlendirmesinin yetersiz kaldığı olgularda endoskopik inceleme ve biyopsi alınması gerekmektedir. ÜFP gibi benign kitlelerin organ koruyucu yaklaşım ile cerrahi tedavisi mümkündür. Polip eksizyonu üreterorenoskopik, laparoskopik veya robotik olarak güvenle tedavi edilmesi mümkündür.

Anahtar kelimeler: fibroepitelyal polip, üreter benign tümörü, robotik cerrahi, laparoskopik cerrahi, lazer ile tümör tedavisi

Ürolojide Laserler

VS-36

TRANSURETHRAL ENDOSCOPIC DRAINAGE OF PROSTATE ABSCESS AFTER FAILED ATTEMPS OF PERCUTANOUS INTERVENTIONS: A CASE REPORT

Mehmet Eren Akan, Sinan Levent Kireççi, Abdullah Hızır Yavuzsan, Mehmet Eren Akan, Samet Bağcı, Alperen Özdemir, Cemil Kutsal, Nihat Türkmen

S.b.u. Sisli Hamidiye Etfal Research And Training Hospital

Appearing as rare but possibly mortal conditions requiring prompt and effective management, abscesses originating from the prostate are widely considered to depend on several risk factors such as instrumentation or obstruction of the lower urinary tract, immunodeficiency, diabetes mellitus and liver disease. [1, 2, 3] As asymptomatic presentation is common especially in diabetic population due to peripheral neuropathy, diagnosis pose a challenge necessitating a combination of physical exam, laboratory tests and imaging findings. Antibiotherapy along with minimally invasive drainage techniques are of importance in successful management. We hereby present a case of 62 year-old male diagnosed with a prostate abscess, while being investigated for fever of unknown origin along with elevations in acute phase reactants and uncontrolled diabetes, managed by transurethral resection after two failed attempts of percutaneous drainage accompanied by an intravenous antibiotic regimen. The indwelling catheter was removed at the postoperative 7th day and post void residual was observed to be clinically insignificant. The pathological specimen was reported to be compliant with benign infective changes along with abscess formations. The uneventful postoperative period -with the exception of the need for debridement of a preexisting diabetic wound in left foot- depicts the effectiveness of endoscopic approach in selected patients with persisting clinical pathologies unresponsive to less invasive interventions. It is vital to once again emphasize that the predisposing factors shall be meticulously reviewed and resolved when possible.

Anahtar kelimeler: prostate, abscess, Transurethral Resection of Prostate, Diabetes-Related Complications

Kaynaklar

1. Brede CM, Shoskes DA. The etiology and management of acute prostatitis. Nat Rev Urol. 2011 Apr;8(4):207-12. doi: 10.1038/nrurol.2011.22. Epub 2011 Mar 15. PMID: 21403661.
2. Trauzzi SJ, Kay CJ, Kaufman DG, Lowe FC. Management of prostatic abscess in patients with human immunodeficiency syndrome. Urology. 1994 May;43(5):629-33. doi: 10.1016/0090-4295(94)90176-7. PMID: 8165764.
3. Lee DS, Choe HS, Kim HY, Kim SW, Bae SR, Yoon BI, et al. Acute bacterial prostatitis and abscess formation. BMC Urol 2016;16:38. http://dx.doi.org/10.1186/s12894-016-0153-7.

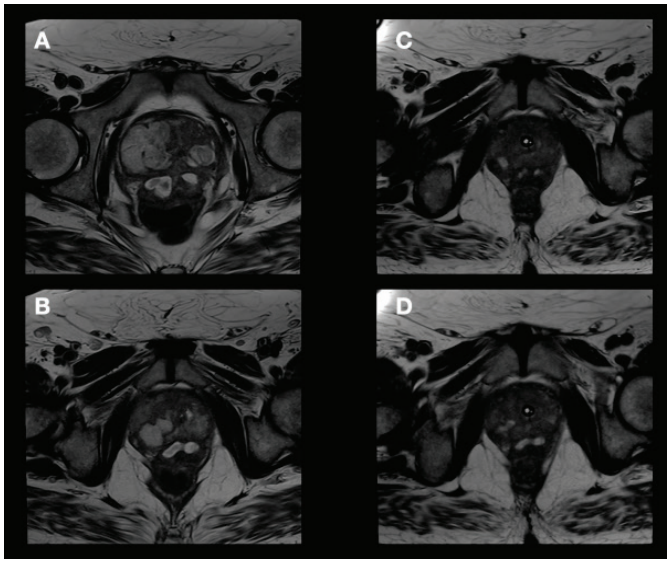

Figure 1. Magnetic resonance imaging (MRI) sections of the prostate abscess at the midgland (A) and apex (B) levels, depicting resolution following transurethral resection (C, D)

Laparoskopik ve Robotik Cerrahi

VS-37

LAPAROSKOPİK SAKROKOLPOPEKSİ VE ÜRETERONEOSİSTOSTOMİ

Muhammed Selçuk Özer[1,2], Ömer Demir[1], Güven Aslan[1]

[1]Dokuz Eylül Üniversitesi Tıp Fakültesi Üroloji Anabilim Dalı
[2]Bakırçay Üniversitesi Çiğli Devlet Hastanesi Üroloji Anabilim Dalı

Altmış beş yaşındaki hastanın 20 yıl önce vajinal histerektomi öyküsü mevcut. Son 3 yıldır devam eden disüri, pollaküri, noktüri ve residual volüm hissi var. Yapılan muayenede grade 3 sistosel ve cuff prolapsusu mevcut. Redüksiyon sonrası yapılan stres testinde stres inkontinans gözlenmedi. Hasta litotomi ve trendelenburg pozisyonuna alındıktan sonra umblikus sol lateralinden veres iğnesiyle girilip pnemöperiteneum sağlandıktan sonra 10 mm'lik port ile ilk görüş sağlandı. Ardından sağ ve sol 10 mm'lik portlar yerleştirildi. Ardından ekartasyon için kullanılacak 5 mm'lik port sağ inguinal bölgeden yerleştirildi. Periton diseksiyonu ile ameliyata başlandı. Geçirilmiş cerrahiye sekonder yapışıklıklar gözlendi. Yapışıklıkların diseksiyonu sonrası promontorium üzerindeki periton diseke edildi. Ardından vajenden yerleştirilen ekartör yardımıyla vajen cuffi retrakte edildi. Bu sırada sağ common iliak arteri çaprazlayan üreterin seyri değerlendirildi. Üreterin distalde periton diseksiyonu sırasında ligasure ile kesildiği farkedildi. Ardından sağ üreter diseksiyonu yapıldı. Vajinal ekartasyonla ameliyat sonrası mesanenin bulunması planlanan alana üreterin gerilimsiz bir şekilde yetiştiği gözlendi. Ardından üreterin anteriorunu kaybetmemek için metal klip ile kliplendi. Periton ve sigmoid kolon sol abdominal duvara 3/0 vicyrl yardımıyla asıldı. Ardından vajenden yerleştirilen ekartörün üzerinden cuff diseksiyonu yapıldı. Ardından 3 cm x 15 cm olarak hazırlanmış prolen mesh 10mm'lik porttan içeriye alındı. Mesh 2/0 ticron sütür ile vajinal kafa sütürize edildi. Vajinal ekartasyon sabit tutulup meshin serbet ucu tucker yardımıyla promontoriuma sabitlendi. Ardından meshin fazla kısmı kesilerek dışarı alındı. Açılan periton meshin üzerini kapatacak şekilde 2/0 vicyrl sütür ile kapatıldı. Ardından sağ üretere askı sütür konuldu. Üreter makas yardımıyla spatüle edildi. Spatülasyon sonrası anastomoz için 4/0 monocyrl sütürler 3,6,9,12 hizasına atıldı. Ardından üreter içerisine sensör guidewire gönderildi. Üzerinden 6 F double j stent böbreğe yerleştirildi. Mesane serum ile doldurulduktan sonra neosistostomi yapılacak alan belirlendi. Perivezikal dokular diseke edildi. Mesane insize edildi. Üç adet üreterovezikal anastomoz sütürü konulduktan sonra double J stentin açık ucu mesane içerisine yerleştirildi. Sonrasında 4 adet daha anastomoz sütürü konularak anastomoz tamamlandı. İşlem 185 dakika sürdü. Hastanın postoperatif 2. gününde dreni çekildi ve hasta 3. gün taburcu edildi. Hastanın postoperatif 10. gününde sondası 6. hafta double J stenti çekildi.

Anahtar kelimeler: laparoskopi, ureter, vajinal prolaps

Laparoskopik ve Robotik Cerrahi

VS-38

UTERİN PROLAPSUS OLGUSUNDA MİNİMAL PERİTON İNSİZYONLU LAPAROSKOPİK SUPRASERVİKAL HİSTEREKTOMİ+SAKROSERVİKOPEKSİ

Alkan Çubuk, Burak Çıtamak, Ali Serkan Kılıç, Ali Tekin

Acıbadem Mehmet Ali Aydınlar Üniversitesi Atakent Hastanesi, Üroloji Kliniği

Amaç: Uterin prolapsus tedavisinde abdominal yaklaşımlar bugün için altın standarddır. Gelişen cerrahi teknoloji ile laparoskopik sakropeksiler sık uygulanmaktadır. Anatomisi sebebiyle cerrahları zorlayan bir ameliyat olan laparoskopik sakropekside tekniği kolaylaştırmak için periton insziyonu yapmadan subperitoneal tunneling uygulanabilmektedir. Ayrıca gebelik beklentisi olmayan ve uterin maliite kuşkusu olmayan hastalarda supreservikal histerektomi yapılarak cinsel fonksiyonlar daha yi korunmakta, meş erozyonundan kaçınılmakta ve meş tam olarak servikse tespit edildiği için Level 1 destek en yi şekilde restore edilmektedir. Bu videoda laparoskopik supreservikal histerektomi+sakroservikopeksi cerrahisi sunulmuştur.

Metod: 60 yaş postmenopozal total uterin prolapsus hastası, geçirilmiş batın cerrahisi yok. Endometrium ve seervikal değerlendirmede malinite kuşkusu yok.

GAA abartılı trendelenburg pozisyonunda 2 adet çalışma portuyla batına girildi, uterusun heriki yanında broad ligaman boyunca ilerlenerek servikse ulaşıldı, uterin damarların kontrolu sonrası supraservika düzeyden uterus ampute edildi. Heriki taraf tuba uterinalar da çıkarıldı. Promontorium düzeyinden posterior peritona 1 cm insizyon yapıldı, suprapubik alandan batına lerletilen Reusable Tunneling Device yardımıya direk görüş altında subperitoneal tünel oluşturularak midüretral sling meşi bu tünelden geçirildi. Meşin distal ucu servikse, proksimal ucu ise anterior long ligamana tespit edildi. Serviksteki perotoneal açıklık ve promontoriumdaki periton inszionu kapatılarak meş etoperitona gizlendi, Uterus morsele edilerek işlem sonandırıldı

Bulgular: Cerrahi süre 60 dakika, perop komplikasyon yaşanmadI. Takiplerinde prolapsus için ikinci bir cerrahi gerekmedi

Sonuç: Etkin ancak zor bir cerrahi olan laparoskopik sakropeksi subperitoneal tüel tekniği ile kolay hale getirilebilmektedir.

Anahtar kelimeler: prolapsus, minimal invaziv, sakropeksi

Laparoskopik ve Robotik Cerrahi

VS-39

UNİLATERAL KOMPLET DUPLİKE TOPLAYICI SİSTEMLİ HASTADA VEZİKOÜRETERAL REFLÜ TEDAVİSİ: LAPAROSKOPİK ÜRETERONEOSİSTOSTOMİ

Ergi Korkmaz, Fatih Ok, Furkan Çapar, Hüseyin Mert Durak, Berk Yasin Ekenci, Kubilay Sarıkaya, Ahmet Nihat Karakoyunlu

Ankara Etlik Şehir Hastanesi, Üroloji Kliniği, Ankara, Türkiye

Amaç: Vezikoüreteral reflü hastalığı (VUR) görülme prevalansı %1lere ulaşmaktadır. VUR hastalarının klinik prezentasyonları çok değişken olmakla birlikte, hastaların büyük bir kısmında renal skar gelişmemekte ve büyük bir olasılıkla müdahaleye gerek olmamaktadır(1).Öte yandan toplayıcı sistem duplikasyonları, toplayıcı sistem anomalilerinin en sık görülenidir ve kadınlarda daha sık görülmektedir.Komplet duplikasyonlar, inkomplet duplikasyonlara göre 3 kat daha az görülür.Üreter duplikasyonları da genellikle üreterosel,VUR ve obstrüktif üropati gibi durumlarla beraber görülmektedir(3).Bu sunumda tnilateral komplet duplike üreteri olan ve vezikoüreteral reflüsü olan olgudan bahsedilecektir.

Olgu: 16 yaşında kız hasta tarafımıza dizüri nedeniyle başvurdu.Fizik muayenesi normal olan hastanın özgeçmişinde,hasta 5 yaşındayken sağ VUR nedeniyle sağ üreteroneosistostomi(UNC) uygulandığı ve 12 yaşındayken sağ STİNG uygulandığı öğrenildi.Hastanın bu dönemden beri dizüri ve tekrarlayan İYE öyküsünün devam ettiği öğrenildi.Hastanın DAP almadığı görüldü.Hastanın yapılan kan ve idrar tetkiklerinde herhangi bir anomali saptanmadı.Üriner ultrasonografide sağ toplayıcı sistemde grade 1 hidroüreteronefroz saptandı.VCUG'da sağ komplet duplike toplayıcı sistem ve sağ grade 4 VUR görüldü(Resim-1).Hastaya tarafımızca sağ STING planlandı ve sağ tarafta her iki üreter orifisine dolgu maddesi enjekte edildi.Hasta operasyondan 5 ay sonra tarafımıza dizüri şikayeti ile tekrar başvurdu ve yapılan VCUG'da böbrek üst pol ve onu drene eden üreterde grade 4 reflü görüldü(Resim-2).Hastaya tekrar STING uygulandı ve dolgu maddesi sadece medialdeki böbrek üst polü drene eden üreter orifisine uygulandı.Hasta sadece reflü olan üretere dolgu yapılan operasyondan 2 ay sonra dizüri ile başvurdu ve yapılan VCUG'da tekrar böbrek üst pole reflü olduğu görülmesi üzerine hastaya sağ laparoskopik UNC planlandı(Resim-3).Öncelikle sistoskopi eşliğinde reflü olan üreter; üreteral katater yerleştirilerek indetifiye edildi.Ardından 2 adet 10mmlik ve 1 adet 5mmlik olmak üzere 3 port yerleştirildi.Sağ iliak çaprazın distalinde duplike üreterler bulundu.Reflü mevcut olan üreter kesildi ardından spatülize edildildi ve üreter mesane lümenine anastamoze edildi.1,5 cm uzunluğunda submukozal tünel olşturuldu.4,7 fr 26 cm dj katater sağ üretere yerleştirildi.Postoperatif dönemi sorunsuz geçen hastanın postoperatif 2.gününde dreni ve postoperatif 5.gününde foley sondası alınarak taburcu edildi.

Tartışma: Duplike toplayıcı sistem anomalisi en sık görülen toplayıcı sistem anomalisidir ve VUR en sık eşlik eden durumdur.ESPU kılavuzu VUR ile beraber anatomik anomali(divertikül,duplike ureter,üreterosel) durumunda reflü cerrahisini önermektedir.İlk aşamada STİNG uygulanabilir ve kılavuza göre başarısız enjeksiyondan 3 ay sonra 2.enjeksiyon yapılabilir.Olgumuzda 2 defa başarısız STİNG ve anatomik anomali olması gözönüne alınarak laparoskopik UNC uygulandı. Operasyonda amaç distal üreteri gergin olmayacak şekilde yeterince serbestleyerek,submukozal tünel oluşturararak üreteri bu tünele altında yeterli kas desteği olacak şekilde kink,torsiyon olmadan yerleştirmektir. VUR'da UNC ile ek anomalilerin düzeltebiliyor olması,başarı oranlarının %92-98'lere kadar çıkması ve postoperatif VCUG kontrolü gerekmemesi UNC'nin en büyük avantajlarıdır(4).UNC,açık,laparoskopik ve robotik yöntem ile uygulanabilir.Laparoskopik uygulanması teknik olarak zor olsa da tecrübeli kliniklerde başarı ile uygulanabilmektedir(4).

Anahtar kelimeler: vezikoüreteral reflü, laparoskopi, üreteroneosistostomi

Kaynaklar

1. 886. Fanos, V., et al. Antibiotics or surgery for vesicoureteric reflux in children. Lancet, 2004. 364: 1720.
2. 1000. Austin, J.C., et al. Vesicoureteral reflux: who benefits from correction. Urol Clin North Am, 2010. 37: 243.
3. Hayn MH, Smaldone MC, Ost MC, Docimo SG. Minimally invasive treatment of vesicoureteral reflux. Urol Clin North Am. 2008 Aug;35(3):477-88, ix. doi: 10.1016/j.ucl.2008.05.006. PMID: 18761201.
4. Ghobashy A, El-Shazly M, Lari A, et al. A case of complete renal duplex with H-shaped ureter. Case Reports Urol 2012. http://dx.doi.org/10.1155/2012/643207

Hastanın ilk başvurusundaki VCUG. Sağ komplet duplike sistem ve Grade 4 VUR.

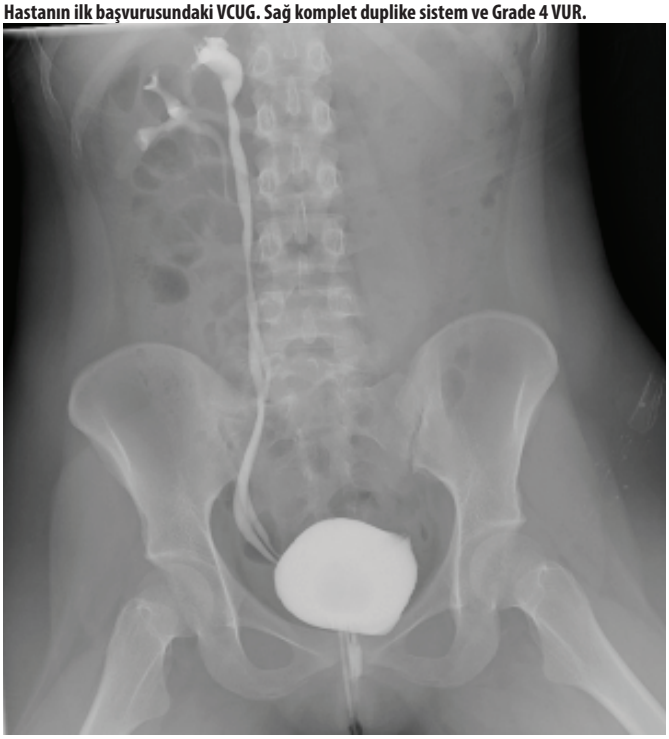

Sol duplike üreterlere STİNG yapıldıktan 5 ay sonra çekilen VCUG



Sadece üst polü drene eden üretere STING uygulandıktan 2 ay sonraki VCUG.

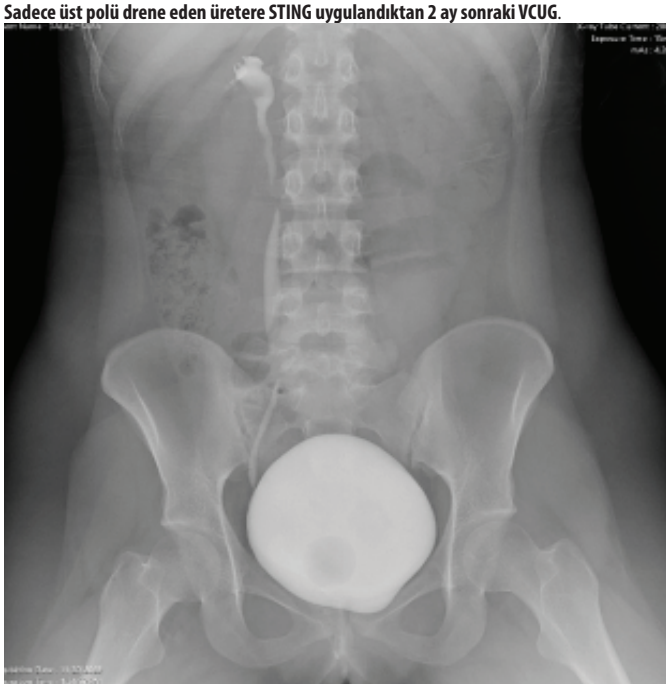

Laparoskopik ve Robotik Cerrahi

VS-40

BÖBREK NAKİLLİ HASTADA ÜRETER DARLIĞINDA İNDOSİYANİN YEŞİLİ YARDIMLI LAPAROSKOPİK ÜRETERONEOSİSTOSTOMİ

Ertuğrul Köse, Murat Gülşen, Yusuf Yıldırım, Onur Kalaycı, İsmail Özer Öztemel, Yarkın Kamil Yakupoğlu, Şaban Sarıkaya, Ender Özden

Ondokuz Mayıs Üniversitesi Tıp Fakültesi Üroloji Anabilim Dalı, Samsun, Türkiye

Amaç: Bu videoda kliniğimizde gerçekleştirdiğimiz böbrek nakilli hastada üreter darlığında ICG yardımlı laparoskopik üreteroneosistostomi deneyimimizi sunmayı amaçladık.

Hasta ve Yöntem: İki yıl önce canlı vericiden böbrek nakli operasyonu gerçekleştirilen 47 yaşında erkek hastada kreatinin progresyonu (3,79 mg/dL) sonrası yapılan tetkiklerinde transplante böbrekte hidronefroz saptanmış. Yapılan Tc-99 m merkaptoasetiltriglisin dinamik sintigrafisinde eksresyon kusuru saptanmış. Endoürolojik yaklaşımların başarısızlıkla sonuçlandığı hastaya perkütan nefrostomi yerleştirilerek indosiyanin yeşili yardımlı laparoskopik üreteroneosistostomi operasyonu planlandı.

Supin pozisyonda veress iğnesi ile pnömoperitoneum oluşturulduktan sonra 12 mm optik port ile umblikus superiorunda batına girilerek direkt görüş altında 2 adet 5 mm ve 1 adet 10 mm çalışma portları yerleştirildi. Periton insize edilip, zaman zaman nefrostomiden indosiyanin yeşili verilerek üreter vizualize edilmeye çalışıldı. Beyaz ışık moduna göre, indosiyanin yeşili yardımlı görüntülemede üreter kolaylıkla vizualize edildi, künt ve keskin diseksiyonlarla izole edilip vasküler tape ile askıya alındı. Detrussorotomi sonrası üreter mesaneden soğuk makas yardımı ile kesilerek ayrıldı. Potts makası yardımı ile spatülüze edildikten sonra nefrostomiden verilen serum fizyolojiğin gelmediği, çalışma portundan gönderilen üreter kateteri üzerinden klavuz telin proksimale geçmediği görüldü. Darlığın daha proksimalde olduğu görülüp spatülüzasyona devam edildi ve yüksek debili serum fizyolojik gelişi gözlendi. Üreter proksimalde bir miktar daha diseke edildikten sonra klavuz tel böbreğe gönderildi. Klavuz tel üzerinden DJ stent gönderildi, dar segment eksize edildi ve 3-0 Stratafix™ sütur ile anastomoz gerçekleştirildi. Mesaneden serum fizyolojik verilerek anlamlı ekstravazasyon olmadığı teyit edildikten sonra 2-0 dikenli sütur ile detrussor ve çevre doku anastomozun üzerine kapatıldı ve operasyon sonlandırıldı.

Bulgular: İlk portun girişinden operasyonun sonlandırılmasına kadar geçen süre 150 dk, tahmini kan kaybı minimal idi. Preoperatif dönem ve postoperatif dönemde kreatinin düzeyleri sırası ile 2,1 mg/dL ve 1,95 mg/dL düzeyinde idi. Postoperatif dönem komplikasyon gelişmeyen hasta 3. gün nefrostomi kateteri, 4. gün sump dreni ve 7. gün foley sonda çekilerek taburcu edildi. DJ stentin postoperatif ikinci ayda çekilmesi planlandı.

Sonuç: 1950'lerde hepatik ve kardiak fonksiyonların kantitatif ölçümü ile medikal uygulamalar dünyasına adım atan indosiyanin yeşili, güvenilir profilinin de katkısıyla bugün özellikle cerrahi tıp alanında birçok alanda kullanılabilmektedir. İndosiyanin yeşili kullanımı özellikle sekonder olgular gibi zorlu cerrahilerde anatomik farkındalığı arttırmada önemli ölçüde faydalı olabilmektedir.

Anahtar kelimeler: indosiyanin yeşili, laparoskopi, renal transplantasyon

Laparoskopik ve Robotik Cerrahi

VS-41

ÜRETER DARLIĞINDA LAPAROSKOPİK BUKKAL MUKOZA ÜRETEROPLASTİ

Ertuğrul Köse, Murat Gülşen, Utku Gürel Özcan, İsmail Özer Öztemel, Yarkın Kamil Yakupoğlu, Şaban Sarıkaya, Ender Özden

Ondokuz Mayıs Üniversitesi Tıp Fakültesi Üroloji Anabilim Dalı, Samsun, Türkiye

Amaç: Bu videoda kliniğimizde gerçekleştirdiğimiz üreter darlığında laparoskopik bukkal mukoza üreteroplasti deneyimimizi sunmayı amaçladık.

Hasta ve Yöntem: 45 yaşında kadın hasta sol yan ağrısı ve hematüri şikayeti ile başka bir merkeze başvurdu. Yapılan bilgisayarlı tomografi görüntülemesinde sol böbrekte grade 3 hidronefroz ve üreteropalvik bileşkede yaklaşık 1 cm boyutunda taş saptanmış. Hastaya endoskopik üreter taşı tedavisi planlanmış, ancak özgeçmişinde sol üreter lazer litotripsi öyküsü olan hastada iliak çapraz seviyesinde darlık saptanması nedeniyle yapılan retrograd pyelografide ekstravazasyon saptanmış. Açık operasyon kararı alınan hastada üreteropelvik bileşkeden itibaren yaklaşık 4 cm'lik üreter segmentinin rezeksiyonu gerçekleştirilmiş ve üreteroüreterostomi gerçekleştirilmiş. Postoperatif 3. ayda DJ stent çekildikten 1 hafta sonra hastada pyelonefrit gelişmiş, hastaya sol nefrostomi kateteri takıldıktan sonra tarafımıza refere edilmiş. Hastaya tarafımızca kombine pyelogram ve gerekli girişim planlandı.

Kombine pyelogramda üreter proksimal kesimde uzun bir segmentte darlık olduğu gözlendi. Ardından hasta 60 derece sol lateral dekübit pozisyonuna alındı, veress iğnesi ile pnömoperitoneum oluşturulduktan sonra portlar yerleştirildi. Uygun diseksiyonlarla gonadal ven bulundu ve kontrol edildi. Gonadal venin klavuzluğunda üreter bulunarak izole edildi ve vasküler tape ile askıya alındı. Dokuların ileri derecede yapışık olduğu görüldü. Retrograd olarak gönderilen klavuz telin proksimalde üreter dışına çıktığı görüldü. Üreter proksimal ucu da uygun diseksiyonlarla bulundu. Nefrostomiden verilen serum fizyolojiğin üreter proksimal ucu dışında toplayıcı sistemin dışına çıktığı gözlendi. Böbrek çevre dokulardan diseke edilmeye başlandı, bu sırada nefrostomi kateteri korundu. Nefrostomiden serum fizyolojik verilerek toplayıcı sistem defekti yeniden belirlendi. Defekt 2-0 Monocryl™ ve Vicryl™ süturler ile onarıldı ve nefrostomiden serum fizyolojik verilerek kaçak olmadığı görüldü. Böbrek çevre dokulardan tamamen serbestlendi, desensus uygulandı ve mesafe kazanılmış oldu. Üreter distal ucu Potts makası ile spatülüze edilerek sağlıksız segment soğuk makas yardımı ile çıkarıldı. Distal kesim 2-0 Vicryl™ sütur ile 3 yerden çevre dokuya tespit edildi. Bukkal mukozadan yaklaşık 9 cm'lik greft çıkarılarak üreter kateteri üzerinden tübülarize edildi ve anastomoz için hazır hale getirildi. Greft çalışma portundan cerrahi alana ulaştırıldı. Üreter proksimali 5-0 Monocryl™ sütur ile grefte anastomoz edildi. Distal kesim anastomozu sırasında hidrofilik guide proksimale ilerletildikten sonra, guide üzerinden retrograd olarak 6/26 DJ stent böbreğe gönderildi. Omentum, greftin beslenmesine ve stabilizasyonuna destek amacıyla greft etrafına tespit edilerek vaka sonlandırıldı.

Bulgular: İlk portun girişinden operasyonun sonlandırılmasına kadar geçen süre 210 dk idi. Postoperatif 6. gün foley sonda, 7. gün nefreostomi kateteri ve 8. gün sump dren çekilerek hasta taburcu edildi. Postoperatif dönemde yapılan retrograd pyelografide dolum fazlalığı görülmesi üzerine segment üreterorenoskopi ile gözlendi. Segmentte darlık olmadığı endoskopik olarak ve retrograd pyelografi ile gösterildi.

Sonuç: Uzun segment üreteral darlıklarda oral mukozal greft kullanımı, alternatifi olan intestinal interpozisyona göre daha az erken ve geç dönem komplikasyonlarla, laparoskopi konusunda yüksek tecrübeli merkezlerde güvenle gerçekleştirilebilir.

Anahtar kelimeler: greft üreteroplasti, laparoskopi, üreter darlığı

Laparoskopik ve Robotik Cerrahi

VS-42

ÜRETEROVAJİNAL FİSTÜLDE LAPAROSKOPİK ÜRETERONEOSİSTOSTOMİ

Ertuğrul Köse, Murat Gülşen, Utku Gürel Özcan, İsmail Özer Öztemel, Yarkın Kamil Yakupoğlu, Ender Özden

Ondokuz Mayıs Üniversitesi Tıp Fakültesi Üroloji Anabilim Dalı, Samsun, Türkiye

Amaç: Bu videoda kliniğimizde gerçekleştirdiğimiz üreterovajinal fistülde laparoskopik üreteroneosistostomi deneyimimizi sunmayı amaçladık.

Hasta ve Yöntem: 35 yaşında kadın hasta yaklaşık 6 ay önce geçirdiği TAH+USO operasyonundan 1 ay sonra başlayan sürekli idrar kaçırma şikayeti ile kliniğimize başvurdu. Özgeçmişinde mevcut operasyondan yaklaşık 1 ay önce sol over torsiyonu nedeniyle laparoskopik cerrahi mevcuttu. Pelvik muayenede vajenden idrar gelişi gözlenen hastaya sistoskopi, bilateral RGP ve gerekli girişim planlandı.

Sistoskopide fistül görülmemesi üzerine önce sağ retrograd pyelografi yapıldı ve patoloji saptanmadı. Sol üreter orifisinden klavuz tel ilerletilemedi, sol retrograd pyelografide distalde dolum defekti izlendi. Mesaneye verilen metilen mavisinin vajenden gelmediği, ancak sol üretere verilen metilen mavisinin fistül traktından geldiği vajinoskopi ile teyit edildi. Hastaya laparoskopik onarım planlandı. Hasta düşük litotomi pozisyonuna alınarak uygun saha arıtımı ve örtümünü takiben veress iğnesi ile pnömoperitoneum oluşturulduktan sonra 12 mm optik port ile umblikustan batına girilerek direkt görüş altında üç adet 5 mm çalışma portları yerleştirildi. Sol üreter uygun diseksiyonlarla komşu vasküler yapılar korunarak izole edildi. Diseksiyon distalde yeterli seviyeye ulaşınca üreter soğuk makas yardımı ile kesildi. Proksimal diseksiyonla mesafe kazanılarak distal ucun spatülüzasyonu gerçekleştirildi. Anterior periton insize edilerek mesaneye ulaşıldı. Gerilimsiz bir anastomoz elde etmek için, mesane kranialdeki periton dokusu yardımı ile psoas kasına tespit edildi. Mesane serum fizyolojik ile doldurularak anastomoz için en uygun yer belirlendi. Detrussorotomi sonrası mukoza Potts makası yardımı ile açıldı. 3-0 Biosyn™ sütur kullanılarak anastomoza başlandı. Çalışma portu içerisinden, klavuz tel üzerinden DJ stent böbreğe ve mesaneye gönderildi. Anastomoz tamamlandıktan sonra mesaneden serum fizyolojik verilerek ekstravazasyon olmadığı teyit edildikten sonra detrussor ve çevre doku anastomozun üzerine kapatılarak vaka sonlandırıldı.

Bulgular: İlk portun girişinden operasyonun sonlandırılmasına kadar geçen süre 90 dk, tahmini kan kaybı minimal idi. Preoperatif dönem ve postoperatif dönemde kreatinin düzeyleri sırası ile 0,83 mg/dL ve 0,72 mg/dL düzeyinde idi. Postoperatif dönem komplikasyon gelişmeyen hasta 3. gün taburcu edildi. Postoperatif 7. günde üretral kateter ve 6. haftada DJ stent çekildi.

Sonuç: Üreterovajinal fistül daha çok özellikle histerektomi cerrahisi olmak üzere pelvik cerrahilere sekonder olarak görülebilen bir durumdur. Ürogenital fistüllerde akılda olmalı ve şüphelenilen durumlarda retrograd pyelografi ile araştırmaya başlanmalıdır. Tedavide genellikle üreteroneosistostomi yaklaşımı kullanılmakla birlikte, laparoskopik sütürasyon gibi ileri teknik donanıma sahip laparoskopistler tarafından laparoskopik üreteroneosistostomi güvenle gerçekleştirilebilir.

Anahtar kelimeler: laparoskopi, üreterovajinal fistül, üreteroneosistostomi

Laparoskopik ve Robotik Cerrahi

VS-43

ALT POL ARTERİ OLAN, SOL ÜST POL-POSTERİOR YERLEŞİMLİ CT1B BÖBREK TÜMÖRLÜ HASTADA LAPAROSKOPİK NEFRON KORUYUCU CERRAHİ

Ferhat Yakup Suçeken, Murat Beyatlı, Eyüp Veli Küçük

Sağlık Bilimleri Üniversitesi Ümraniye Eğitim Ve Araştırma Hastanesi

Ürolojik aktif şikayeti olmayıp tüm batın MR'da insidental olarak, sol böbrek üst pol-posterior yerleşimli çapı 58 mm olup çevresel kontrastlanması olan malign görünümlü kitle izlenmesi üzerine hastaya laparoskopik nefron koruyucu cerrahi planlandı. Sağ lateral yan pozisyonda gerekli steril örtüm ardından veress iğnesi ile batına CO2 insufle edildi. 1 adet 10 mm kamera trokarı ,1 adet 12 mm ve 1 adet 10 mm çalışma trokarı ve 1 adet 5 mm asistan trokarı direk görüş altında yerleştirildi. Kolon medialize edildikten sonra dalak ve pankreas böbrek üst polünde enblok şekilde serbestlendi. Üreter bulunarak asıldı. Diseksiyon esnasında böbrek alt pole yönlenen arter izlendi ve korundu. Ranl hilum diseksiyonu esnasında kısa segment lomber olmayan ve kliplendi ve transekte edildi. Renal arter ve renal ven ayrı ayrı serbestlendi. Tümör posterior ve üst pol yerleşimli olduğundan tüm böbrek etraf dokudan serbestlendi. Böbrek alt pol arteri böbreğin tam mobilizasyonunu kıstladığı izlendi. Renal vasküler yapılara ayrı ayrı buldog klemp konuldu. Tümör makas ile kesilerek uzaklaştırıldı. Kesim esnasında açılan kalisiyel sistem 3/0 V-Lock ile onarıldı. Renal parenkim ise 0/CT-1 Vicryl ile separe kapatıldı. Sırası ile buldog klempler açıldı. Kanama izlenmedi. Spesimen endobag içerisine konuldu ve loja dren iletilerek operasyon sonlandırıldı. Operasyon süresi 75 dk, sıcak iskemi süresi 19 dk ve tahmini kan kaybı 30 cc olarak not edildi.

Anahtar kelimeler: laparoskopi, böbrek tümörü, nefron koruyucu cerrahi

Laparoskopik ve Robotik Cerrahi

VS-44

NÜKS KİSTİK RENAL KİTLE İÇİN FLORESAN GÖRÜNTÜLEME EŞLİĞİNDE LAPAROSKOPİK TRANSPERİTONEAL PARSİYEL NEFREKTOMİ:OLGU SUNUMU

Burak Köseoğlu[3], Ali Yasin Özercan[2], Aysel Çolak[1], Serdar Başboğa[1], Özer Güzel[1], Altuğ Tuncel[1]

[1]Ankara Bilkent Şehir Hastanesi
[2]Şırnak Devlet Hastanesi
[3]Ankara Polatlı Duatepe Devlet Hastanesi

Giriş: Kompleks ürolojik prosedürlerde postoperatif kanama miktarını azaltmak için sıklıkla kullanılan hemostatik ajanlar böbrek etrafı ve retroperitonda postoperatif granüloma ve kitle benzeri görünüm oluşturabilir.

Minimal invaziv parsiyel nefrektomi sırasında indosiyanin yeşili (ICG) gibi floresan görüntülemeler (NIRF), vasküler anatomi, tümörün saptanması ve rezeksiyon hattının görüntülenmesinde yardımcı olabilir.

Olgu sunumumuzda, NIRF yardımlı laparoskopik parsiyel nefrektomi (LPN) sırasında böbrek kanserini taklit eden, jelatin bazlı hemostatik ajanlara sekonder gelişen yabancı cisim granülomunu sunmayı amaçladık.

Olgu Sunumu: 62 yaşında erkek hasta sol yan ağrısı ile kliniğimize başvurdu. Medikal öyküsünde sol böbrek alt polde 5 cm benign kistik lezyon için 8 yıl önce transperitoneal laparoskopik sol renal kist dekortikasyon öyküsü mevcuttu. Histopatolojik değerlendirmesi benign renal kist duvarı olarak raporlanmıştı. Cerrahi öyküsü incelendiğinde jelatin bazlı hemostatik matriks ajan (Surgiflo™, Ethicon, Cincinnati, OH, USA) kullanıldığı öğrenildi. Laboratuvar parametreleri normal değerler arasındaydı. Kontrastlı abdomen bilgisayarlı tomografi, önceki cerrahi sahada semi-solid komponentler içeren, 4 cm çapında, Bosniak tip 4 kist olarak raporlandı. Bu bulgular eşliğinde hastaya NIRF yardımlı LPN uygulamaya karar verildi (NIRF sistemi, Opal 1 Technology, Karl Storz, Tuttlingen, Germany).

İlk olarak sol böbrek alt poldeki kitle tanımlandı. Ardından ICG uygulanarak kitle parankim sınırı vizüalize edildi ve kitle eksize edildi.

Histopatolojik Sonuçlar: Spesimen makroskopik olarak kapsül ve perirenal yağ dokusuyla çevrili olarak izlendi. Kesitlerde mor renkli, etraf böbrek parankiminden kalın fibröz bir kapsülle ayrılmış, fibrin içinde yerleşim gösteren aselüler absorbe edilmemiş amorf materyal ve dev hücreler izlendi.

Sonuç: Surgiflo kullanımının radyolojik olarak maligniteyi taklit edebilen yabancı cisim granülomu oluşturabileceğine dikkat edilmelidir.

Anahtar kelimeler: floresan, hemostatik ajan, parsiyel nefrektomi

Laparoskopik ve Robotik Cerrahi

VS-45

SENKRON MULTİPL KİTLELİ PEDIATRİK HASTADA LAPAROSKOPİK SAĞ PARSİYEL NEFREKTOMİ

Ertuğrul Köse, Murat Gülşen, Onur Kalaycı, Yusuf Yıldırım, Şaban Sarıkaya, Ender Özden

Ondokuz Mayıs Üniversitesi Tıp Fakültesi Üroloji Anabilim Dalı, Samsun, Türkiye

Amaç: Bu videoda kliniğimizde gerçekleştirdiğimiz senkron multipl kitleli pediatrik hastada laparoskopik sağ parsiyel nefrektomi deneyimimizi sunmayı amaçladık.

Hasta ve Yöntem: 9 yaşında kız hasta ara ara olan karın ağrısı nedeniyle başka bir merkezde incelenirken ultrasonografide insidental sağ renal kitle saptanıp tarafımıza refere edildi. Tarafımızca yapılan manyetik rezonans görüntülemede sağ böbrek orta zonda ekzofitik uzanımlı 42x51 mm ve bu kitlenin hemen inferomedialinde endofitik yerleşimli 17x15 mm boyutunda multiloküle, kistik komponentleri olan kitleler tespit edildi. Özgeçmişinde sistemik hastalık veya geçirilmiş operasyon öyküsü olmayan hastaya laparoskopik sağ parsiyel/radikal nefrektomi operasyonu planlandı.

Veress iğnesi ile pnömoperitoneum oluşturulduktan sonra 12 mm optik port ile sağ pararektal alandan batına girilerek direkt görüş altında üç adet 5 mm çalışma portları yerleştirildi. Kolon medialize edilip ardından duedonum Kocher manevrası ile medialize edildi. Üreter bulunup askıya alınarak takip edilerek hilusa çıkıldı. Aberran renal arterle birlikte çift renal arter ve tek renal ven ayrı ayrı izole edildi. Böbrek çevre dokulardan tamamen serbestlendi. Gerota dokusu insize edilerek kitleler ortaya konmaya başlandı. Endofitik kitlenin renal venle yakın ilişkisi ortaya kondu ve parsiyel nefrektominin teknik olarak mümkün olacağı kararı alındı. Bu aşamada 5 mm çalışma portu 12 mm çalışma portu ile değiştirildi ve laparoskopik ultrasonografi yardımı ile kitlelerin sınırları belirlendi ve en bloc eksizyona karar verildi. Kitleler tamamen izole edildikten sonra monopolar hook koter ile kitle sınırları işaretlendi. Karaciğer ekartasyonu için beşinci port girildi. Renal arterler ve ven Bulldog klempler ile kapatıldı. Kitleler en bloc olarak soğuk makas yardımı ile çıkarılarak parsiyel nefrektomi ger-

çekleştirilmiş oldu, bu sırada görünen vasküler yapılar metal klipler ile kontrol edildi. Defekt tabanı 2-0 Monocryl™, defekt kenarları 2-0 Vicryl™ süturler ile kayan klip tekniğine uygun olarak onarılarak renorafi gerçekleştirilmiş oldu. Bulldog klempler çıkarıldıktan sonra defekt kanama açısından kontrol edildi ve kanama olmadığı görüldü. Böbrek çevre dokuya tespit edilip, kitleler vücut dışarısına alınarak işlem sonlandırıldı.

Bulgular: İlk portun girişinden kitlelerin vücut dışına alınmasına kadar geçen süre 120 dk, sıcak iskemi süresi 23 dk, tahmini kan kaybı 100 cc idi. Preoperatif dönemde kreatinin düzeyi 0,56 mg/dL iken postoperatif 1. günde 0,62 mg/dL düzeyinde idi. Postoperatif dönem komplikasyon gelişmeyen hasta sump dreni ikinci gün çekilerek taburcu edildi.Patoloji sonucu her iki kitle için de kistik nefroma olarak raporlandı.

Sonuç: Kistik nefroma tüm böbrek tümörlerinin yaklaşık %1-2'sini oluşturun, genellikle 3 ay- 2 yaş arası çocuklarda görülen benign karakterde lezyonlardır. Diğer böbrek tümörlerinde olduğu gibi kesin tanı histopatolojik olup, şimdiye kadar literatürde relaps ya da metastaz bildirilmeyen, çoğunluğu pediatrik yaş grubunda olan bu olgularda teknik olarak mümkünse parsiyel nefrektomi en uygun tedavi seçeneği olarak görünmektedir.

Anahtar kelimeler: laparoskopi, parsiyel nefrektomi, pediatrik üroloji

MR görüntüsü transvers



MR görüntüsü coronal

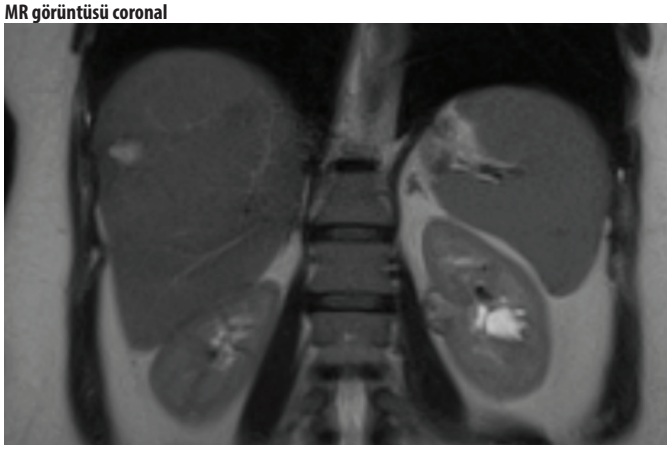

MR görüntüsü transvers



Laparoskopik ve Robotik Cerrahi

VS-46

SOL RETROPERİTONEAL LAPAROSKOPİK PARSİYEL NEFREKTOMİ

Hüseyin Eren[1], İlke Onur Kazaz[2], Fatih Çolak[2]

[1]Eren Üroloji

[2]Karadeniz Teknik Üniversitesi Tıp Fakültesi Üroloji Anabilim Dalı

Vaka: 45 Yaş kadın hasta psöriazis ile takipli olduğu dönemde yapılan tetkikler sonucu mikroskobik hematürisi saptanması üzerine yapılan USG'de sol bol bb alt polde 2cm çapında kitle tespit edildi. MRG'de sol böbrek alt pol düzeyinde medialde yaklaşık 1.8x1.6 cm boyutlarında RCC ile uyumlu olduğu gözlendi.

Aktif gözlemi ve cerrahi dışı teknikleri kabul etmeyen hasta sol parsiyel nefrektomi planı ile operasyona alındı. Hastaya sol flank pozisyon verildi.Retroperitoneal yolla retopreitona girildi. Sol nefron koruyucu cerrahi yapıldı. Operasyon sırasında kanama miktarı 100 cc olarak ölçüldü. Operasyon süresi 60 dakika, sıcak iskemi süresi 15 dakika olarak ölçüldü. Postop 1. gün Kre: 0.95 drenden gelen 50 cc. Postop 2. gün dreni çekilerek hasta taburcu edildi. Patoloji sonucu renal hücreli karsinom (şeffaf alt tipi), ISUP 1geldi.

Anahtar kelimeler: Retroperitoneal laparoskopi; Sol böbrek tümörü; Nefron koruyucu cerrahi

Laparoskopik ve Robotik Cerrahi

VS-47

İPSİLATERAL RENAL HÜCRELİ KARSİNOM VE ANJİYOMYOLİPOM EŞ ZAMANLI LAPAROSKOPİK PARSİYEL NEFREKTOMİ PROSEDÜRÜ

Özgür Ekici, Sedat Öner

Sağlık Bilimleri Üniversitesi Bursa Şehir Hastanesi

Amaç: Malign renal kitlelerden en sık görüleni renal hücreli karsinomdur (RCC). Anjiomyolipom (AML) ise yağ hücreleri, kan damarları ve kas hücrelerinden oluşan benign ancak kanamaya meyilli böbrek kitlesidir. T1 renal kitelerde önerilen altın standart yöntem parsiyel nefrektomidir (PN). Aynı böbrekte eş zamanlı RCC ve AML birlikteliği nadir görülen bir durumdur.

Aynı böbrekte eş zamanlı böbrek kitlelerinin yönetimiyle ilgili kılavuzlarda belirtilen bir yöntem yoktur. Ancak hem sıcak iskemi süresini hem de kanamayı artırması beklenir.

Biz de bu video sunumumuzda eş zamanlı RCC ve AML kitlelerinin laparoskopik olarak eksizyonunu sunmayı amaçladık.

Hasta özellikleri: Kilo kaybı şikayeti ile üroloji polikliniğine başvuran 56 yaşında kadın hastaya çekilen bilgisayarlı tomografide sol böbrek alt polde 84*62*52 mm boyutlarında içerisinde yağ dansitesinde alanlar bulunduran anjiomyolipom düşündüren kitle lezyonu izlenmiştir. Ayrıca sol böbrek üst-orta pol bileşkesinde egzofitik belirgin kontrast tutan kitle lezyonu izlenmiştir. RCC açısından anlamlı olabilir şeklinde raporlandı. Hastaya laparoskopik parsiyel nefrektomi kararı alındı.

Ameliyat tekniği: Sağ lateral dekubit pozisyonunda batın sol kadrandan 2 adet 10 mm, 2 adet 5 mm port girildi. Kolon medialize edildi. Kitleler ayrı ayrı serbestlendi. Renal pediküle gidildi. 1 arter, 1 ven bulundu. Arter ve ven ayrı ayrı dönüldü. Kitle cerrahi sınırları belirlendi. Arter ve vene ayrı ayrı bulldog klemp konuldu. Ardından kitleler sağlam parankim ile eksize edildi. Tümör yatakları dikildi. Bulldog klempler çıkarıldı. Sıcak iskemi süresi 30 dk olarak kaydedildi. Kitleler endobag içerisinde çıkarıldı. Dren konuldu ve işlem sonlandırıldı.

Hastanın hemoglobini 13.6 g/dL düzeyinden 10,2 g/dL'ye düştü. Drenine getirmeyen hastanın dreni postoperatif 3. Günde çekildi ve taburcu edildi. Komplikasyon gelişmedi.

Sonuç: Eş zamanlı aynı böbrekte tespit edilen multipl böbrek kitlelerinde laparoskopik parsiyel nefrektomi güvenle uygulanabilir.

Anahtar kelimeler: Renal hücreli karsinom, anjiomyolipom, parsiyel nefrektomi

Laparoskopik ve Robotik Cerrahi

VS-48

PARSİYEL NEFREKTOMİDE RETROPERİTONOSKOPİK YAKLAŞIM

Serhat Çetin, Burak Elmas, Ender Cem Bulut, Murat Yavuz Koparal, Tevfik Sinan Sözen

Gazi Üniversitesi Tıp Fakültesi

Giriş: 58 yaşında erkek hasta abdomen ultrasonografide insidental saptanan sağ böbrek orta polde 5 cm kortikal kist ve alt polde 2,5 cm solid kitle saptandı. Üst abdomen MRI görüntülemede sağ böbrek alt polde 2,5 cm RCC düşündüren kitle lezyonu ve orta polde 5 cm bosniak tip 2 kist olarak raporlandı. Hastaya retroperitonoskopik parsiyel nefrektomi ve eş seanslı kistektomi operasyonu yapıldı.

Materyal-Metot: Genel anestezi altında hastaya sağ flank pozisyonunda uygun saha temizliği ve örtümü gerçekleştirildi. Orta aksiller hattan yapılan 1,5 cm'lik insizyondan sonra torakolumbar fasya insize edildi ve parmak ile psoas fasyasının ön yüzü ile Gerota fasyasının arka yüzü arasına girilerek bu bölge künt olarak diseke edildi. Ardından retroperitoneal alan balon yardımıyla genişletildi. Takiben 10 mm'lik kamera trokarı konuldu ve 15 mmHg basıncında pnömoretroperitonyum oluşturuldu. Diğer 3 trokar yerleştirildikten sonra böbrek çevre dokulardan serbestlendi ve üreterin salim olduğu görüldü. Renal hilusa ulaşılarak renal arter diseke edildi ve asıldı .Takiben orta pol anteriordaki kortikal kiste kistektomi uygulandı. Ardından alt pol perirenal yağ doku diseke edilerek tümör görüldü ve tümör çevresi işaretlendi. Renal arter bulldog klemp yardımıyla klemplendi. Soğuk makas yardımıyla tümör kesildi ve tümör tabanında makroskopik tümör olmadığı teyit edildi. 3.0 V-loc sutur ile taban suture edildi. Ardından 0 V-loc ile parankim suturları atıldı. Floseal ve surgicel yerleştirildikten sonra parankim suturları oturtuldu. Ardından renal arterdeki klemp açıldı ve 20 dk sıcak iskemi sonrası böbrek kanlanması sağlandı. Kanama olmadığı görüldü ve spesmen endobag içine bırakıldı. Loja dren yerleştirmeyi takiben spesmen dışarı çıkartıldı. Katlar anatomik plana uygun kapatılarak işleme son verildi.

Sonuç: Hasta postoperatif 2. gün dren çekilmiş ve taburcu edildi. Patoloji sonucu RCC (şeffaf Hücreli) , nükleer derecesi: 2-3 , pT1a (tümör çapı 2,7 cm) , cerrahi sınır negatif olarak raporlandı. Parsiyel nefrektomi için retroperitonoskopik yaklaşımlar seçili vakalarda transperitoneal cerrahiye alternatif bir cerrahi yöntemdir.

Anahtar kelimeler: Retroperitonoskopi , Parsiyel nefrektomi , Kistektomi

Laparoskopik ve Robotik Cerrahi

VS-49

LAPAROSKOPİK SÜRRENALEKTOMİ; ATİPİK YERLEŞİMLİ FEOKROMASİTOMA

Emre Hepşen, Berkan Kuğu, Berk Yasin Ekenci, Metin Yığman, Ahmet Nihat Karakoyunlu

Sağlık Bilimleri Üniversitesi, Ankara Etlik Şehir Hastanesi, Üroloji Ana Bilim Dalı, Ankara, Türkiye

Giriş: Adrenal medullanın kromaffin hücrelerinden kaynaklanan tümörlere feokromasitoma (FEO) denir. Temel tedavisi cerrahi rezeksiyondur (1,2). Laparoskopi günümüzde 6 cm'den küçük adrenal tümörler için altın standart yaklaşımdır ve kapsül yırtılması sonucu katekolamin deşarjı daha az rastlanır (3,4). Olgumuzda karaciğer (KC) ve vena kava inferior (VCI) arasında normale göre daha süperior yerleşimde bulunan sürrenal FEO ön tanısı olan hastamızın tanı, tedavi sürecini paylaşmayı amaçladık.

Olgu Sunumu: Hipertansiyon hastalığı bulunan, bir yıldır devam eden sağ yan ağrısı, çarpıntı terleme ve halsizlik şikayeti ile polikliniğe başvuran 44 yaşında erkek hastanın fizik muayenesi normaldi. Hikayesinde 5 yıl önce appendektomi öyküsü mevcuttu. Hastaya çekilen ultrasonografide sağ sürrenal loja uyan kesimde 30x27 mm boyutlarda düzgün konturlu hipoekoik solid lezyon izlenmesi üzerine çekilen dinamik kontrastlı manyetik rezonans görüntülemesinde ise KC ve VCI arasında böbrek üst polü ile teması bulunmayan atipik süperior yerleşimli sağ sürrenal bezde yaklaşık 2,5x2 cm boyutlarında, sinyal özellikleri non-adenom lezyon ile uyumlu, arteriyel fazda erken kontrastlanma gösteren lezyon görüldü. Radyoloji önerisi ile çekilen GA 68 PET-BT'de sağ sürrenal lojda patolojik artmış GA-68 Dotatate tutulumu gözlendi (Sürrenal SUV max :30.54, KC parankimi SUV max 15.58, Sürrenal/KC oranı: 1.96) . Metastaz düşündürecek bir bulgu saptanmadı. Aynı zamanda semptomatik olması nedeniyle endokronioloji bölümüne konsülte edildi. 24 saatlik idrar analizinde metanef-

rin: 175.62 μg (44-261), normetanefrin: 1180,02 μg (119-451) olarak sonuçlandı. Yapılan diğer tanısal testlerde anlamlı sonuç saptanmadı. FEO ön tanısı konulan hastaya transabdominal laparoskopik sağ sürrenalektomi planlandı. Hasta hipertansiyon tedavisi amaçlı kullandığı perindopril-indapamid-amlodipin (5/2.5/10 mg) tedavisine ek olarak alfa blokaj amaçlı doksazosin (2 mg) başlandı, bir aylık tedavi sonrası hasta operasyona alındı. Hastanın operasyon öncesi tansiyon takibi stabil seyretti. Hasta sağ flank pozisyonda biri kamera portu olmak üzere 2 adet 10 mm'lik biri karaciğer ekartasyonu için yardımcı port olmak üzere 2 adet 5 mm'lik port girişi sağlandı. Çıkan kolon diseksiyonu sonrası duodenum, Kocher manevrası ile medialize edildi, VCI bulundu. Üst pol üzerindeki gerato fasiası diseke edildi ancak sürrenal bez görülemedi. KC ve VCI arasından süperiora doğru diseksiyona devam edildi, diafragma komşuluğunda sürrenal kitleye ulaşıldı. Sürrenal ven v-clip yardımı ile bağlanarak kesildi. Sürrenal doku kitle ile beraber diseke edilerek çıkartıldı ve batın dreni konuldu. Ameliyat süresince komplikasyon gelişmedi. Postoperatif (PO) dönemde hastanın tansiyonları stabil seyretti. Antihipertansif ve alfa blokör tedavisi stoplandı. PO-1. günde üretral sondası çekildi. PO-3. günde batın dreni çekildi ve taburcu edildi. Patoloji sonucu FEO olarak raporlandı. Yapılan MEN-2 ve diğer FEO ilişkili genetik testler negatif sonuçlandı. Endokrinoloji tarafından kontrol amaçlı yapılan idrar metanefrin ve normetanefrin değerleri normal sınırlarda sonuçlandı.

Sonuç: FEO hastalarında adrenalektomi planlandığı zaman laparoskopik minimal invaziv yaklaşım, özenli preoperatif planlama ve perioperatif yönetimle birleştiğinde, atipik süperior yerleşimli sürrenallerde de katekolamin salınımı ile ilişkili komplikasyon riskini en aza indirerek tam tümör rezeksiyonu sağlamanın güvenli ve etkili yoludur.

Anahtar kelimeler: Adrenalektomi, Feokromositoma, Laparoskopi, Metanefrin, Norepinefrin

Kaynaklar

1. Feokromositoma. Adrenal ve Gonadal Hastalıklar Kılavuzu. Türkiye Endokrinoloji ve Metabolizma Derneği, 7. Baskı, Miki Matbaacılık San. ve Tic. Ltd. Şti., Ankara, 2019;47–64.
2. Stein PP, Black HR. A simplified diagnostic approach to pheochromocytoma. A review of the literature and report of one institution's experience. Medicine (Baltimore)1991;70(1):46–66.
3. Fendrich V, Knecht M. Minimalinvasive Operation von Nebennierentumoren. Dtsch Med Wochenschr 2018 Aug;143(17):1235–41.
4. Machado NO, al Qadhi H, al Wahaibi K, Rizvi SG. Laparoscopic Adrenalectomy for Large Adrenocortical Carcinoma. JSLS 2015;19(3):e2015.00036.

Laparoskopik ve Robotik Cerrahi

VS-50

8 CM'LİK FEOKROMASİTOMADA LAPAROSKOPİK SÜRRENALEKTOMİ

Ege Alper Sarıkaya, Volkan Şen, Sümeyye Terzi, Ozan Bozkurt, Ömer Demir

Dokuz Eylül Üniversitesi Tıp Fakültesi Üroloji Anabilim Dalı

Olgumuzda sizlerle 8 cm'lik sağ sürrenal bezde saptanan dev feokromasitoma için gerçekleştirdiğimiz sağ laparoskopik sürrenalektomi deneyimimizi paylaşmayı amaçladık.

Anahtar kelimeler: Feokromasitoma, Sürrenalektomi

Laparoskopik ve Robotik Cerrahi

VS-51

PRİMER PİGMENTE NODÜLER HİPERPLAZİDE LAPAROSKOPİK SOL SÜRRENALEKTOMİ

Ertuğrul Köse[1], Murat Gülşen[1], Yusuf Yıldırım[1], Utku Gürel Özcan[1], Ayşegül Atmaca[2], Ender Özden[1]

[1]Ondokuz Mayıs Üniversitesi Tıp Fakültesi Üroloji Anabilim Dalı, Samsun, Türkiye
[2]Ondokuz Mayıs Üniversitesi Tıp Fakültesi Endokrinoloji Ve Metabolizma Hastalıkları Bilim Dalı, Samsun, Türkiye

Amaç: Bu videoda kliniğimizde gerçekleştirdiğimiz primer pigmente nodüler hiperplazide laparoskopik sol sürrenalektomi deneyimimizi sunmayı amaçladık.

Hasta ve Yöntem: 19 yaşında kadın hasta adet düzensizliği ve boy kısalığı nedeniyle endokrinoloji bölümü tarafından değerlendirilmiş. ACTH değeri <5 pg/ml, 1 mg deksametazon supresyon testi (Kortizol) 15,8 μg/dl ve 2 mg deksametazon supresyon testi (Kortizol) 18,3 μg/dl olarak raporlandı. Kranial görüntülemede hipofizer lezyon, abdomen bilgisayarlı tomografi görüntülemede sürrenal lezyon saptanmadı. Hastaya primer pigmente nodüler hiperplazi ön tanısıyla kademeli olarak bilateral sürrenalektomi planlandı.

Sol 90 derece lateral dekübit pozisyonunda veress iğnesi ile pnömoperitoneum oluşturulduktan sonra 1 adet 12 mm optik port ve 2 adet 5 mm çalışma portları yerleştirildi. Kolon mezosu gerota üzerinden medialize edildi. Dalak ve pankreas kuyruğu medialize edilerek splenik ven ortaya kondu. Splenik venin klavuzluğunda gerota insize edilerek sürrenal ven arandı. Sürrenal ven bulunarak izole edildi, metal klipler ile kontrol edildi ve soğuk makas yardımı ile kesildi. Sürrenal dokusu çevre bir miktar gerota dokusu ile birlikte eksize edildi. Kanama kontrolü sonrası spesmen vücut dışarısına alınarak vaka sonlandırıldı. Spesmenin makroskopik değerlendirmesinde pigmente nodüller izlendi.

Bulgular: İlk portun girişinden kitlenin vücut dışına alınmasına kadar geçen süre 20 dk, tahmini kan kaybı minimal idi. Postoperatif dönem komplikasyon gelişmeyen hasta birinci gün endokrinoloji kliniğine devredildi. Patoloji sonucu primer pigmente nodüler hastalık olarak raporlandı. Postoperatif 1. ayda laparoskopik sağ sürrenalektomi operasyonu gerçekleştirildi ve patoloji raporu benzer olarak primer pigmente nodüler hastalık olarak raporlandı.

Sonuç: Primer pigmente nodüler hiperplazi daha çok çocuk ve genç erişkin yaş grubunda görülen ACTH bağımsız Cushing sendromunun nadir nedenlerinden biridir. Güncel literatürde tedavide en güçlü kanıtlar bilateral adrenalektomi yönündedir. Sağladığı yüksek anatomik detayla birlikte, hastalığın genelde daha küçük yaşlarda görüldüğü düşünüldüğünde bu yaş grubunda daha makul kozmetik sonuçları olması açısından da tedavide minimal invaziv yöntemlerin kullanılması bir adım öne çıkmaktadır.

Anahtar kelimeler: laparoskopi, sürrenalektomi, cushing sendromu

Laparoskopik ve Robotik Cerrahi

VS-52

ADRENAL KİSTİ OLAN HASTADA SOL LAPAROSKOPİK ADRENAL KİST EKSİZYONU

Rıdvan Özcan, Güngör Arıç, Serdar Geylan, Zafer Demir, Oğuzcan Taha Demirgöz, Volkan Çağlayan

Sağlık Bilimleri Üniversitesi Bursa Şehir Hastanesi

Amaç: Böbrek kisti; üroloji pratiğimizde çok sık karşımıza çıkmaktadır. Ancak adrenal kistler oldukça nadir izlenmektedir. Bu sunumdaki amacımız insidental olarak saptanan adrenal kistlerin, görüntüleme yöntemleri incelenirken akıldan çıkmaması gerektiği ve cerrahinin buna göre planlanmasıdır.

Hasta özellikleri: Sol yan ağrısı şikayeti ile kliniğe başvuran 36 yaşındaki endokrinolojik hormonal değerlendirmesi normal olan kadın hastaya sol laparoskopik adrenal kist eksizyonu yapıldı

Ameliyat tekniği: Veres ile transperitoneal olarak girilerek pnomoperitoneum oluşturulduktan sonra retroperitonda 14 cm'lik izlenen kistin sol böbrekten tamamen ayrı olduğu ve sol adrenal bezden kaynaklandığı net olarak izlendi. Sol laparoskopik adrenal kist eksizyonu yapıldı. Dren konularak işlem sonlandırıldı.

Sonuç: Retroperitoneal kist ayırıcı tanısında adrenal kistler mutlaka akılda tutulmalıdır ve laparoskopik cerrahi güvenle kullanılabilir.

Anahtar kelimeler: adrenal, kist, laparoskopi

Ürolojide Laserler

VS-53

ATNALI BÖBREĞİ OLAN HASTADA THULİUM FİBER LAZERLE ÜST POL MİNİ PERKÜTAN NEFROLİTOTOMİ DENEYİMİMİZ

Muzaffer Tansel Kılınç[1], Haider Nihad Izaddin Alalam[2], Mehmet Serkan Özkent[1]

[1]Konya Şehir Hastanesi Üroloji Kliniği
[2]Necmettin Erbakan Üniversitesi Tıp Fakültesi Üroloji Ad

Giriş: Atnalı böbrek, renal füzyon anomalileri arasında en sık görülen anomalidir (1). Renal pelvisin daha anteriora, kalikslerin ise daha posteriora malrotasyonu sebebiyle atnalı böbrekteki taşların cerrahisinde üreteroskopik ve perkütan erişim normal böbreklere kıyasla daha zor olabilir (2).

Ekstrakorporeal şok dalga litotripsi (ESWL), Retrograd intrarenal surgery (RIRS) ve Perkütan nefrolitotomi (PNL) atnalı böbrek taşlarının tedavisinde kullanılan başlıca yöntemlerdir. PNL için daha ince kalibreli nefroskopların kullanımı komplikasyon oranlarını azaltmaktadır (3).

Günümüzde Holmium:YAG lazer RIRS ve PNL sırasında litotripside standart olarak kullanılan lazerdir (4). Thulium fiber lazer (TFL) üriner sistem taşlarının litotripsisinde Holmium:YAG lazerle kıyaslanabilir klinik sonuçlar sunan daha yeni bir lazer sistemidir (5).

Biz de sunumumuzda atnalı böbreği olan hastada TFL ile üst pol mini perkütan nefrolitotomi deneyimimizi paylaşmayı amaçladık.

Olgu Sunumu: 29 yaşında kadın hasta kliniğimize sağ yan ağrısı nedeniyle başvurdu. Atnalı böbreği olduğunu belirten hastanın 9 yıl önce böbrek taşı nedeniyle sağ açık piyelolitotomi öyküsü mevcuttu. Muayenede batın rahattı. Kreatinin değeri 0.9 mg/dl, hemoglobin değeri 13.6 g/dl idi. İdrar tahlilinde lökosit ve eritrosit izlenmedi. Radyolojik görüntülemede atnalı böbrek ve sağ böbrek alt polünde isthmik kalikse yakın 3 adet, 15'er mm'lik taş saptanan hastaya mini PNL planlandı. İdrar kültüründe üreme saptanmayan hastaya prone pozisyonunda subkostal üst pol girişiyle 15 Fr nefroskop kullanılarak mini PNL uygulandı. Litotriptör olarak 550 μm fiberle TFL kullanıldı. Enerji seçenekleri 400 mJ, 50 Hz olarak ayarlandı. Yirmi bir dakika fragmantasyon süresi ile taşsızlık sağlandı ve cerrahi total tüpsüz şekilde tamamlandı. Postoperatif kreatinin 0.86 mg/dl, hemoglobin değeri 13.4 g/dl olan hasta 1. gün komplikasyonsuz taburcu edildi.

Sonuç: Atnalı böbrek taşlarında perkütan nefrolitotomi sırasında Thulium fiber lazer minyatürize nefroskoplarla etkin ve güvenli şekilde kullanılabilir.

Anahtar kelimeler: atnalı böbrek, mini perkütan nefrolitotomi, thulium laser fiber

Kaynaklar

1) Raj GV, Auge BK, Weizer AZ, Denstedt JD, Watterson JD, Beiko DT, Assimos DG, Preminger GM. Percutaneous management of calculi within horseshoe kidneys. J Urol. 2003 Jul;170(1):48-51. doi: 10.1097/01.ju.0000067620.60404.2d. PMID: 12796642.
2) Ozden E, Bilen CY, Mercimek MN, Tan B, Sarikaya S, Sahin A. Horseshoe kidney: does it really have any negative impact on surgical outcomes of percutaneous nephrolithotomy? Urology. 2010 May;75(5):1049-52. doi: 10.1016/j.urology.2009.08.054. Epub 2009 Nov 22. PMID: 19931900.
3) Ruhayel Y, Tepeler A, Dabestani S, MacLennan S, Petřík A, Sarica K, Seitz C, Skolarikos A, Straub M, Türk C, Yuan Y, Knoll T. Tract Sizes in Miniaturized Percutaneous Nephrolithotomy: A Systematic Review from the European Association of Urology Urolithiasis Guidelines Panel. Eur Urol. 2017 Aug;72(2):220-235. doi: 10.1016/j.eururo.2017.01.046. Epub 2017 Feb 23. PMID: 28237786.
4) Pierre S, Preminger GM. Holmium laser for stone management. World J Urol. 2007 Jun;25(3):235-9. doi: 10.1007/s00345-007-0162-y. Epub 2007 Mar 6. PMID: 17340157.
5) Kronenberg P, Hameed BZ, Somani B. Outcomes of thulium fibre laser for treatment of urinary tract stones: results of a systematic review. Curr Opin Urol. 2021 Mar 1;31(2):80-86. doi: 10.1097/MOU.0000000000000853. PMID: 33470684; PMCID: PMC7879830.

Perkutan Nefrolitotomi

VS-54

SUPİN PCNL'DE BEKLENMEDİK KOMPLİKASYONLAR; ASİSTOLİ NEDEN SUPİN?

Cenk Murat Yazıcı, Murat Akgül, Çağrı Doğan, Serkan Şeramet, Hulusi Sıtkı Dayısoylu, Erdem Can Topkaç

Tekirdağ Namık Kemal Üniversitesi

Günümüzde taş cerrahisinde konvansiyonel prone Perkütan Nefrolitotomi (PCNL) yanında, supin PCNL'de artan sıklıkta uygulanan cerrahi bir yöntemdir. Supine PCNL'de akciğer ve havayolundaki kolaylık ile prone pozisyonun getirdiği anestezi komplikasyonlarından kaçınma büyük avantajlar sağlamaktadır. Bu video sunumda supin pozisyonda PCNL operasyonu sırasında kardiyak arrest gelişen hastaya pozisyonun getirdiği avantaj sayesinde erken müdahale edilebilmesinin faydaları sunulmuştur.

Anahtar kelimeler: Supin PCNL, Prone PCNL, Komplikasyon

Perkutan Nefrolitotomi

VS-55

AT NALI BÖBREKTE TOTAL TÜPSÜZ NEFROLİTOTOMİ PROSEDÜRÜ

Özgür Ekici, Ömer Yerlikaya, Efe Önen, Abdullah Erdoğan, Miraç Güven, Sedat Öner

Sağlık Bilimleri Üniversitesi Bursa Şehir Hastanesi

Amaç: Avrupa Üroloji Derneği kılavuzlarına göre 2 cm üzerindeki böbrek taşlarında önerilen yöntem perkütan nefrolitotomidir (PNL). Genellikle kanama kontrolü ve ikinci girişim için nefrostomi tüpü yerleştirilir. Tüpsüz yapılan PNL operasyonları ise hastaya daha kısa hastanede yatış süresi ve daha az analjezik ihtiyacı sunar. Bu teknik total tüpsüz ya da sadece DJS yerleştirilmesi olarak yapılabilir.

Biz de bu video sunumumuzda at nalı böbrek anomalisi olan 65 yaş erkek hastada sol total tüpsüz PNL ameliyat tekniğini paylaşmayı amaçladık.

Hasta özellikleri: 65 yaş erkek hasta polikliniğe sol yan ağrısı ile başvurdu. Öncesinde sistolitotripsi öyküsü olan hastanın hemoglobin düzeyi 17,4 g/dL böbrek fonksiyon testleri normal ve idrar kültürü steril olarak izlendi. Çekilen bilgisayarlı tomografi görüntülemesinde at nalı böbrek anomalisi ve sol böbrek toplayıcı sistemde 2.5 cm'ye ulaşan taşa ait görünüm izlendi. Hastaya sol PNL kararı alındı.

Ameliyat tekniği: Litotomi pozisyonunda sol üretere 6 Fr üreter katateri takıldıktan sonra hasta prone pozisyonuna alındı. Orta polden 30 Fr'e kadar sıralı dilatasyon yapıldı. Pnömatik litotripsi uygulandıktan sonra taşlar yıkama ve forceps yardımıyla ekstrakte edildi. Ardından tüm sistem kontrol edildikten sonra skopi kontrolü yapıldı. Ardından total tüpsüz olarak işlem sonlandırıldı.

Postoperatif 1. günde bakılan hemoglobin düzeyi 16,4 g/dL olan hastanın ağrısı ve hematürisi olmadı. Kontrol direkt üriner sistem grafisinde özellik olmayan hasta postoperatif 1. günde taburcu edildi.

Sonuç: At nalı böbrek anomalisi olan hastalarda total tüpsüz PNL prosedürü güvenle uygulanabilir.

Anahtar kelimeler: Böbrek taşı, perkütan nefrolitotomi, at nalı böbrek

Perkutan Nefrolitotomi

VS-56

PCNL SIRASINDA ÜST POL KALİKS DARLIĞINA HOLMİUM LAZER YARDIMLI ENDOPİYELOTOMİ UYGULAMASI

İsmail Eyüp Dilek, Burak Mehmet Gürpınarlı, Burak Ayvacık, Necati Ekici, Dursun Baba

Düzce Üniversitesi Tıp Takültesi

Renal taşlarda ESWL,RIRS,PCNL tedavi seçenekleri arasında yer almaktadır. Her birinin hasta ve cerrah açısından avantaj ve dezavantajları bulunmaktadır. Hastalar tarafından RIRS cerrahisi PCNL'ye göre daha çok tercih edilmektedir. Bu sunumumuzda da renal kaliks taşı nedenli daha önce başarısız RIRS operasyonu olan hastada kaliks tıkanıklığı düşünülerek PCNL kararı alınmış ve uygulanmıştır.Tama yakın obstrükte kaliks olması nedeniyle metilen mavisi effluxı sonrası kaliks boynu saptanabilmiş ve endopiyelotomi yapılmıştır.Hastanın şikayetlerinin taburculuk sonrası dramatik şekilde geçtiği görülmüş ve postoperatif kontrollerinde böbrekteki dilatasyonlarında gerileme,parankimal alanlarda iyileşme izlenmiştir. Üroloji pratiğinde nadir olması nedeniyle bu olguyu video sunu şeklinde sunmayı amaçladık.

Anahtar kelimeler: Nephrolithotomy, Percutaneous, antegrade endopyelotomy, pyelotomy, pyelostomy

Kaynaklar

1. Campbell Walsh Wein Urology, 12th Edition
2. Temel Üroloji, Prof. Dr. Kadri Anafarta, Prof. Dr. Nihat Arıkan, Prof. Dr. Yaşar BEDÜK
3. Knudsen BE, Cook AJ, Watterson JD, Beiko DT, Nott L, Razvi H, Denstedt JD. Percutaneous antegrade endopyelotomy: long-term results from one institution. Urology. 2004 Feb;63(2):230-4. doi: 10.1016/j.urology.2003.09.049. PMID: 14972459

Perkutan Nefrolitotomi

VS-57

PARAPLEJİK SAĞ SOLİTER BÖBREKLİ HASTADA SAĞ SUPİN PNL VİDEO SUNUMU

Taylan Tığlı, Erkin Karaca, Deniz Bolat, Onur Erdemoğlu

İzmir Şehir Hastanesi

Böbrek taşı cerrahisinde Perkütan Nefrolitotomi(PNL) günümüz standartlarında gelişen teknikler ve imkanlar dahilinde supin pozisyonda uygulanabilir hale gelmiştir. Supin PNL tecrübeli merkezlerde komplike hastaların taş cerrahisine kısa işlem süresi,daha az kanama miktarı vsd gibi faktörlerden dolayı tercih edilmeye başlanan bir yöntemdir.

Olgumuzda sağ soliter böbrekli multipl spinal deformiteleri olan 30 senedir iş kazası nedenli paraplejik 60 yaşında erkek hasta acil servisten anüri nedenli servisimize interne edilmiş olup,yatışında sağ nefrostomi ile takip edilip idrar kültürü sterilizasyonu sağlandıktan sonra Sağ supin PNL yapılmıştır.Preop ve post op dönemde herhangi bir komplikasyonla karşılaşılmayan hasta haliyle taburcu edilmiştir.

Multipl spinal deformiteleri olan paraplejik hastalarda access şartları zor olup uzman cerrahlar ve supin pozisyonda başarı ile gerçekleştirilebilmektedir.İşlemin detayları video sunumda mevcuttur.

Anahtar kelimeler: Supin perkütan nefrolitotomi,pelvistaşı,paraplejik hasta

Perkutan Nefrolitotomi

VS-58

SUPİN MİNİ PERKÜTAN NEFROLİTOTOMİDE KOMBİNE YÖNTEMLE GİRİŞ TEKNİĞİ

Ahmet Yıldırım Balık, Muammer Babayiğit

Aksaray Eğitim Araştırma Hastanesi

Amaç: Pnl (Perkütan Nefrolitotomi) cerrahisinde üriner sisteme girişte farklı yöntemler kullanılabilmektedir.Biz bu videoda Supin Mini Pnl cerrahisinde ultrason ve floroskopiyi birlikte kullanarak uyguladığımız giriş yöntemini paylaşmayı amaçladık.

Yöntem ve olgu: 44 yaşında bilateral yan ağrısı olan hasta polikliniğimize başvurdu.Yapılan BT görüntülemesinde sağ böbrek alt pol kaliksi ve renal pelvis düzeyinde büyüğü 12x11 mm boyutunda olmak üzere döret adet taş ve sol böbrek te renal pelvis ve alt pol seviyesinde büyüğü 5x9 mm boyutunda 2 adet taş saptandı.Hastanın ananmnezinde bilinen bir hastalık ve ilaç kullanımı olmamasına karşın daha önceden sağ ve sol böbrekten PNL cerrahisi geçirmiş olma öyküsü mevcuttu.Hastaya seçenekler anlatılarak ve hasta ile de detaylı görüşülerek sağ supin mini pnl +aynı seans sol djs takılımı ve sonrasında 2. seans cerrahiye de sol RIRS planlandı.Hasta ameliyathanede Galdakao-modifiye supin valdivia pozisyonuna alındı ve cerrahi öncesi c kollu skopi ve ultrasonografi hazırlandı.İşlem öncesi sağ üretere üretere kateteri ve

sol böbreğe double j katetere konuldu.Hastaya perkütan giriş yapılırken ultrasonografi ile öncelikle giriş alanı özellikle kolon ve karaciğer yaralanması açısından kontrol edildi. Ultrason ile transvers (horizantal) düzlemde giriş yapılacak kaliksin en geniş olduğu görüntü sağlanarak bu görüntüde ultrason sabitlendi.Perkütan giriş iğnesi ultason ile aynı hizada tutularak; floroskopi yardımı ile koronal (frontal) düzlemde sağ –sol yapılarak girilecek alt kalikse doğru iğne ilerletildi.Böbrek alt pole giriş sağlandı ve idrar geldiği görüldü. Sonrasında floroskopi yardımı ile 15 fr tek metal dilatatör ile dilatasyon sağlanarak 15.5-16.5 metal sheat yerleştirildi.Taşlar lazer ile kırılarak vakum yöntemi ile dışarı alındı.Sonrasında sağ böbreğe 6 f double j kateter koyuldu.Operasyon sonlandırıldı.Skopi süresi 20 sn,toplam skopi dozu 5.2 mGy olarak saptandı. Hasta postop 1.günde taburcu edildi.3 hafta sonra ise 2.seansta sağ double j çekilimi ve sol RIRS uygulanarak taşları kırıldı.

Tartışma ve sonuç: Perkütan giriş iğnesi ile yapılan girişite ultrasonografi kullanmanın birçok avantaji bulunmaktadır.Öncelikle ultrason; giriş alanında karaciğer,dalak,plevra,bağırsak gibi organları değerlendirerek komşu organ yaralanması ihtimalini düşürmekte ve daha güvenli bir giriş sağlamaktadır.Bir eksende sadece ultrason kullanarak floroskopi süresi düşürülmekte ve radyasyon maruziyeti belirgin azaltılmaktadır.Access sırasında böbrek etrafında kontrast madde ekstravazasyonu olsa dahi ultrasonografi ile access yine de sağlanabilmektedir. Bu yöntem tek planda ultasonografi kullanmak gerektirdiğinden öğrenmesi daha kolay bir yöntemdir.Ultrasonografinin ucuz ve neredeyse her hastanede bulunmasından dolayı bu yöntemde bir dezavantaj görünmemektedir..Sonuç olarak Pnl cerrahilerinde ultrasonografinin; preop giriş yerinin görüntülemesinde daha güvenli bir giriş sağlayacağını ve floroskopi ile kombine kullanılarak accesi kolaylaştıracağını düşünmekteyiz.

Anahtar kelimeler: Perkütan nefrolitotomi, Supin,ultrasonografi

Perkutan Nefrolitotomi

VS-59

İNKOMPLET ROTASYON ANOMALİLİ HASTADA PCNL OLGUSU

Mehmed Emin Kayacan, Can Sinirsiz, Volkan Şen, Ozan Bozkurt

Dokuz Eylül Üniversitesi Hastanesi Üroloji Anabilim Dalı

Amaç: Daha öncesinde ürolitiyazis nedeniyle tekrarlayan girişim öyküleri olan; yapılan tetkikler sonucu sağ böbreğinde inkomplet rotasyon anomalisi, sağ renal pelviste 1,5 cm ve sağ böbrek alt pol kaliksinde 6 mm taşlar saptanan hastamız olgu olarak sunulmaktadır.

Olgu Sunumu: 61 yaş kadın hasta, tekrarlayan ürolitiyazis nedeniyle bilateral açık nefrolitotomi, ESWL ve sol PCNL öyküleri mevcut. Taş analizleri CaCO4 olarak saptanan hastanın Ocak 2024'te yapılan tetkikinde sağ böbrekte rotasyon anomalisi, sağ renal pelviste 1,5 cmlik ve sağ böbrek alt pol kaliksinde 6 mmlik taşlar saptandı. Hastaya sağ PCNL yapılması planlandı. Hastaya sağ böbrek alt pol kaliksinden akses yapılarak taşlara ulaşıldı, pnömotik litotriptör yardımıyla taşlar fragmente edilerek taş forsepsi ile çıkarıldı ve hastaya antegrad 6 fr üreteral J stent kateteri takıldı. Tam taşsızlık sağlanan hastada operasyon süresi 45 dakika ve skopi süresi 11,9 saniye olarak kaydedildi.

Sonuç: Üriner sistem anomalileri vücutta en sık görülen doğumsal anomalilerdendir. Üriner sistem anomalisi taş oluşumu açısından başlıca risk faktörlerinden olup bu böbreklere invaziv girişim normal böbreklere göre daha zorludur. Rotasyon anomalisi olan böbreklerde arteriyel veya venöz anomalilerinde de eşlik edebileceği göz önünde bulundurulup damar yaralanması açısından dikkatli olunmalıdır. Böbrek anomalisi olan hastalarda operasyon öncesi gelişebilecek komplikasyonları önlemek açısından detaylı incelemeler yapılmalıdır. Mümkünse deneyimli kliniklerde operasyon gerçekleştirilmelidir.

Anahtar kelimeler: PCNL, Rotasyon Anomalisi, Böbrek taşı

Koronal ve aksiyel kesitlerde anomalili böbrek ve taş görüntüsü

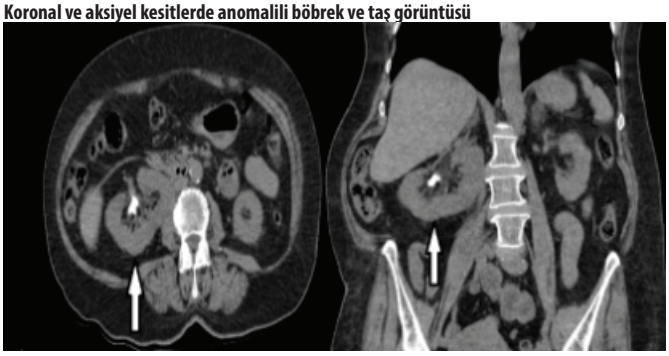

Access sırasında ve postoperatif skopi görüntüleri



Perkutan Nefrolitotomi

VS-60

PEDİATRİK HASTADA EKTOPİK SAĞ BÖBREKTE LAPAROSKOPİ YARDIMLI PERKÜTAN NEFROLİTOTOMİ CERRAHİSİ

Mehmet Fatih Özkaya, Abdulrahman Jafarov, Ezel Aydoğ, Ahmet Furkan Özsoy, Muhammed Arif İbiş, Mehmet İlker Gökçe

Ankara Üniversitesi Tıp Fakültesi Üroloji Anabilim Dalı

Giriş: Ektopik bir böbrekte perkütan nefrolitotomi (PCNL) uygulaması, çevre komşuluktaki abdominal organlara ve majör vasküler yapılara zarar verme riski nedeniyle zorlu bir prosedürdür. Laparoskopik rehberlik kullanımı, başlangıç deliği ve yol yerleştirme sürecinin görsel kontrolünü sağlar ki bu da anormal konumlanmış böbreklerde güvenli bir PCNL gerçekleştirmeyi mümkün kılar. Bu videoda pediatrik hastada uyguladığımız sağ ektopik yerleşimli böbreğe laparoskopi yardımlı perkütan nefrolitotomi cerrahi sunulacaktır.

Olgu: Ek hastalığı olmayan 13 yaşında kız hasta, merkezimize 2 haftadır olan bulantı kusma, karın ağrısı şikayetiyle başvurdu. Laboratuvar değerlerinde kreatinin 0.41, idrar kültürü temiz izlendi. Daha önce spontan taş düşürme ve ailede taş öyküsü olması nedeniyle çekilen ultrasonda pelvik yerleşimli sağ ektopik böbrek ve üreteropelvik bileşkede 20 mm taş raporlandı. Anormal anatomi ve semptomatik taş varlığı nedeniyle çekilen düşük doz bilgisayarlı tomografide sağ böbreğin pelvik ektopik yerleşimi konfirme edilmiş ve sağ renal pelvisten proksimal üretere dek uzanan, 16 mm taş ve buna eşlik eden 4-8 mm boyutlu çok sayıda taş izlendi. Sol böbrekte herhangi bir patoloji izlenmedi. Hastaya öncelikle retrograd intrarenal cerrahi (RIRS) denenmesi, taşa ulaşılamaması halinde aynı seansta yeniden cerrahi pozisyon verilerek laparoskopi yardımlı perkütan nefrolitotomi yapılması planlandı.

Cerrahi Yöntem: Önce litotomi pozisyonuna alınan hastada sağ üreterden semirijid üreteroskop ile kılavuz tel göndeirldi. Kılavuz tel sağ proksimal üreterde taşın proksimeline geçirilemedi. Kılavuz tel üzerinden 7.5 Fr tek kullanımlık esnek urs ile girildi. Sağ proksimal üreterede taşın distal kısmı zorlukla görüldü ancak litotripsiye uygun bir görüntü elde edilemedi. Üreter kateteri yerleştirildi ve hastaya Galdakao-Modifiye supin valdivia pozisyonu verildi. Umblikus sağ lateralinden Veress iğnesi yarımıyla 15 cmH_2O basınca dek CO_2 ile insuflasyon yapıldı. 10 mm'lik kamera portu girildi, kamera portunun 5 cm sağ ve soluna 2 adet 5 mmlik port girildi. Sağ böbreğin, appendix vermiforisin 4 cm medialinde ileal anslar arasında yerleşmiş olduğu görüldü. Ligasure ve grasper forseps yardımıyla böbrek parankimi ortaya çıkarıldı. Ardından laparoskopik görüntü altında perkutan iğnesiyle böbreğe girildi, aynı zamanada iğne lokalizasyonu floroskopik olarak da teyit edildi. Kıavuz tel yerleştirildi ve üzerinden 15-16 dilatator/kılıf kullanılarak toplayıcı sisteme ulaşıldı. Nefroskop ile girildi. RP/UP ve proksimal üreter boyunca multipl taşlar görüldü. Laser yardımıyla fragmante edilerek dışarı alındı. İşlem sonunda taş kalmadığı görüldü. Antegrad olarak 4.8Fr 24 cm DJ kateter takıldı. İşlem boyunca parankim ile sheath arasından herhangi bir sıvı kaçışı olmadığı görüldü. Perkutan kılıf girilen seviyeden 15 Fr dren konuldu. Sonda takıldı. Ciltteki port giriş yerleri rapid vicryl ile kapatılıdı.

Tartışma: Hastanın postop takiplerinde ateş ya da hemodinamik instabilitesi izlenmedi. İşlem gününün akşamı orali açıldı ve sondası alındı. Postop 2.günde dreni alınarak taburcu edildi. 14 gün sonra tarafımızca dj kateter çekilmesi planlandı. Dj çekilmesi için başvurduğunda çekilen kontrol tomografide anlamlı taş izlenmedi.

Laparoskopi Yardımlı Perkütan Nefrolitotomi (LAPN), ektopik böbreklerde nefrolityazis tedavisinde efektif ve güvenli gözükmektedir. Minimal invaziv yapısı, daha az morbidite ve daha hızlı iyileşme gibi avantajlar sunmaktadır.

Anahtar kelimeler: Nefrolitiazis D053040 , Perkütan Nefrolitotomi D000074642

Stentler

VS-61

ALLIUM METAL ÜRETERAL STENTLİ HASTADA GEÇ DÖNEM GÖRÜLEN STENT İÇİ TAŞLARIN ÜRETEROSKOPİK TEDAVİSİNDEKİ ZORLUKLAR

Hakan Çakır, Sinan Zeren

Acıbadem Fulya Hastanesi

Amaç: Bu videoda kliniğimizde gerçekleştirdiğimiz allium üreteral stentli bir hastanın stent içinde yerleşimli taşların üreteroskopik tedavisini sunmayı amaçladık.

Hasta ve Yöntem: 59 yaşında erkek hasta sağ yan ağrısı şikayeti ile kliniğimize başvuruyor. Öyküsünde yaklaşık 13 yıl önce dış merkezde sağ üreter taşına yönelik gerçekleştirilmiş olan üreteroskopik tedavi sonrasında gelişen tekrarlayıcı üreter darlığı nedeni ile kalıcı Allium üreter stenti yerleştirildiğini ifade ediyor. Komorbiditesi bulunmuyor. Beden kitle indeksi 29,1. Yapılan tetkiklerinde bilgisayarlı tomografide (BT) sağ üreter distal 1/3 kesiminde yerleşimli 6 cm'lik metal kateter ve kateterin distal ve proksimal uçlarını obstrükte eden taşlar ile sağ grade 2-3 hidroüreteronefroz saptandı. Sağ üreteroskopik taş tedavisi planlandı (Aynı seansta antegrad girişim gerekebileceği hakkında hasta bilgilendirildi). Genel anestezi altında litotomi pozisyonunda 22F sistopanendoskop ile mesaneye girildi. Sağ üreter orifisinin dilate olduğu görüldü. Üreterdeki taşlar komplet tıkanıklık yaptığı için false pasaj olmaması açısından Sensor kılavuz tel gönderilmedi. Semi-rijid üreterorenoskop ile girildi. Kalıcı üreter stentinin distalinde sarı eks-traksiyon aparatı gözlendi, hemen proksimalinde lümeni tam oklude eden taş gözlendi, Sensor kılavuz tel vizyon altında gönderildi, taşın yanından geçmedi, holmiyum lazer litotriptör ile fragmente edildi. Basket kateter yardımıyla fragmanlar ekstrakte edilirken ürotelyum tarafından örtülmemiş lümene çıkıntı yapmış metal stente takılan basket kateterin kurtarılması için metal stent çıkıntısının holmiyum lazer ile kesilmesi gerekti. Doku tarafından örtülemeyecek metal stent çıkıntıları lazer ile insize edildi. Stent proksimal ucundaki taşa ulaşıldı, aradaki lümen yüzeyi muntazam ve açık idi. Metal stentin proksimal ucundaki taşın da tam oklude etmesi nedeni ile Sensor guidewire geçmedi. Diğer taş da holmiyum lazer ile fragmente edildi. Basket kateter yardımıyla fragmanlar ekstrakte edildi. Sensor guidewire renal pelvise gönderildi. Toplayıcı sisteme radyoopak madde verilerek görüntülendi. 6F 26cm DJ üreter kateteri skopi kılavuzluğunda yerleştirildi. Mesane boşaltılarak işleme son verildi. DJ üreter stenti 17 gün sonra çekildi. Hastamızın uzun dönem takibinde 19 ay sonra çekilen BT'sinde allium üreteral stent lümeninin açık olduğu, hidronefroz olmadığı gözlenmiştir.

Tartışma ve Sonuç: Allium üreteral stentin içinde bulunan lümeni tam oklude eden taşların yanından kılavuz tel gönderilmesi daha zor olabilmektedir. Üreteroskopi sırasında üreter lümenine uzanan dokuya gömülü olmayan metal tellerin basket kullanımı ve lazer litotripsi sırasında zorluk yaratabileceği akılda tutulmalıdır. Doku tarafından örtülemeyecek durumda metal stent çıkıntıları mevcut ise lazer ile insize edilerek düzeltilmesinin uzun dönemde taş nüksü riskini azaltabileceği tartışma konusu olabilir.

Anahtar kelimeler: Allium üreteral stent, üreter taşı, üreteroskopi

Perkutan Nefrolitotomi

VS-62

STAGHORN TAŞI OLAN ATNALI BÖBREKLİ HASTADA ÇOKLU GİRİŞLİ SAĞ PERKÜTAN NEFROLİTOTOMİ PROSEDÜRÜ

Uğur Akgün, Sedat Öner

Sağlık Bilimleri Üniversitesi Bursa Şehir Hastanesi

Amaç: Atnalı böbrek sıklıkla görülen bir füzyon anomalisidir. Atnalı böbrekli hastalarda böbrek taşı sıklığı artmaktadır.

Biz de bu video sunumumuzda bilateral staghorn taşlı atnalı böbreği olan 48 yaşında erkek hastaya uyguladığımız çoklu girişli perkütan nefrolitotomi prosedürünü sunmayı amaçladık.

Hasta özellikleri: 48 yaş erkek hasta sağ yan ağrısı ile üroloji polikliniğine başvurmuş olup yapılan tetkiklerde bilateral böbrek taşı tespit edildi. Bilateral böbrek taşı olan hastaya sağ PNL planlandı.

Ameliyat tekniği: sağ tanısal üreterorenoskopi sonrası sağ üretere üreter katateri takıldı. Sonrasında prone pozisyonunda ilk olarak orta kaliksten olmak üzere 7 adet girişle (bir tanesi istmus) 30 Fr amplatz dilatasyon uygulandı. Pnömotik litotriptör ile litotripsi uygulandı. Yıkama ile ve forsepslerle taşlar ekstrakte edildi. Vaka sonrasında 6f26 cm DJS ve 16 f malecot nefrostomi katateri konuldu. Postoperatif 2 gün sonrasına nefrostomisi çekilen hastanın 3 hafta sonrasında DJS çekimi yapıldı. Klinik önemsiz rezidü fragmanları izlenen hastada komplikasyon izlenmedi.

Sonuç: Atnalı böbrekli staghorn böbrek taşı olan hastalarda çoklu girişli PNL prosedürü güvenle uygulanabilir.

Anahtar kelimeler: Atnalı Böbrek, Böbrek Füzyon Anomalileri, Böbrek Taşı, Perkütan Nefrolitotomi

Stentler

VS-63

TOTAL ÜRETER AVULSİYONUNDA ALLİUM URETERAL STENTLE ENDOSKOPİK TEDAVİ "BRİDGİNG"

Alkan Çubuk, Burak Çıtamak, Ali Serkan Kılıç, Ali Tekin

Acıbadem Mehmet Ali Aydınlar Üniversitesi Atakent Hastanesi, Üroloji Kliniği

Amaç: İatrojenik ureter yaralanmaları geleneksel olarak sekonder rekonstruktif cerrahilerle tedavi edilmektedir. Bu yaklaşım hasta, primer cerrah ve ürolog için oldukça streslidir. Atlanmış üreteral avulsiyonların tedavsinde stent kullanımı her ne kadar deneysel gibi görünsede uzun zamandır kliniklerimizde uygulamaktayız ve oldukça umut vaadeder bir Teknik olduğunu düşünmekteyiz. Bu videoda "Bridging" adını verdiğimiz metod sunulmuştur.

Metod: Laparoskopik histerektomi sonrası uzamış dreaj ve vajinal idrar kaçağı olan hasta. MR ürografisinde sağda distal üreterden idrar kaçağı ve distalinde üreterovajinal fistül gözlendi.

Üreterorenoskopla avulsiyone üretere kılavuz tel atıldı, avülsiyone olan segmentte üreter uçları yaklaşık 3 cm ayrışmış görünmekteydi. Skopieşliğinde kılavuz tel üzerinden 12 cm çapalı Allium Ureteral Stent yerleştirildi. Erken postop dönemde inkontinans ortadan kalktı. 1 yıllık takip sonunda Allium Ureteral Stent çekildi, üreteroskopide üreterin lümenize olduğu görüldü. Postop 3 yıllık takibi olan hastada darlık ya da fistül nüksü gözlenmedi.

Sonuç: Üreter avülsiyonlarında Allium Ureteral Stent ile "Bridging" denemeye değer bir metoddur. Henüz deneysel olduğu unutulmamlıdır.

Anahtar kelimeler: stent, üreter avulsiyonu, komplikasyon, minimal invaziv

Minimal İnvaziv Cerrahide Komplikasyonlar

VS-64

RIRS SONRASI PCNL VE REZİDÜ DJ STENT PARÇASI ÇIKARILMASI OLGUSU

Can Sinirsiz, Mehmed Emin Kayacan, Volkan Şen, Ozan Bozkurt, Ahmet Adil Esen

Dokuz Eylül Üniversitesi Tıp Fakültesi Üroloji Anabilim Dalı

Giriş: Taş cerrahisinde birçok endoürolojik yöntem bulunmakla beraber bu girişimlerde komplikasyonlar gözlenebilmektedir. Sol böbrek taşı nedeniyle dış merkezde retrogradintrarenalsurgery (RIRS) planlanan ve peroperatif pulmoner komplikasyon gelişmesi sebebiyle operasyonu sonlandırılan hastanın postoperatif yoğun bakımda takip öyküsü mevcut. Daha sonrasında tarafımıza başvuran, yapılan tetkiklerinde sol böbrekte parsiyel staghorn paternli taş ve sol böbrek alt pol kaliksinde DJ stent parçasıyla uyumlu görünüm saptanan hastaya yapılan PCNL olgusu sunulmaktadır.

Olgu Sunumu: 20 yaş erkek hasta, 2014 yılında sol açık nefrolitotomi öyküsü mevcut. Taş analizi strivüt ve hidroksi apatit olarak saptanmış. Sol yan ağrısı nedeniyle dış merkezde yapılan tetkiklerinde sol böbrekte parsiyel staghorn paternli taş saptanan hastaya RIRS planlanmış. Nisan 2023'te dış merkezde sol üreter darlığı nedeniyle öncesinde DJ stent takılan ve ikinci seansa bırakılan hastanın Haziran 2023'te yapılan operasyonunda DJ stentin taşlaşmış olduğu görülmüş ve çıkarılmış. RIRS planlanan hastada peroperatif pulmoner komplikasyon gelişmesi nedeniyle operasyon sonlandırılmış. Postoperatif dönemde yoğun bakım yatış öyküsü bulunan hasta Aralık 2023'te tarafımıza başvurdu. Yapılan tetkiklerinde sol böbrekte parsiyel staghorn paternli taş ve sol böbrek alt pol kaliksinde DJ stent parçası ile uyumlu görünüm saptandı. Hastaya sol perkütan nefrolitotomi (PCNL) yapılması kararı verildi. Hastaya sol böbrek orta kesim kaliksinden akses yapıldı ve metal ile amplatz dilatatör ile 30 Fr'e kadar dilatasyon yapıldı. Ardından nefroskop ile girildi. Staghorn taşa ulaşıldı, pnömotik litotriptör yardımıyla taş fragmente edilerek taş forsepsi ile toplandı. Ardından ilk akses hattından nefroskop kılıfı içerisinden paralel kalikse ikinci bir akses yapıldı. İkinci akses içerisinden 30 Fr'e kadar dilatasyon yapıldı ve nefroskop ile girildi. Renal kaliksteki DJ stent materyali taş forsepsi ile çıkarıldı. Hastaya 20 Fr nefrostomi katateri takıldı. Tam taşsızlık sağlanan hastada operasyon süresi 75 dakika ve skopi süresi 54,8 saniye olarak kaydedildi. Postoperatif 1. gün sondası çıkarılan hastanın rejimi açıldı ve mobilizasyonuna başlandı. Postoperatif 3. gün nefrostomi kateteri çıkarılan ve takibinde herhangi bir komplikasyon gelişmeyen hasta taburcu edildi.

Sonuç: Üreteral stentler üst üriner sistemin drenajı için önemli bir araçtır ancak potansiyel komplikasyonları zaman zaman istenmeyen sonuçlara neden olabilir. Bu nedenle hastadan çıkarılan stentlerin bütünlüğünün dikkatle gözlenmesi ve skopi ile kontrol etme imkanı varsa intraoperatif değerlendirme hastanın tekrar anestezi almasını ve kalan parçalara bağlı komplikasyonları önleyecektir. Komplikasyon gelişmesi durumunda ise komplikasyon yönetiminin deneyimli merkezlerde gerçekleşmesi uygun olacaktır.

Anahtar kelimeler: PCNL, J stent, böbrek taşı, perkütan nefrolitotomi,

PCNL öncesi skopi görüntüsü



Toplanan taşlar ve j stent parçası



Yaklaşık 40 cm uzunluğunda gümüş kolye



Eksternal meadan yaklaşık 15 cm protrüde olan yabancı cisim

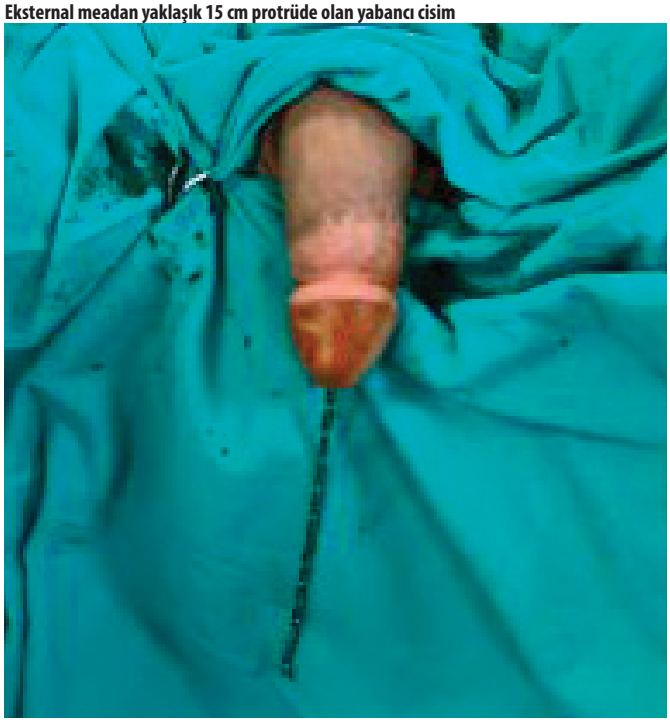

Pelvik direkt grafide üretra boyunca devamlılığı izlenen ve mesaneye ulaşan yabancı cisim



Minimal İnvaziv Cerrahide Komplikasyonlar

VS-65

POLİEMBOLOKOİLAMANİ: ÜRETRADA GÜMÜŞ KOLYE

Yusuf Önder Özsağır[1], Hakkı Uzun[2], Eyüp Dil[2], Erdem Orman[2], Yakup Kaçan[2], Berat Sönmez[2]

[1]Bingöl Devlet Hastanesi
[2]Rize Recep Tayyip Erdoğan Üniversitesi Üroloji Anabilim Dalı

Amaç: Poliembolokoilamani, vücut deliklerine cinsel haz amaçlı yabancı cisim sokulması olarak tanımlanmaktadır. Biz burada, acil servise üretrada yabancı cisim ile başvuran poliembolokoilamani olgusunu paylaşmayı amaçladık.

Gereç-Yöntem: 19 yaşında erkek hasta acil servise eksternal meadan yaklaşık 15 cm protrüde olan yabancı cisim ile başvurmuştur. Olguda mevcut cisme bağlı idrar yapamama ve alt karın ağrısı şikayeti mevcuttur. Hasta sorgulandığında internet ortamında video üzerinde gördüğü bu eylemi haz alma amaçlı yaptığını belirtmiştir.

Bulgular: Fizik muayenede hafif suprapubik hassasiyet dışında bulgu saptanmamıştır. Laboratuvar tetkiklerinde ek patoloji izlenmemiştir. Çekilen pelvik direkt grafide üretra boyunca devamlılığı izlenen ve mesaneye ulaşan yabancı cisim görüntülenmiştir. Acil serviste yabancı cisim çıkarılamayınca, ameliyat kararı verilmiştir. Eksternal meadan 9,5 fr üreterorenoskop ile girilerek yabancı cisim dışarı alınmıştır. Komplikasyon gelişmemiştir. Hasta postoperatif 1. günde psikiyatri görüşü alınarak taburcu edilmiştir. Olguda psikopatoloji izlenmemiştir.

Sonuç: Literatürde tanımlanan vakalarda; kalem, vinil tüp, elektrik kablosu, kulaklık, çelik yemek çatalı, pipet, saç tokası, kibrit çöpü vb. yabancı cisimler kullanıldığı saptanmıştır. Bu hastalarda alta yatan psikiyatrik problemler olabilmektedir. Bu vakaların giderek artan sıklıkta görülmesinin nedeni olarak internet ve sosyal medya etkisi gösterilebilir.

Anahtar kelimeler: Poliembolokoilamani

Laparoskopik ve Robotik Cerrahi

VS-66

RETROKAVAL ÜRETERİN İNDOCYANİNE YEŞİLİ KULLANILARAK ROBOT YARDIMLI LAPAROSKOPİK ÜRETEROÜRETEROSTOMİ TEKNİĞİYLE ONARIMI

İbrahim Can Aykanat[2], Murat Can Kiremit[1], Mustafa Müdüroğlu[1], Arif Özkan[1], Serdar Madendere[3], Kayhan Tarım[1], Yakup Kordan[1]

[1]Koç Üniversitesi Tıp Fakültesi Anabilim Dalı, İstanbul, Türkiye
[2]Koç Üniversitesi Hastanesi, Üroloji Kliniği
[3]Vkv Amerikan Hastanesi, Üroloji Kliniği

Retrokaval üreter, sağ üreterin konjenital bir anomalisidir ve sıklıkla insidental olarak tanı konulur. Bulgu verdiği durumlarda genellikle obstrüksiyona bağlı semptomlar ortaya çıkar ve hidroüreteronefroz ile radyolojik olarak kendisini belli edebilir. Obstrüksiyona sebep olan durumlarda cerrahi olarak onarım gerekmektedir. Geleneksel açık cerrahi ile onarımın yanı sıra minimal invaziv yaklaşımla laparoskopik veya robotik onarım ile de tedavi edilebilir. Bu olguda retrokaval üreteri olan kadın hastada robotik yöntemle üreteroüreterostomi operasyonu yapılmış olup operasyon esnasında üreter kateterinden kateterinden indocyanine yeşili verilerek üreterin seyrinin daha net gözükmesi sağlanmıştır.

Olgu Sunumu: 28 yaşında kadın hasta yeni başlayan sağ yan ağrısı, bulantı, kusma şikayetleri ile Üroloji Polikliniği'ne başvurdu. Yapılan laboratuvar analizlerinde böbrek fonksiyon testleri ve tam kan sayımı normal sınırlarda idi. İdrar kültüründe üreme olmadı. Yapılan ultrasonografide sağ böbrekte hidroüreteronefroz saptandı. Bunun üzerine yapılan BT ürografide hastanın sağ üreterinin retrokaval seyrettiği ve çapraz yaptığı bölgenin proksimalinde grade 3 hidroüreteronefroz olduğu saptandı. Hastaya robot yardımlı laparoskopik üreteroüreterostomi planlandı. Hastaya litotomi pozisyonunda sistoskopi işlemi yapılarak sağ üreter kateteri vasıtası ile retrograd pyelografi çekildi. Üreter orta kesimine dek ilerletilen 6 Fr açık uçlu üreter kateteri sonda ile tespitlenerek hastaya sağ flank pozisyon verildi. Dört adet 8 mm'lik robot trokarı ile bir adet asistans amaçlı 12 mm'lik trokar yerleştirildi. DaVinci Xi robotik sistem ameliyat esnasında kullanıldı. Sağ dilate üreter proksimalde renal pelvise, distalde iliak çapraza dek künt ve keskin disseksiyonlarla ayrıldı. Üreter kateteri içerisinden indocyanine yeşili verilerek proksimal üreterin kink yaparak seyrettiği, vena kava inferioru posteriordan çevreleyerek distale ilerlediği gözlendi. Vena kavanın distalinde kalan üreter segmenti, vena kava altından künt ve keskin disseksiyonlar ile serbestlenerek anteriora alındı. Üreter distalinin proksimal segmente rahatlıkla eriştiği görüldü. Takiben üreter uçları spatüle edildi. 4/0 vicryl ile 4.8 Fr double J (JJ) stent üzerinden uç uca anastomoz yapıldı. Ameliyatın toplam süresi 170 dakika idi. Kanama miktarı 50 ml idi. Hastanın ameliyat sonrası takibinde ek sorun yaşanmadı. Hastanın postoperatif 1. gün üretral foley kateteri, 2. gün Jackson-Pratt dreni alındı ve taburcu edildi. Stente bağlı semptomları sebebiyle postoperatif 3. hafta JJ stenti alındı. Aynı seaansta çekilen retrograd pyelografide üreter kinkleşmesinin düzeldiği, sağ hidroüreteronefrozun azaldığı izlendi. Postoperatif 6. ayda yapılan DTPA renal sintigrafide sol ve sağ böbreğin göreceli fonksiyonları sırası ile %50 ve %50 olarak saptandı. Sağ böbrekte obstrüksiyon bulgusu izlenmedi. Hastanın 18 aylık takip sürecinde ek sorun saptanmadı.

Sonuç: Nadir bir konjenital anomali olan retrokaval üreter, semptomatik olgularda robot yardımlı laparoskopik üreteroüreterostomi operasyonuyla etkin ve güvenilir olarak tedavi edilebilir.

Anahtar kelimeler: retrokaval üreter, robot yardımlı laparoskopik cerrahi, robotik cerrahi, hidronefroz, indocyanine yeşili

Fleksibil Üreterorenoskopi

VS-67

THULIUM LAZER YARDIMLI ÜST ÜRİNER SİSTEM ÜROTELYAL KARSİNOM ABLASYONU

Kadir Emre Baltacı[1], Aykut Buğra Şentürk[2], Ahmet Güdeloğlu[1], Cenk Yücel Bilen[1]

[1]Hacettepe Üniversitesi Tıp Fakültesi Üroloji
[2]Lösante Çocuk Ve Yetişkin Hastanesi

Amaç: Üst üriner sistem ürotelyal karsinomlarında, fleksible üreterorenoskopi ile lazer ablasyonunun bir tedavi seçeneği olarak uygulanabileceğini göstermeyi amaçladık.

Olgu Sunumu: 84 yaşında erkek hasta insidental olarak saptanan sol böbrek renal kitle ile polikliniğimize başvuruyor. Abdomen Bilgisayarlı Tomografide (BT) sol renal pelvis posterior duvarda 6 mm uzunluğunda TCC ile uyumlu duvar kalınlaşması ve sol böbrekte minimal dilatasyon saptanıyor. Toraks BT'de metastaz görülmüyor. Dış merkez üroloji kliniğinde hastadan endoskopik olarak biyopsi alınıyor ve patoloji sonucu düşük dereceli papiller tipte ürotelyal karsinom olarak raporlanıyor. Hasta sonrasında kliniğimize başvuruyor. Hastanın 84 yaşında olması, koroner arter hastalığının olması ve abdomende geçirdiği multiple cerrahiler nedeniyle fleksible üreterorenoskopi ve thulium lazer ile ablasyon planlandı. Intraoperatif yapılan sistoskopi ve üreterorenoskopide mesanede ve sol üreterde tümöral oluşuma rastlanmadı. Sonrasında fleksible üreterorenoskopide pelvis posterior duvarında yaklaşık 1 cm'lik solid lezyon ve üst kaliksi dolduran multiple milimetrik papiller oluşumlara rastlandı. Thulium lazer ile solid ve papiller karakterdeki bütün tümöral oluşumlara başarılı bir şekilde ablasyon yapıldı. Thulium lazerin etkin koagulasyonu nedeniyle intraoperatif kanama görülmedi. Sonrasında piyelografi yapılarak üst kalikste ve pelviste opak madde ekstravazasyonu görülmedi ve DJS takıldı. Hasta postoperatif 1. Günde taburcu edildi. Sonraki kontrollerinde BT ve üreterorenoskopi planlandı.

Sonuç: Seçilmiş üst üriner sistem tümörü olan hastalarda thulium lazer ile solid ve papiller lezyonlarda başarılı ablasyon sağlamakta olup, düşük morbidite, kısa hastanede kalış süresi ile güvenle uygulanabilen bir cerrahidir.

Anahtar kelimeler: Anahtar Kelimeler: thulium, lazer ablasyon, üst üriner sistem, ürotelyal karsiyom

POSTER BİLDİRİLER

Stentler

PS-05

URS SONRASINDA DJS UYGULANMASINI ETKİLEYEN FAKTÖRLERİN VE DJS TAKILMASININ POSTOPERATİF ETKİLERİNİN DEĞERLENDİRİLMESİ.

Seyit Halil Batuhan Yılmaz

Memorial Şişli Hastanesi

Amaç: ESWL, URS ve laparoskopi üreter taşı tedavisi için kullanılabilen yöntemlerdir. URS üreter taşları için yaygın olarak kullanılan bir operasyondur. Çalışmada operasyon sonrasında Double J stent uygulanmasını etkileyen faktörlerin ve Double J stent post operatif etkilerinin değerlendirilmesi amaçlanmıştır.

Gereç ve Yöntem: Çalışmaya Aralık 2021-Temmuz 2022 tarihleri arasında üreterorenoskopik taş cerrahisi uygulanan 140 hasta dahil edilmiştir. Hastaların demografik özellikleri, preoperatif radyolojik ve laboratuvar parametreleri, operatif verileri ve post-operatif verileri kaydedilmiştir. Hastalar Double J stent takılanlar ve takılmayanlar olarak 2 gruba ayrılmıştır. Kaydedilen tüm veriler bu iki grup arasında karşılaştırılmıştır. İstatistiksel analizler SPSS 26.0 paket programı kullanılarak yapılıp istatistiksel olarak anlamlılık düzeyi $p<0.05$ olarak kabul edilmiştir.

Bulgular: Çalışmadaki hastaların yaş ortancası 41 (min:15-max:86)'di. Hastaların 45 (%32.1)'i kadın, 95 (%67.9)'i erkekti. 83 hastaya DJS takılıp 57 hastaya DJS takılmadı. Çalışmada kronik böbrek hastalığı, astım, KOAH, hipo-hipertroidi, hipertansiyon gibi komorbid hastalıkların DJS uygulanmasını etkilemediği saptandı. Preoperatif hemoglobin, nötrofil, lenfosit değerlerinin DJS uygulanmasını etkilemediği gözlenirken preoperatif üre ve kreatinin yüksekliği olan hastalarda DJS'nin anlamlı olarak yüksek bir şekilde uygulandığı gözlendi ($p<0.001$, $p<0.001$) (Tablo 1).

METS uygulanan hastalarda DJS anlamlı şekilde daha az uygulandı. ($p<0.001$). DJS sol üreter taşlarında ve proksimal üreter taşlarında, dilatasyona sebep olan taşlarda ve impakte taşlarda anlamlı olarak daha yüksek oranda uygulandı ($p=0.017$, $p<0.001$, $p=0.001$, $p<0.001$) (Tablo 1).

DJS uygulanan grupta ortanca taş boyutu 10 mm (min:4-max:15), uygulanmayan grupta 6 mm (min:4-max:11) idi ve taş boyutu arttıkça DJS'nin daha sık uygulandığı saptandı ($p<0.001$). DJS uygulanan grupta taş alanı 50 mm^2 (min:10-max:115) uygulanmayan grupta 25 mm^2 (min:7-max:65) idi ve DJS uygulanan grupta daha yüksekti ($p<0.001$). DJS uygulanan grupta taşın HU 612 (min:156-max:1440) uygulanmayan grupta 410 (min:100-max:1409) olarak saptandı ve DJS uygulanan grupta HU değeri daha yüksekti ($p<0.001$) (Tablo 1).

Operasyon süresi, lazer litotriptör frekansı ve toplam lazer atım sayısı operasyonu başarılı olan grupta daha düşüktü ($p<0.001$, $p<0.001$, $p<0.001$) (Tablo 1).

Komplikasyonlar DJS uygulanan grupta anlamlı olarak daha fazlaydı ($p<0.001$). Ayrıca Preoperatif VAS ve postoperatif VAS anlamlı şekilde DJS uygulanmayan grupta daha düşüktü ($p<0.001$, $p<0.001$) (Tablo 1).

Sonuç: Üreteroskopi üreter taşlarında sık kullanılan bir yöntemdir. Çalışmanın sonucunda kısa ameliyat süresine sahip, komplike olmamış ve risk faktörü olmayan operasyonlar sonrasında DJS kullanımının azaltılabileceğini düşünmekteyiz.

Anahtar kelimeler: double j stent, üreteroskopi, üreter taşı

Tablo 1: Stent takılması üzerine preop-perop faktörlerin ve stent takılmasının postoperatif bulgular üzerine etkilerinin değerlendirilmesi.

	DJS TAKILMADI (n=57)	DJS TAKILDI (n=83)	p
Cinsiyet (n,%)			
Kadın	22 (15.7%)	23 (16.4%)	0.175
Erkek	35 (25%)	60 (42.9%)	
Kronik böbrek hastalığı			
Yok	56 (40%)	80 (57.1%)	0.516
Var	1 (0.7%)	3 (2.1%)	
Hipertansiyon			
Yok	53 (37.9%)	68 (48.6%)	0.061
Var	4 (2.9%)	15 (10.7%)	
Diabetes Mellitus			
Yok	57 (40.7%)	75 (53.6%)	0.016
Var	0 (0%)	8 (5.7%)	
Astım			
Yok	53 (37.9%)	76 (54.3%)	0.760
Var	4 (2.9%)	7 (5%)	
Kronik obstrüktif akciğer hastalığı			
Yok	56 (40%)	81 (57.9%)	0.793
Var	1 (0.7%)	2 (1.4%)	
Konjestif kalp yetmezliği			
Yok	56 (40%)	81 (57.9%)	0.788
Var	1 (0.7%)	2 (1.4%)	
Taş tarafı			
Sağ	33 (23.6%)	25 (1.4%)	0.017
Sol	20 (14.3%)	47 (7.1%)	
Her iki taraf	4 (2.9%)	1 (0%)	
Taş lokalizasyonu			
Distal	46 (32.9%)	39(27.9%)	<0.001
Proksimal	7 (5%)	41 (29.3%)	
Birden fazla	4 (2.9%)	3 (2.1%)	
Dilatasyon			
Yok	8 (5.7%)	2 (1.4%)	0.009
Var	49 (35%)	81 (57.9%)	
Taşın boyu (mm) (median, min-max)	6 (4-11)	10 (4-15)	<0.001
Taşın alanı (mm^2) (median, min-max)	25 (7-65)	50 (10-115)	<0.001
Taşın Hounsfield Ünitesi (median, min-max)	410 (100-1409)	612 (156-1440)	<0.001
Taşa ESWL öyküsü			
Yok	57 (40.7%)	77 (57.5%)	0.038
Var	0 (0%)	6 (4.3%)	
Taşa Medikal Ekspulsif Tedavi			
Yok	14 (10%)	64 (45.7%)	<0.001
Var	43 (30.7%)	19 (13.6%)	
Preoperatif üre (median, min-max)	25.68 (12.84-83)	34 (19.26-141.24)	<0.001
Preoperatif kreatinin (median, min-max)	0.90 (0.50-2.28)	0.99 (0.38-8.53)	<0.001
Preoperatif hemoglobin (median, min-max)	14 (10-17.8)	14.3 (7.1-17.3)	0.408
Preoperatif nötrofil (median, min-max)	6.35 (1.75-19.76)	6.59 (1.22-12)	0.158
Preoperatif lenfosit (median, min-max)	2 (0.82-6)	2.24 (0.26-6.74)	0.100
Preoperatif nötrofil/lenfosit oranı (median, min-max)	2.84 (0.87-21.73)	2.91 (0.36-85.08)	0.849
Preoperatif monosit/lenfosit oranı (median, min-max)	0.25 (0.02-1.05)	0.27 (0.11-0.86)	0.523
Ameliyat süresi (dk) (median, min-max)	20 (10-45)	35 (10-60)	<0.001
Lazer frekansı (median, min-max)	6 (3-9)	7 (3-10)	<0.001
Lazer atım sayısı (median, min-max)	31 (0-457)	330 (0-850)	<0.001
Taş impaksiyonu			
Yok	56 (40%)	30 (21.4%)	<0.001
Var	1 (0.7%)	53 (37.8%)	
Reoloji			
Yok	57 (40.7%)	71 (50.7%)	0.003
Var	0 (0%)	12 (8.6%)	
Yatış süresi (gün) (median, min-max)	1 (1-2)	1 (1-10)	0.010
Komplikasyon			
Yok	57 (40.7%)	67 (47.9%)	0.030
Hematüri	0 (0%)	1 (0.7%)	
Sistit-pyelonefrit	0 (0%)	2 (1.4%)	
Ateş	0 (0%)	4 (2.9%)	
Üreter perolenmesi	0 (0%)	2 (1.4%)	
Taş migrasyonu	0 (0%)	7 (5%)	
Sepsis	0 (0%)	0 (0%)	
Ölüm	0 (0%)	0 (0%)	
Preoperatif Visual Analog Skoru (median, min-max)	7 (5-10)	8 (5-10)	<0.001
Postoperatif Visual Analog Skoru (median, min-max)	0 (0-2)	3 (1-5)	<0.001
Taş (median, min-max)	40 (15-86)	42 (13-66)	0.149
BMI (median, min-max)	23.67 (18.44-28.69)	24.46 (19.03-29.30)	0.128

Laparoskopik ve Robotik Cerrahi

PS-09

MECBURİ HİZMETİN İLK YILINDA LAPAROSKOPİK NEFREKTOMİ BAŞLANGIÇ DENEYİMLERİMİZ

Ahmet Yıldırım Balık, Muammer Babayiğit, Veysel Bayburtluoğlu, Nazım Abdulkadir Kankılıç, Serdar Geyik

Aksaray Eğitim Araştırma Hastanesi

Amaç: Laparoskopinin ürolojide ;minimal invaziv cerrahinin vazgeçilmez bir parçası olarak son yıllarda kullanımı giderek artmaktadır. Biz de uzmanlık eğitimi sonrası mecburi hizmetin ilk yılında perifer bir hastanede laparoskopik nefrektomi başlangıç deneyimlerimizi paylaşmayı amaçladık

Gereç yöntem: Eylül 2022 –Eylül 2023 tarihleri arasında Aksaray Eğitim Araştırma hastanesinde yapılan laparokopik nefrektomi cerrahileri (Laparoskopik simple nefrektomi,radikal nefrektomi ,nefroüreterektomi) retrospektif olarak incellendi.Operasyonlar mecburi hizmetin ilk yılındaki uzmanlar tarafından yapıldı.Operasonlarda kullanılan trokar,grasper,metal klipsler,right angle,Voyant® marka damar mühürleyicisi ve veres iğneleri ; Devlet Malzeme Ofisi tarafından sağlanan orjinal olmayan markalardan kullanıldı.Ancak damar klipslemede Weck ® marka Hem-o-lock klipsler kullanıldı.

Bulgular: 1 hastaya laparoskopik nefroüreterektomi,4 hastaya laparoskopik radikal nefrektomi ve 9 hastaya laparoskopik simple nefrektomi olmak üzere toplam 14 hastaya nefrektomi yapıldı .Tüm nefrektomiler transperitoneal olarak uygulandı.Tüm girişler veres iğnesi yardımı ile yapıldı.Hiçbir hastada Hasson yöntemi kullanılmadı.Sol nefrektomilerde genellikle 2 adet 10mm lik ve 2 adet 5mm lik toplam 4 tane trokar kullanıldı.Sağ nefrektomilerde ek olarak karaciğer ekartasyonu için 1 adet daha 5mm lik trokar kullanıldı.2 vakada renal venden minör sızıntı şeklinde kanama oldu ancak bu kanamalar baskı ve basıncın artmasıyla kontrol edildi ve cerrahiye devam edildi.1 vakada yapışıklıklar olması nedeniyle hilusta vasküler endo GIA kullanıldı.Diğer tüm vakalarda vasküler yapılar Hem-o-lock klipsler ile klipslendi. Tüm patoloji preperatları vücut dışına endobag yardımı ile alındı.10 mm lik port yerleri fasiyal olarak kapatıldı ancak 5 mm trokar yerlerinde fasial kapatılma yapılmadı. Hiçbir hastada vaka sırasında ya da post op kan replasmanı yapılmadı.Bir hastanın atektazi ve 2 hastanın üriner sistem enfeksiyonu nedenli yatışı uzadı ancak tedavileri tamamlanıp taburcu edildi.Hastanede yatış süresi ortalama 5.2 gün olarak saptandı. Hiçbir hastada clavian 3 ve üzeri postoperatif komplikasyon görülmedi.Hiçbir cerrahide açık cerrahiye geçilmedi tüm vakalar laparoskopik olarak başlanıp laparoksopik olarak bitirildi 6 aylık takiplerde

hastalarda herhangi bir nüks veya ek patoloji izlenmedi.Yapılan cerrahiler ile ilgili demografik özellikler tablo 1 de verilmiştir.

Sonuç: Klinikteki laparoskopik cerrahi enstümanlarının yeterliliği,klinikteki cerrahların birbiri ile olan tecrübe paylaşımının iyi olması yeni uzman ürologlar için önemli bir avantajdır. Laparoskopik cerrahi her ne kadar komplikasyonları ve öğrenme eğrisinin uzun olması nedeniyle ürologların endişe ettiği bir cerrahi olsa da; eğer ki iyi laparoskopi eğitimi almış, komplikasyonları tanıyan ve yönetebilen, laparoskopinin kurallarını bilen ve uygulayan bir yeni uzman; şartlar da uygunsa uygun hastalarda minimal invaziv cerrahi olarak laparoskopi yapmaktan çekinmemelidir.

Anahtar kelimeler: Laparoskopi,nefrektomi

Tablo 1. Demografik özellikler

	Lap Simple Nefrektomi	Lap Radikal Nefrektomi	Laparoskopik Nefroüreterektomi	Toplam
Hasta sayısı	9	4	1	14
Yaş	47(24-72)	60(55-66)	59	51 (24-72)
Cinsiyet (E/K)	6K 3E	2 K/2 E	1 E	8 K 6 E
Taraf(Sağ /Sol)	6 SOL /3 SAĞ	2 SOL / 2 SAĞ	1 SAĞ	8 SOL 6 SAĞ
Operasyon süresi ortalama (dakika)	129(100-165)	165 (130 -200)	220	146 (100-220)
Kanama miktarı (ml)	95 ml(50-150)	125(100-150)	200	98 ml(50-150)
Hospitalizasyon süresi (Gün)	5.2 (3-10)	5.5 (4-7)	4	5.2 (3-10)
Postoperatif Komplikasyon (YOK/ CLAVİAN 2 ve üzeri komplikasyon)	2 tane Clavian 2 komplikasyon (Enfeksiyon)	1 tane Clavian 2 komplikasyon (Atelektazi)	Yok	3 tane Clavian 2 komplikasyon
Es replasmanı (var/yok)	YOK	YOK	YOK	YOK
Patoloji	Benign karakterde bulgular	1 tane T1b rcc 1 tane T3a rcc	1 tane T1b rcc 1 tane T3a rcc	
Cerrahi sınır pozitifliği	YOK	YOK	YOK	YOK

Geleceği Şekillendiren Teknolojiler

PS-10

ÜRETRA DARLIĞINDA ÜRETROPLASTİ ÖNCESİ PERKÜTAN GİRİŞ DENEYİMİMİZ

İlyas Yaz, Engin Denizhan Demirkıran

Zonguldak Bülent Ecevit Üniversitesi Hastanesi

Amaç: günümüzde üretral darlıklarının tedavisinde birden fazla tedavi seçeneği mevcuttur. Travma sonrası oluşan 2 cm den kısa bulbar üretra dalıklarında anastomotik üretroplasti önerilmektedir .Açık cerrahi yöntemlerinin yanı sıra düşük morbidite, uygulanabilme kolaylığı nedeniyle endoskopik tedaviler de uygulanmaktadır. Bu çalışmada üretral darlık nedeniyle yapılan endoskopik tedavi yönteminin sonucu değerlendirilmesi amaçlanmıştır.

Materyal ve Metod: Üroloji polikliniğine pelvik travma sonrası idrarını yapamama nedeniyle başvuran damla damla ıdrar yapma nedenıyle uroflowmetrı deneyımı başarırız olan hastamızın dosyası retroseptıf olarak incelenmiştir

Bulgular: işlem öncesi üretral ve sistostomi kateteri olmayan hastaya tarafımızca sistoüretrografi çekilmiş olup bulböz üretra seviyesinde 2 cm darlık segmenti saptanmıştır. 7.5 F üreteroreneskop ile yapılan sistoskopi işlemınde glidewıre darlık segmentının proksimalıne gecememesı uzerine dolu olan mesaneye perkütan giriş yapıldıktan sonra mesaneye hidrofilik kılavuz tel gönderildi. Kılavuz tel eşliğinde amplatz dilatatör ile dilatasyon yapıldıktan sonra 16 f akses kılıfı yerleştirildi. Akses kılıf içerisinden 9 f fleksibl urs ile girildi. Mesane boynu görüntülenerek üretraya antegrad olarak fleksibl urs ile girildi. Dar olan segment fleksibl üreterorenoskop ile görüntülendi. Ve eş zamnlı olarak glidewıre kateter darlık segmentından gonderıldı . Takiben üretradan üretrotom ile girildi. Dar olan segmente üretrotom ile gelindiğinde üretrotomun ışığı kısıldı. Üretrotom ekranında fleksibl urs ışığı görüntülendi. Bu ışığa doğru soğuk bıçakla kesi yapılarak ilerlendi. Fleksibl urs ekranında üretrotom görüntülenmesini takiben üretrotomun ışığı açıldı ve kapalı lümen tamamen açıldı. Üretrotom içerisinden kılavuz tel mesaneye gönderilerek kılavuz tel üzerinden silikon kaplı foley sonda takıldı.

Sonuç: Travma sonrası gelişen kısa segment (≤2 cm) darlıklarda anastomotik üretroplasti komplikasyon oranının az olması ve başarı oranının yüksek olması nedeniyle tercih edilebilir bir cerrahi yöntemdir. Uyguladığımız endoskopik yöntem uygulama kolaylığı, düşük morbidite oranları ve hastanın hastanede kalış süresinin oldukça kısa olması nedeniyle komplet üretral darlıklarının endoskopik tedaviside üretroplasti öncesi bir basamak olabilir.

Anahtar kelimeler: üretral darlık

Sistografi görüntüsü

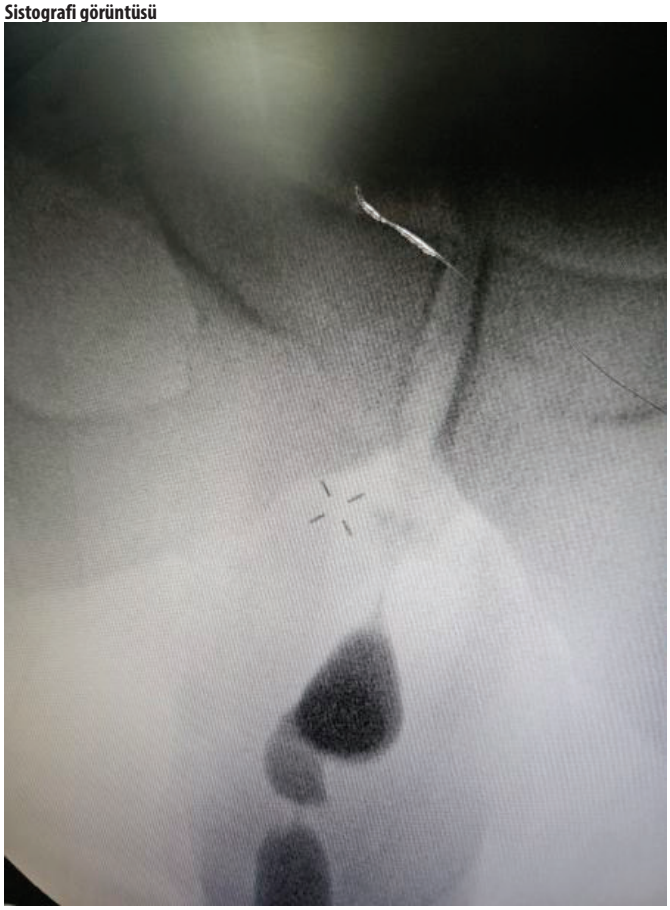

Operasyon görüntüsü



Geleceği Şekillendiren Teknolojiler

PS-12

MESANE TÜMÖRÜNDE TAKİP VE TEDAVİDE İNTRAVEZİKAL BCG TEDAVİSİNİN REKÜRRENS ÜZERİNE ETKİSİ

Cemil Aydın, Ahmet Taşçı, Musa Ekici, Mustafa Serdar Çağlayan, Muhammet İhsan Öztürk, Mehmet Murat Baykam

Hitit Üniversitesi Tıp Fakültesi Üroloji A.d

Amaç: Kliniğimizde kasa invaziv olmayan mesane kanseri (KİOMK) tanısı alan ve intravezikal BCG uygulanan hastaların özelliklerini, rekürrens oranlarını sunmayı amaçladık.

Materyal ve Metot: Ocak 2012 ile Ocak 2024 tarihleri arasında KİOMK tanısı almış olan intravezikal BCG uyguladığımız 125 (E:118 K:7) hastanın verilerini ve sonuçlarını inceledik. Hastaları yaş, cinsiyet, sigara kullanım özellikleri, ek hastalıklar, patolojik evre, histolojik derece, kullandıkları toplam (indüksiyon+idame) BCG dozu, takip süresi, nüks oranları, sistektomiye gidiş, açısından retrospektif olarak değerlendirdik.

Bulgular: TUR sonrası mesane kanseri tanısı alan 138 hasta çalışmaya dahil edildi. Hastaların ortalama yaşı 70,8 (43-93) yıl; 112 (%81) hasta sigara kullanıcısı iken; ortalama tümör çapı 3,4 cm (0,3-10 cm) idi. Yetmiş iki (%52) hastada HT, 36 (%26) hastada DM, 45 (%32) hastada KAH, 5 (%3) hastada SVO, 9 (%6) hastada KOAH vardı. Evre pTa, pT1, pT2 olan hasta oranları sırasıyla 42 hasta (%30), 79 hasta (%56), 10 (%26) hasta olarak bulundu. Histolojik dereceleri; düşük dereceli (LG), yüksek dereceli (HG) ve izole in situ karsinom (CIS) oranları sırasıyla 43 (%31), 88 (%63) ve 7 (%5) idi. ReTUR patolojisi 50 hastada normalken, 14 hastada T1 HG, 1 hastada T1LG, 7 hastada TaHG, 5 hastada TaLG, 12 hastada CIS saptandı. Hastaların intravezikal BCG (indüksiyon+idame) uygulama doz ortalaması 10,8 (6-24) idi. İlk tur sonrası takip süresi ortalaması 17.3 (3-48) aydı. İlk patolojisi TaLG olan hastada, 3. yılda T1HG mikropapiller+nested tip varyant nüksü nedeniyle BCG tedavisi başlandı. Takiplerinde nüks görülmedi.

İlk patolojisi TaHG olup, ReTUR'u T1HG nested tip patoloji saptanan hastaya BCG başlandı. Takiplerinde nüks görülmedi. İlk patolojisi T2HG nested, mikrokistik, mikropapiller varyant patolojisi olan hastaya komorbiteleri nedeniyle multimodal tedavi uygulandı. İlk patolojisi T1HG olup, ReTUR'u T1HG hastaya BCG başlandı. 2.yılda T1HG mikrositik mikropapiller varyant patoloji nüksü saptandı. 3 yıl sonra T2HG nüksü nedeniyle sistoprostatektomi yapıldı. İlk patolojisi T1HG mikropapiller varyant patoloji olup ReTUR sonucu T2HG olan hastaya sistoprostatektomi yapıldı. İlk patolojisi T2HG nested varyant patoloji olup mevcut komorbiditeleri nedeniyle multimodal tedavi uygulandı. İlk patolojisi T1LG mikropapiller varyant, ReTUR sonucu TaLG olan hastaya BCG başlandı. Hastada 11. doz da intolerans nedeniyle BCG ye devam edilemedi. Sonraki takiplerinde nüks gelişmedi. İlk patolojisi T1HG, ReTUR'u T1HG olan hastaya BCG başlandı. İdame tedavinin 1 yılında 2 kez T1HG nüks ve ilk tanıdan 3 yıl sonra T2HG progresyonu nedeniyle sistoprostatektomi yapıldı.

TUR sonrası 4 hastanın patolojisi T2HG saptandı. Bu hastalardan birinde sarkomatoid varyant vardı. Bu 4 hastaya sistektomi yapıldı.

BCG sonrası bir hastada granülomatöz hepatit, 1 hastada ise kemik iliği tutulumu olması nedeniyle BCG tedavisi stoplanıp antitüberküloz ilaç tedavisine başlandı, her iki hastanın takiplerinde nüks saptanmadı.

Sonuç: KİOMK'de intravezikal BCG tedavisi orta-yüksek riskli grupta transüretral rezeksiyon sonrası hem nüksü hem de progresyonu önlemesi açısından en önemli tedavidir. Bu çalışmada BCG tedavisi alan, takipli 125 hastanın 46'sında nüks saptanmıştır. 79 hastada ise nüks saptanmamıştır. Nükslerin çoğu pandemi döneminde takiplerini aksatan hastalarda olmuştur.

Anahtar kelimeler: mesane kanseri, varyant patoloji, BCG

Kaynaklar

Zhang W, Yu L, Chang Z, Xiong H. BCG immunotherapy promotes tumor-derived T-cell activation through the FLT3/FLT3LG pathway in bladder cancer. J Cancer. 2024 Jan 1;15(3):623-631. doi: 10.7150/jca.90085. PMID: 38213738; PMCID: PMC10777044.

Tablo 1. Hastaların demografik özellikleri, hasta verileri

Hasta sayısı (n)	125
Erkek/Kadın	118/7
Ortalama yaş (yıl)	70.4 (43-93)
Sigara içicisi	101 (%80,8)
HT	71 (%56)
DM	31 (%24)
SVO	5 (%4)
KOAH	8 (%6)
KAH	41 (%32))
ASTIM	10 (%8)
Ortalama tm. çapı (cm)	3,27 (0,3- 10)
pTa	40 (%32)
pT1	76 (%60)
pTis	6 (%4)
HG	76 (%60)
LG	41 (%32)
Ortalama BCG doz sayısı	10,7 (6-24)
Ortalama takip süresi (ay)	17.3 (3-48)
BCG altında nüks	46

Perkutan Nefrolitotomi

PS-14

SUPİN MİNİ PNL DE STANDART AMPLATZ KILIF BOYU KISA KALDIĞI DURUMDA ÇÖZÜM YÖNTEMİ OLARAK AMPLATZ DİLATATÖR KULLANIMI

İlyas Yaz, **Engin Denizhan Demirkıran**

Zonguldak Bülent Ecevit Üniversitesi Hastanesi

Amaç: Perkütan nefrolitotomi (PNL) >2 cm böbrek taşlarının tedavisinde altın standart cerrahi yöntemdir. PNL cerrahisi pron ya da supin pozisyonlarda yapılabilmektedir. Mini pnlde 16-20 Fr amplazt kılıf kullanımı börekte daha az travmaya neden olmaktadır . Ancak mini perkütan nefrolitotomi işlemi sırasında kullanılan enstümanların boyu özellikle supin pozisyonda erişkin vakalarda zaman zaman kısa gelmektedir.

Materyal ve Metod: Üroloji polikliniğine sağ yan ağrısı nedeniyle başvuran yapılan tetkıklerınde toplam boyutu 7 cm sağ böbrek taşı saptanması nedeniyle tarafımızca mini pnl kararı verilen hastada taş cilt mesafesi fazlalığı nedenli akses kılıfa yapılan müdahale değerlendirildi.

Bulgular: 73 Yaşında bilateral renal kalkül nedeniyle multipl operasyon öyküsü olan hastanın operasyon öncesi sağ böbrekte dj kateteri mevcuttu. Sağ böbrekte en büyüğü 3 cm olan toplam tas yükü 7 cm olan multıpl kalkulü mevcuttu. Sağ böbrek orta poldeki taşın cilt –taş mesafesi 14 cm di . sağ böbrek renal pelvisteki kalkül için orta pol orta kalıksten ultrason eşliğinde intraducer iğne girildi . ardından trakt amplatz dilatatörlerle 18f e kadar dilate edilip 17 cm uzunluğunda standart kılıf olarak 18 fr renal kılıf yerleştirildi. Renal kılıf uzunluğunun yetersiz geldiği görüldü. Ardından 30f amplatz dilatatörün uç kısmı 4 cm kesilerek 18fr renal kılıf arka kısmına yerleştirilerek uzatıldı ve orta pol ve pelvisteki taşlara ulaşmak mümkün hale geldı. Takiben 15f nefroskop şaftı ile toplayıcı sisteme girildi ve kalküller pnomotık litotriptör ıle fragmante edildi. Fragmante edilen parcalar renal pelvıs dısına ekstrakte edildi. Ardından 2. access ıle sağ böbrek kaliksiel sisteme introducer iğne ile alt pol alt kalıkse 18fr'lik 2. access yapıldı. Kalküller pnomotık litotriptör ıle fragmante edildi ve fragmante edilen parcalar renal pelvıs dısına ekstrakte edildi. Aynı girişi traktındaki mevcut kılıf 2 cm geri çekilerek içerisinden intraducer iğne ile orta pol alt kalıks ulasacak y seklınde 18fr 2. acces yerlestırıldi. Bu alandaki kalkülde fragmente edilerek toplayıcı sistemi dışına alındı. Çıkış stratejisi olarak toplayıcı sisteme 4,8 fr dj kateter yerleştirildi. Nefrostomi tercih edilmedi.

Sonuç: Mini-PCNL'de uygun hasta seçimi ve klinik tecrübenin artmasına bağlı olarak yüksek başarı, düşük komplikasyon oranları ile güvenle yapılabilmektedir. Özellikle supin pozisyonda daha uzun olan taş cilt mesafesinde amplatz kılıf yetişmediği durumlarda üretilmiş uzun kılıflar kullanılabileceği gibi evanterde mevcut olmadığı durumlarda amplatz dilatatör kesilerek kılıf mesafesi uzatılarak cerrahi güvenli bir şekilde sonlandırılabilir.

Anahtar kelimeler: Böbrek taşı, Mini perkütan, Tedavi

Böbrek tası



Renal Kılıf



Renal kılıf

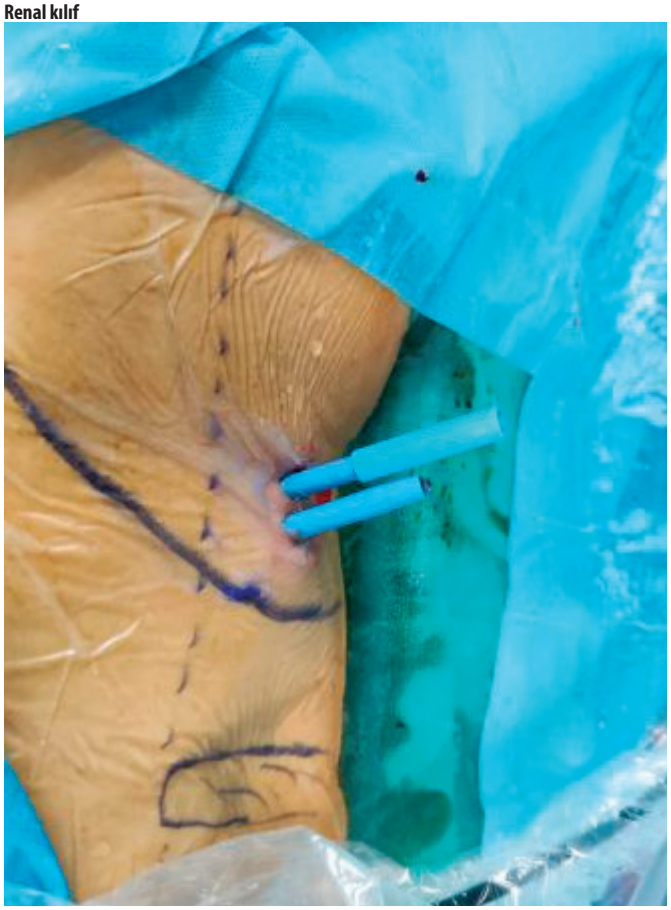

Laparoskopik ve Robotik Cerrahi

PS-18

LAPAROSKOPİK CERRAHİDE İLK PORT GİRİŞİ SIRASINDA BIÇAKLI TROKAR KULLANIMI İLE MEYDANA GELEN KOLON YARALANMASI: 4 OLGU

Sinan Karazindiyanoğlu

Osmaniye Devlet Hastanesi

Giriş: Laparoskopik cerrahide bağırsak yaralanması nadir görülen fakat ciddi bir komplikasyondur. Laparoskopiye bağlı gastrointestinal hasar insidansı %0,13, bağırsak perforasyonu %0,22' dir. Bağırsak yaralanmalarının %38,6' sı kalın bağırsak yaralanması olarak rapor edilmiştir.Hastaların %66,8' inde tanı operasyon anında veya ilk 24 saat içinde konulmuştur. Hastaların %78,6' sı laparotomi ile onarılmıştır. Laparoskopiye bağlı bağırsak hasarında ölüm oranı %3,6' dır.

Bulgular: Kliniğimizde 2014-2024 yılları arasında 714 hastaya laparoskopik ürolojik cerrahi işlemler uygulandı. Bunların tamamında veres iğnesi giriş tekniği ile 20 mmHg intraabdominal basınca kadar batın içi CO2 ile pneumoperiton oluşturuldu. Ardından İlk port girişi için 11' lik bıçaklı trokar kullanıldı. Bu yöntemle farklı zamanlarda yapılan toplam 4 vakada ilk girişte farkedilen trokarın bıçağının kesmesi sonucu iatrojenik kolon yaralanması meydana geldi. Olguların tamamında kolonun hem ön hem arka duvarında iki taraflı perforasyon izlendi. Vakaların 3 tanesi nefrektomi 1 tanesi de böbrek kist eksizyonu idi. Sağ taraf olan 3 vakada büyük poşe böbrek ve büyük büyük alt pol kisti sebebiyle kolon mediale doğru itilmiş olduğu izlendi. 4. vaka olan sol nefrektomi vakasında ise kolonun batın içi britlerden dolayı batın medialine doğru yerleştiği görüldü. Çıkan kolonun delindiği 3 vaka laparoskopik olarak kolon serbestlenerek 3/0 ipek ile iki taraftan primer sütürasyon ile onarıldı. Diğer vaka açık laparotomi ile onarıldı. İşlem sonrası 3 gün sonra sıvı, 5 gün sonra katı beslenmeye başlanan hastalarda başka bir komplikasyon oluşmadı.

Sonuç: Operasyon sırasında farkedilen trokara bağlı kolon yaralanmalarında kolondaki kesi yerlerinin tam olarak ortaya konulduğu olgularda laparoskopik primer kolon sütürasyonu güvenle uygulanabilir minimal invaziv bir yöntemdir. Literatürdeki laparoskopik olarak tamir edilen barsak yaralanmaları olguları arttıkça açık laparatomi ile onarıma alternatif olarak ilk sırada yerini alacaktır.

Anahtar kelimeler: Laparoskopi, kolon yaralanması

Kaynaklar

1. Llarena NC, Shah AB, Milad MP. Bowel injury in gynecologic laparoscopy: a systematic review. Obstet Gynecol. 2015;125(6):1407–1417.
2. Van der Voort M, Heijnsdijk EA, Gouma DJ. Bowel injury as a complication of laparoscopy. Br J Surg. 2004;91:1253–1258.
3. Teoh B, Sen R, Abbott J. An evaluation of four tests used to ascertain Veress needle placement at closed laparoscopy. J Minim Invasive Gynecol. 2005;12:153–158.
4. den Boer KT, de Jong T, Dankelman J, Gouma DJ. Problems with laparoscopic instruments: opinions of experts. J Laparoendosc Adv Surg Tech A 2001; 11: 149–155.
5. El-Banna M, Abdel-Atty M, El-Meteini M, Aly S. Management of laparoscopic-related bowel injuries. Surg Endosc 2000; 14: 779–782.

Stentler

PS-19

DİSLOKE ÜRETRAL STENT OLGUSU

Mevlüt Keleş, Ahmet Yüce, Erdal Benli, Abdullah Çırakoğlu, Nurullah Kadim

Ordu Üniversitesi Eğitim Ve Araştırma Hastanesi

Giriş: Üretral darlık fibrozise bağlı olarak üretral lümenin daralmasıdır. Nedeni transüretral girişimler nedeniyle genellikle iatrojeniktir, bunların yanında pelvik kırığa eşlik eden üretra rüptürü, enfeksiyonlar, hipospadias onarımı ve idiopatik hasta grubu gelmektedir. Tedavi başlıca endoskopik ve açık cerrahi olarak ikiye ayrılmaktadır. Endoskopik prosedürlerin başarı şansı daha düşüktür ve hastaların büyük kısmında nüks görülmektedir. Darlık segmenti uzun ve nüks eden vakalarda açık cerrahi daha uygun bir yaklaşımdır. Bu çalışmada amacımız üretral darlık nedeniyle üretral stent uyguladığımız hastayı sunmak ve bu konuya ilgi çekmektir.

Vaka sunumu: H.Ö isimli 59 yaşında erkek hasta işeme zorluğu nedeniyle kliniğimize başvurdu. Mükerrer üretral darlık nedeniyle 7 kez internal üretrotomi öyküsü mevcuttu. Yapılan değerlendirmesinde üroflowmetri:3,4/1,8 (159 cc) rezidü idrar: 57 cc olarak saptandı. Hastanın çekilen üretrografisinde membranöz üretrada yaklaşık 1 cm boyutlu ciddi darlık segmenti izlendi. Hastaya internal üretrotomi/üretral stent ve üretroplasti seçenekleri anlatıldı. Hasta internal üretrotomi/üretral stent uygulamasını tercih etti. Aynı seansta hastaya internal üretratomi ve üretral stent uygulaması yapıldı. Hastanın operasyon sonrası kontrollerinde herhangi bir sıkıntı saptanmadı. Hasta 1. yıl kontrollerinde sürekli devam eden dizüri şikayeti olduğunu belirtti. Kontrol üroflowmetri: 6.2/4.1/156 cc ölçüldü, rezidü idrar saptanmadı. Üretrografide membranöz üretrada darlık segmenti görüldü, stentin darlığın distaline disloke olduğu görüldü ve çıkarılmasına karar verildi. Operasyonda stentin bulber üretrada disloke halde olduğu görüldü ve çıkarıldı. Membranöz üretrada yaklaşık 2 cm darlık segmenti internal üretrotomi ile açıldı. Hasta takibe alındı.

Sonuç: Üretral darlıklarda endoskopik işlemlerin uygulanması kolay, kısa dönemde hasta memnuniyeti yüksektir fakat uzun dönemde nüks ve komplikasyon oranları fazladır. Bu nedenle rekürren olgularda üretroplasti seçeneğini hastalara sunmalıyız.

Anahtar kelimeler: Üretral darlık, üretral stent, internal üretrotomi

Üretral stent çıkarılmadan önceki üretrografi

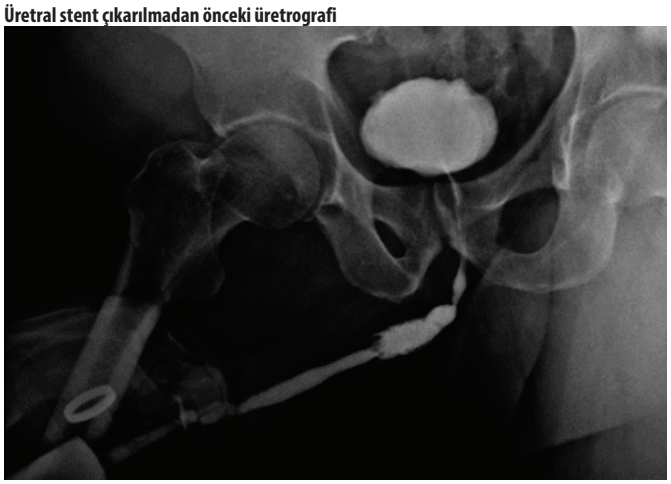

Üretral stent takılmadan önceki üretrografi

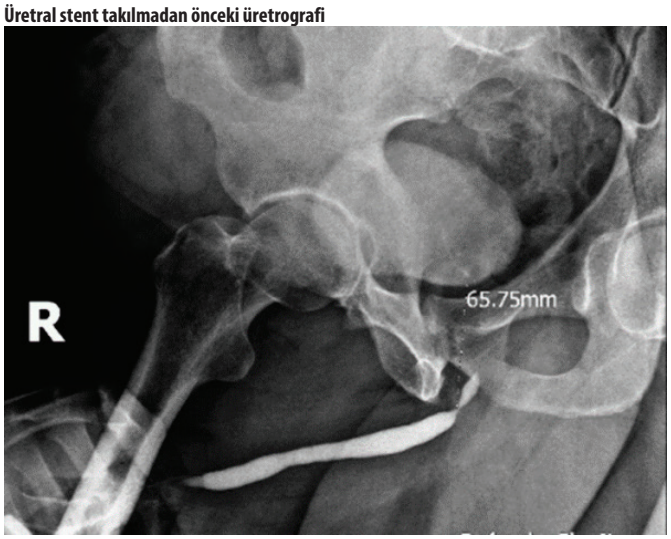

SUNULU POSTER BİLDİRİLER

Geleceği Şekillendiren Teknolojiler

SP-01

ÜRETERİN PRİMER B HÜCRELİ LENFOMASI , NADİR VAKA SUNUMU

Gözde Doğan, Fatih Sandıkçı, Şeyma Aydın

Ankara Etlik Şehir Hastanesi

Üreter kanserleri nadir görülen ürolojik tümörlerdir. Batı ülkelerinde insidansı 100.000'de 2 ve tüm üretelyal kanserlerin %5-10'unu oluşturmaktadır [1]. Sigara kullanımı ve ariştoleşik asit etyolojisinden sorumlu ajanlar olarak bilinmektedir. Üreter kanserlerinin en yaygın formu transizyonel hücreli karsinomdur (>%80). Sırasıyla skuamöz hücreli karsinom (<%10) ve adenokarsinom (<%1) subtipleri de izlenmektedir [2].

Üreter duvarında lenfoid doku bulunmamaktadır. Üreteral kitlelerin rezeksiyonu sonrasında patolojik tanının ureteral lenfoma olarak raporlanması literatürde nadir görülen bir sonuçtur [3].

Bu çalışmamız, sağ yan ağrısı ve sağ hidroüreteronefrozu olan 73 yaş-kadın hastayı sunmayı amaçlamıştır. Hastanın yapılan tetkikler ve sağ tanısal urs operasyonu sonrasında, primer üreteral B lenfoma tanısı raporlanmıştır.

Anahtar kelimeler: Ureteral Neoplasms , Lymphoma, B-Cell ,

Kaynaklar

1. Stohrer, M., et al., EAU guidelines on neurogenic lower urinary tract dysfunction. Eur Urol, 2009. 56(1): p. 81-8.
2. Dai, Z., et al., Primary follicular non-Hodgkin's lymphoma of the ureter: A case report and literature review. Oncol Lett, 2016. 11(6): p. 3939-3942.
3. Haitani, T., et al., [A case of ureteral malignant lymphoma with concentric thickening of the ureteral wall]. Hinyokika Kiyo, 2012. 58(4): p. 209-13.

Üreter lenfoma endoskopik görünüm



Üreter lenfoma BT görünümü

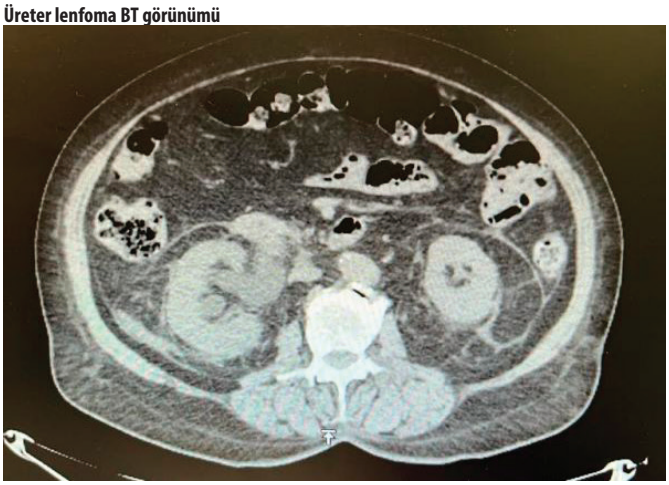

Üreter lenfoma BT görünümü



Stentler

SP-02

TRANSPLANTE BÖBREKTE MİGRATE MONO J KATATERİN ENDOSKOPİK OLARAK ÇIKARILMASI

Orçun Burak Karadağ[1], Berk Yasin Ekenci[1], Alihan Kokurcan[1], Metin Yığman[1], Sadık Ahmet Uyanık[2], Ahmet Nihat Karakoyunlu[1]

[1]*Sağlık Bilimleri Üniversitesi, Ankara Etlik Şehir Hastanesi, Üroloji Ana Bilim Dalı, Ankara, Türkiye*
[2]*Sağlık Bilimleri Üniversitesi, Ankara Etlik Şehir Hastanesi, Radyoloji Ana Bilim Dalı, Ankara, Türkiye*

Giriş: Tıp alanındaki ilerlemelere rağmen nakil sonrası postoperatif tıbbi ve cerrahi komplikasyonlar hala önemli morbidite ve mortaliteye neden olmaktadır.[1] Kanama, renal arter-ven trombozu, perirenal koleksiyon nakil sonrası erken dönem, üreteral stenoz, reflü, renal arter stenozu ve unutulmuş üreteral stentler geç dönem komplikasyonlardır.[2,3] Üreteral reflü ve stenozun üreteral kateterler ile tedavi

edilmesi cerrahların profilaktik stent uygulamasını arttırmaktadır.[4] Ancak kateterin ek bir endoskopik işlemle çıkarılması gerekmektedir. Kateterin çıkarılmasında gecikme veya kateterin unutulması; idrar yolu enfeksiyonları, üreteral obstrüksiyon, kateterin migrasyonu veya taşlaşması gibi nakil böbreği tehlikeye atabilecek komplikasyonlara yol açabilir.[5] Olgumuzda, canlı donörden böbrek naklini takiben üreteral mono-j kateter yerleştirilen hastada, gecikme sonrası kateterin migrate olması sebebiyle minimal invaziv olarak girişimsel radyoloji ile birlikte çıkarılmasını ele aldık.

Olgu Sunumu: 58 yaş erkek hasta 12 yıldır kronik böbrek yetmezliği sonucu son 2 yıl rutin hemodiyaliz almış. Mart 2023 tarihinde canlı donörden renal transplantasyon operasyonu sırasında mono-j kateter yerleştirilmiş. Postoperatif 2.günde miyokard infarktüsü geçirmiş ve koroner anjiyografi ile stent yerleştirilmiş. Bu süreçte kateter çekimi, planlanan zamanda yapılamayan hastanın nakil sonrası 2. ayda endoskopik yolla üreteral stent çekilmesi denenmiş fakat migrasyon sebebiyle işlem başarısız olmuş. Tarafımıza katater çekilmesi amaçlı başvurdu. Hastanın bilinen koroner arter hastalığı ve hiperlipidemisi mevcut. Operasyon geçmişinde ise herniografi ve renal transplantasyon öyküsü vardı. Genel anestezi ile yapılan üretrosistoskopisinde transplante edilen böbreğin orifisi sağ yan duvar-kubbe bileşkesinde saat 10-11 hizasında görüldü. Fleksible sistoskop ile orifis içerisine kılavuz tel ilerletilmeye çalışıldı fakat başarılı olunamadı. Girişimsel radyoloji davet edildi ve ultrason eşliğinde transplante böbreğin üst kaliksinden 4F vertebral anjiografik kateter ile erişim sağlandı. Skopi ile piyelografi çekilmesinin ardından kateter içerisinden kılavuz tel üretere gönderildi. Kılavuz tel forceps yardımıyla mesane dışına alındı. 10 Fr erişim kılıfı kılavuz tel üzerinden ilerletilerek skopi eşliğinde transplante edilen böbreğin üreterine yerleştirildi. Fleksibl renoskop ile girilerek toplayıcı sistem içerisinde taşlaşmış olan mono-j kateter görüldü ve forceps yardımıyla çıkartıldı. Erişim kılıfı yardımıyla transplante böbreğe yeni 4,7 Fr 26cm DJ kateteri yerleştirildi. İşlem komplikasyonsuz sonlandırıldı. Hastanın postoperatif dönem takipleri sorunsuz geçti ve taburculuğu gerçekleştirildi.

Sonuç: Kullanılan üreteral stentler mümkün olan en kısa zamanda çekilmelidir. Hasta ve yakınları stent hakkında mutlaka ayrıntılı olarak bilgilendirilmeli ve kontrole zamanında gelmesi sağlanmalıdır. Stentlerin ürolojik komplikasyonları önlemede çok yararlı olduğu konusunda fikir birliği vardır; ancak stentlerin enfeksiyona zemin hazırlama ve bazen geç dönem takip sırasında unutulma riski vardır. Bu nedenle hastanın tıbbi epikrizine stent varlığı ve öngörülen çıkarılma tarihi mutlaka yazılmalıdır. Stent materyal ve stent tipi seçimi de önem teşkil etmekte olup günümüzde de en yaygın olarak kullanılan double j stent seçimi en güvenli tercih olacaktır.

Anahtar kelimeler: Böbrek transplantasyonu, Minimal invaziv cerrahi işlemler, Stentler

Kaynaklar

1. Haberal M, Boyvat F, Akdur A, Kırnap M, Özçelik Ü, Yarbuğ Karakayalı F. Surgical Complications After Kidney Transplantation. Exp Clin Transplant. 2016 Dec;14(6):587-595. PMID: 27934557.
2. Dr. Acar, T., Süleyman U. Ç. Posttransplant Erken Dönem Cerrahi Komplikasyonlar. Editör Prof. Dr. Aydın T. Transplantasyon Nefrolojisi Pratik Uygulama Önerileri Ankara, Türk Nefrolojı Derneği 2016:83-90.
3. Mundy AR, Podesta ML, Bewick M et al. The urological complications of 1000 renal transplants. Br J Urol 1981; 53: 397.
4. Insall RL, Bell R, Hutchison BG, Haywood EF, House AK. A method for the treatment of ureteric complications following renal transplantation. Australian & New Zealand Journal of Medicine. 1995;65(9):654-7.
5. Nadjafi-Semnani, M., Simforoosh, N., Basiri, A., Tabibi, A., & Nadjafi-Semnani, A. (2020). Comparison of Removing Double-J Stent With and Without Cystoscopy in Kidney Transplant Patients: A Randomized Clinical Trial. Urology Journal, 17(2), 173–179.

Minimal İnvaziv Cerrahide Komplikasyonlar

SP-03

SUPRAPUBİK SİSTOSTOMİ KATATERİNİN NADİR BİR KOMPLİKASYONU

Enes Şener, Berk Yasin Ekenci, Tarık Küçük, Adem Sancı, Kubilay Sarıkaya, Azmi Levent Sağnak

Sağlık Bilimleri Üniversitesi, Ankara Etlik Şehir Hastanesi, Üroloji Ana Bilim Dalı, Ankara, Türkiye

Giriş: Suprapubik sistostomi (SPS), işeme disfonksiyonu olan nörojen mesane hastalarında definitif ve akut üriner retansiyona gelişen hastaların tedavisinde üriner diversiyonun sağlanması amacıyla sıklıkla kullanılır. Güvenli bir prosedür olmasına rağmen; enfeksiyon, kanama gibi birçok yaygın komplikasyonları bulunmaktadır. SPS'nin yerinden çıkması, bağırsak perforasyonu, enterokutanöz fistül, kateterin düğümlenmesi gibi daha az görülen komplikasyonlar bildirilmiştir.[1] Bu komplikasyonlar cerrahi tekniğe veya kateterin kendisine bağlı olarak gerçekleşebilir. Cerrahi tekniğe bağlı olarak gelişen komplikasyonlar kontrol edilebilir ve azaltılabilir, ancak katetere bağlı komplikasyonlar kaçınılamaz ve öngörülemezdir.[2] Biz de bu olgumuzda akut üriner retansiyona giren bir hastada acil olarak takılan SPS'nin daha sonrasında bir kısmının koparak mesanede kaldığı ve endoskopik olarak çıkarıldığı bir olgu sunacağız.

Olgu Sunumu: 10 yıldır benign prostat hiperplazisi (BPH) sebebiyle takip edilen ve bu süreçte silodosin 8mg, dutasterid 0,5 mg kullanımı olan 77 yaşında erkek hasta acil servisimize idrar yapamama şikayeti ile başvurdu. Üretral sonda takılamaması nedeniyle tarafımıza konsülte edildi. Özgeçmişinde operasyon öyküsü yoktu ve hipertansiyon hastalığı mevcuttu. Yapılan üriner sistem ultrasonografisinde postvoiding rezidü idrar hacmi 650 cc olarak ölçüldü. Bilateral böbreklerde grade 1 hidronefroz olduğu izlendi. Prostat hacmi 135 gr olarak ölçüldü. Kreatinin değeri 1,2mg/dl ölçüldü. Tarafımızca üretral sonda denemesi başarısız oldu. Antikoagülan, antiagregan tedavi almayan ve öyküsünde mesane tümörü olmayan hastaya üriner diversiyon (ÜD) amaçlı 10 Fr SPS takıldı ve berrak idrar çıkışı olduğu izlendi. 3 gün sonra tarafımıza SPS'nin yerinden çıkması sonucu idrar yapamama ile başvurdu. SPS bütünlüğünün tam olmadığı izlendi. Hastaya lokal anestezi eşliğinde yapılan üretrosistoskopide SPS'nin bir kısmının mesanede olduğu izlendi. Forseps yardımı ile çıkarılmaya çalışılsada başarılı olunamadı. Hastaya sistoskopi eşliğinde üriner diversiyon amaçlı 16 fr foley sonda takıldı. Hasta bilgilendirildikten sonra genel anestezi eşliğinde transüretral prostat rezeksiyonu (TUR-P) ve SPS çıkarılması planlandı. Operasyon sırasında SPS mesanede görüldü ve dışarı çıkartıldı (Resim-1). Aynı zamanda TUR-P uygulandı. Hasta postoperatif 3. günde hasta üretral sondası çekilerek taburcu edildi.

Tartışma: Literatüre bakıldığında SPS komplikasyonları genellikle bağırsak yaralanmaları şeklinde bildirilmiştir. Murugesan ve ark. bildirdiği vakalarda, SPS'nin erken komplikasyonu olarak acil müdahale amacıyla uygulanan SPS'nin ileal yaralanma ve geç komplikasyon olarak uzun süreli SPS'li takip edilen hastada oluşan insizyonel herniden bahsedilmiştir.[3] Bildirilen diğer bir olguda nörojen mesane sebebiyle SPS ile takip edilen hastanın SPS'nin gevşek sabitlenmesi sonucu olduğu düşünülen SPS balonunun mesaneden çıkıp batın ön duvarına sıkışması sonucu gelişen komplikasyon bildirilmiştir.[4] Vakamıza benzer bir komplikasyon literatürde bulunamasa da literatürde SPS'nin farklı komplikasyonları belirtilmiştir.

Sonuç: Farklı amaçlar ile SPS takılması planlanan hastalarda işlem basit gibi görülse de nadiren genel anestezi gerektiren komplikasyonlar gelişebilmektedir. Bu sebeple SPS takılması ve takıldıktan sonra takipleri dikkatli bir şekilde planlanmalıdır.

Anahtar kelimeler: Doğal girişli endoskopik cerrahi, Komplikasyonlar, Suprapubik sistostomi,

Kaynaklar

1. Vaidyanathan S, Hughes PL, Soni BM. Unusual complication of suprapubic cystostomy in a male patient with tetraplegia: traction on Foley catheter leading to extrusion of Foley balloon from urinary bladder and suprapubic urinary fistula--importance of securely anchoring suprapubic catheter with adhesive tape or BioDerm tube holder. ScientificWorldJournal. 2007;7:1575–8.
2. Dangle PP, Tycast J, Vasquez E, Geary B, Chehval M. Suprapubic cystostomy: a bizarre complication of catheter migration causing ureteric obstruction. Can Urol Assoc J. 2010 Oct;4(5):E127-8.
3. Murugesan A, Madhavan D. Early and late complications of suprapubic cystostomy - Report of two cases. Indian J Urol. 2023 Apr-Jun;39(2):167-168.
4. Vaidyanathan S, Hughes PL, Soni BM. Unusual complication of suprapubic cystostomy in a male patient with tetraplegia: traction on Foley catheter leading to extrusion of Foley balloon from urinary bladder and suprapubic urinary fistula--importance of securely anchoring suprapubic catheter with adhesive tape or BioDerm tube holder. ScientificWorldJournal. 2007 Sep 17;7:1575-8.

Ürolojide Laserler

SP-04

ÜRETEROSEL İLİŞKİLİ ÜRETER TAŞI VE TEDAVİ YÖNETİMİ: OLGU SUNUMU

Burak Çetin, Orçun Burak Karadağ, Berk Yasin Ekenci, Metin Yığman, Hilmi Sarı, Ahmet Nihat Karakoyunlu

Sağlık Bilimleri Üniversitesi, Ankara Etlik Şehir Hastanesi, Üroloji Ana Bilim Dalı, Ankara, Türkiye

Giriş: Üreterosel, üreterin distal ucunun mesane içine doğru dilate olmasıyla karakterize bir anomalidir. Duplike toplayıcı sistem ve vezikо-üreteral reflü ile ilişkisi bilinmektedir.[1] Küçük üreteroseller semptomsuz seyredebilirken, pelvik ağrı ve üriner semptomlarla karşımıza gelen türleri de olabilmektedir [2]. Sistoskopik olarak üreter orifisi ile uyumlu bölgede kistik bir kitle görülmesi ile tanınır. Günümüzde yetişkinlerde üreteroselin kabul gören tedavisi, endoskopik olarak gerçekleştirilen üreteral insizyondur.[3] Bizde idrar yapmada zorluk ve pelvik ağrılar ile tarafımıza başvuran ve üreterosel içinde taş saptanan hastamızın tanı, tedavi sürecini anlatmayı amaçladık.

Olgu Sunumu: Hipertansiyon dışında bilinen bir hastalığı ve operasyon öyküsü bulunmayan 57 yaş kadın hasta, 4-5 senedir idrar yaparken zorlanma, pelvik ağrı şikayetleri ile üroloji polikliniğimize başvurdu. Fizik muayenesinde anormallik saptanmadı. Üriner sistem ultrasonografinde mesane posterior duvarında 25*16mm ölçülen üreterosel ile uyumlu görüntü, beraberinde üreterosel posteriorunda 16mm çapında taş ile uyumlu ekojenite saptandı. Kontrastsız bilgisayarlı tomografide ise mesanede üreterosel ile uyumlu görüntü ve 1cm'lik taş izlendi. Bunun üzerine hastaya üreterosel ve mesane-distal üreter taşı ile ilgili bilgilendirme yapıldı, yazılı onam alındı ve sonrasında hastaya endoskopik girişim planlandı. Genel anestezi ile uygulanan üretrosistoskopisinde sol üreter orifisi ile uyumlu lokalizasyonda yaklaşık 3cm boyutlarında üreterosel ile karşılaşıldı. Başka patoloji izlenmedi. Üreter orifisi olabilecek anatomik bölgelerden kılavuz tel gönderilmeye çalışılsa da başarılı olunamadı. Holmium lazer yardımıyla üreterosel insize edilerek içerisindeki yaklaşık 1 cm'lik taş izlendi. Yabancı cisim forsepsi aracılığıyla mekanik olarak fragmente edilerek dışarı alındı. Sol tanısal üreterorenoskopi uygulandı ve başka patolojiye rastlanılmadı. 4,7Fr 26cm DJ stent ve 16Fr üretral foley sonda takıldı. Hasta postopetratif 1.günde üretral kataterizasyonu çıkartılarak taburcu edildi.

Sonuç: Spesifik olmayan semptomlarla üroloji polikliniğine başvuran hastalarda görüntülemeler sonucunda üreterosel ile sıkça karışabilen üreter ve mesanenin çeşitli hastalıklarına rastlanılmaktadır. Basit gibi görünse de operasyon sırasında üreterosel tedavisinin planlanması için ürologların her zaman hastalıkla ilgili bilinçli olması gerekmektedir. Minimal invaziv cerrahi teknikler ile minimal komplikasyon ve hızlı iyileşme süreci hedeflenmelidir.

Anahtar kelimeler: Doğal Girişli Endoskopik Cerrahi, Üreterosel, Üreter taşları

Kaynaklar

1. Shaw RE. Ureterocele. Br J Surg. 1973 May;60(5):337-42.
2. Thompson GJ, Kelalıs PP. Ureterocele: Clınıcal Appraısal Of 176 Cases. J Urol. 1964 May;91:488-92.
3. Hagg MJ, Mourachov PV, Snyder HM, Canning DA, Kennedy WA, Zderic SA, Duckett JW. The modern endoscopic approach to ureterocele. J Urol. 2000 Mar;163(3):940-3.

Stentler

SP-05

URETERAL ACCESS SHEATH IN STONE SURGERY: IMPACT ON SEXUAL FUNCTION, LOWER URINARY SYMPTOMS, AND PSYCHOLOGICAL WELL-BEING

Veysi Tunç, Mert Başaranoğlu, Erdem Akbay, Mesut Tek

Mersin University, Faculty Of Medicine

Introduction: This study compares the impact of ureteral access sheath on sexual functions, lower urinary tract symptoms, and psychological state in patients undergoing Retrograde Intrarenal Surgery (RIRC) and Ureterorenoscopy (URS) for urinary tract stone disease. The study includes 399 patients divided into two groups, with significant findings related to premature ejaculation in male patients and sexual desire in female patients.

Material and Methods: A retrospective study of 399 patients (200 RIRS, 199 URS) treated for urinary system stone disease, evaluating sexual function, ejaculation function, IPSS, and depression parameters in males and sexual function, overactive bladder, and depression parameters in females. Statistical analyses were conducted using Student's T test and Paired T test, with a significance level of $p<0.05$.

Results: The study analyzed demographic characteristics, pre- and postoperative scores, and found a significant decrease in premature ejaculation scores in the RIRC group for male patients. IPSS scores were associated with age, and IIEF scores were associated with educational status and type of surgery. In female patients, the FSFI-desire subgroup scores were significantly lower in the RIRC group.

Discussion: Endourological procedures are common in urological interventions, with increasing use due to technological advancements. The study highlights potential complications affecting quality of life, including sexual function, lower urinary tract symptoms, and psychological issues. While male sexual health was evaluated using IIEF, PEDA, and EDQ, a significant decrease in postoperative PEDA scores was observed in Group 1. Female sexual health was assessed using FSFI, with significantly lower desire scores in Group 1.

The lack of statistical significance in some areas is attributed to the small sample size and uneven distribution of patients across different ages. The study emphasizes the need for sexual counseling before and after endourological procedures and suggests a multidisciplinary approach to evaluate and treat sexual dysfunctions.

Conclusion: Endourological procedures may lead to transient postoperative sexual dysfunctions, resolving over time with treatment-free follow-up. The study recommends incorporating sexual history into routine assessments and providing information on postoperative sexual dysfunctions during preoperative explanations. Future studies should explore tools to encourage female patient participation in discussions on sexual dysfunction and prospectively evaluate the causes and treatments of sexual dysfunctions related to endourological instruments in the urinary and genital systems.

Anahtar kelimeler: Retrograde Intrarenal Surgery, Ureterorenoscopy, Ureteral Access Sheath, Sexual functions, Lower urinary tract symptoms

References

1. Shah J, Whitfield HN. Urolithiasis through the ages. BJU Int. 2002;89(8):801-810. doi:10.1046/J.1464-410X.2002.02769.X
2. Tefekli A, Cezayirli F. The history of urinary stones: in parallel with civilization. ScientificWorldJournal. 2013;2013. doi:10.1155/2013/423964
3. Önce Açık Nefrolitotomi veya Perkütan Nefrolitotomi Yapılmasının Perkütan Nefrolitotomi Üzerine Etkisi D, Orhun Günaydın M, Beytur A, Murat Uğraş Y, Güneş İnönü Üniversitesi Tıp Fakültesi Üroloji AA. Daha Önce Açık Nefrolitotomi veya Perkütan Nefrolitotomi Yapılmasının Perkütan Nefrolitotomi Üzerine Etkisi. Kocatepe Tıp Dergisi. 2012;13(1):1-9. doi:10.18229/KTD.03191
4. Curhan GC. Epidemiology of Stone Disease. Urol Clin North Am. 2007;34(3):287. doi:10.1016/J.UCL.2007.04.003
5. Ramello A, Vitale C, Marangella M. Epidemiology of nephrolithiasis. J Nephrol. 2001;13:S45-S50.
6. Novak TE, Lakshmanan Y, Trock BJ, Gearhart JP, Matlaga BR. Sex prevalence of pediatric kidney stone disease in the United States: an epidemiologic investigation. Urology. 2009;74(1):104-107. doi:10.1016/J.UROLOGY.2008.12.079
7. Akinci M, Esen T, Tellaloglu S. Urinary stone disease in Turkey: an updated epidemiological study. Eur Urol. 1991;20(3):200-203. doi:10.1159/000471700
8. Üroloji T, Tefekli A, Tok A, et al. Genel Üroloji/General Urology Üriner Sistem Taş Hastalarında Yaşam Tarzı Ve Beslenme Alışkanlıkları Life Style And Nutritional Habits In Cases With Urinary Stone Disease. 2005;(1):113-118.

Scale and questionnaire data of male patients according to groups

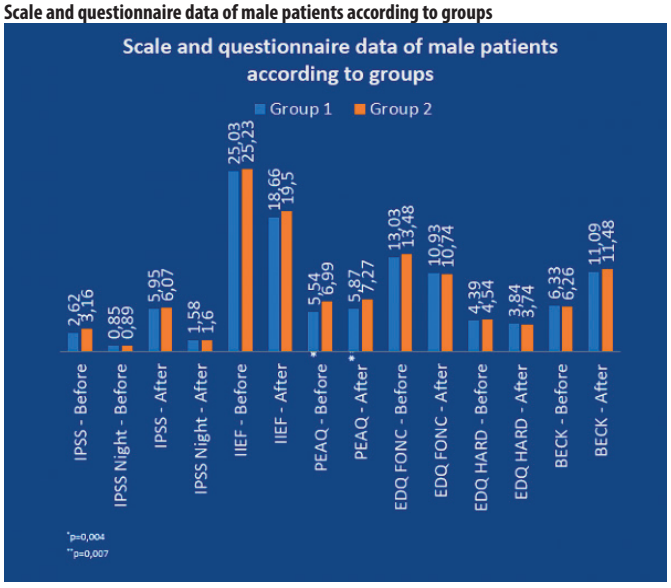

Scale and questionnaire data of female patients according to groups

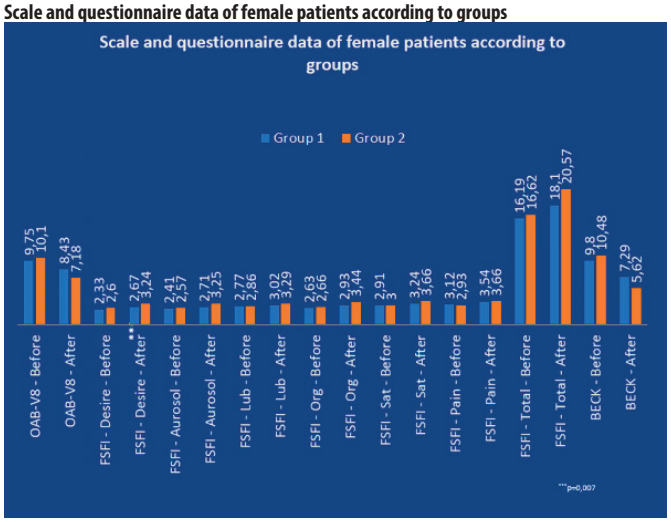

Table 1.				
	Group 1		Group 2	
	Male	Female	Male	Female
Age	42,57 ± 10,74	43,35 ± 11,96	42,60 ± 10,69	41,32 ± 10,73
BMI	27,39 ± 4,72	27,85 ± 5,55	26,47 ± 3,73	28,31 ± 6,18

Laparoskopik ve Robotik Cerrahi

SP-06

LAPAROSKOPİK APENDEKTOMİDE İYATROJENİK MESANE YARALANMASI VE LAPAROSKOPİK ONARIMI

Hüseyin Mert Durak, Furkan Çapar, Berk Yasin Ekenci, Adem Sancı, Ahmet Nihat Karakoyunlu

Ankara Etlik Şehir Hastanesi

Amaç: Akut apandisit en sık görülen akut cerrahi batın sebeplerindendir ve appendektomi, tüm dünyada en sık uygulanan acil cerrahidir. (1) Bu olgu sunumunda laparoskopik apendektomi sonrası tarafımıza konsülte edilen iyatrojenik mesane yaralanması olgusunu ve bu yaralanmanın laparoskopik onarımını sunmayı amaçladık.

Olgu: 23 yaşında erkek hasta tarafımıza, akut apandisit ön tanısıyla laparoskopik apendektomi uygulandıktan 1 gün sonra 300cc seröz içerikte drenaj olması ve idrar çıkışının azalması nedeniyle konsülte edildi. Özgeçmişinde herhangi bir özellik olmayan hastanın fizik muayenesi doğaldı. Laparoskopik appendektomi postoperatif 1. Gününde olan hastanın dreninden üre ve kreatinin çalışılması sonrası drenden gelen içeriğin idrar olduğu görüldü (Kre:35 Üre 256). Genel cerrahi tarafından preoperatif ve perioperatif dönemde foley katater yerleştirilmeyen hastaya foley sonda takılarak sistografi çekildi. Sistografide mevcut defektten intraperitoneal alana kontrast madde ekstravazasyonu izlendi (Resim-1). Foley sonda yerleştirildikten sonra drenden geleni olmayan hastaya konservatif izlem önerildi. 5 gün boyunca drenden geleni olmayan hastanın 5 gün sonra kontrol amaçlı çekilen sistografisinde defektin kapanmadığı görüldü, ayrıca üretral foley kataterden verilen opak maddenin hastanın suprapubik alandan yerleştirilmiş olan drenden geldiği görüldü.(Resim-2). Hastaya tanısal sistoskopi ve gerekirse primer onarım planlandı.

19fr sistoskopi ile girildi. Mesane karşı duvarda, Jackson-Prat drenin mesaneye giriş ve çıkış traktları izlendi. Sistoskopik bakı altında dren çekildi ve mesanede 2 adet 1 cm defekt görüldü. Ardından hastaya laparoskopik mesane onarımı planlandı. 20fr foley katater yerleştirildi. İnfraumblikal 10mmlik port, geçirilmiş cerrahiye sekonder batın içi adezyon olabileceği ihtimaline karşın açık Hasson tekniği ile yerleştirildi. Ardından sol alt kadrandan 10mmlik ve sağ alt kadrandan 5mmlik olmak üzere 2 adet çalışma portu konuldu. Her iki medial umblikal ligamanın arasında mesane ve onu saran periton üzerinde yaklaşık 1 cmlik defekt alanı görüldü. Retriuz boşluğu açılmadan mesane ve onu örten periton 2/0 vicryl yardımıyla süture edildi ve defekt transperitoneal olarak onarıldı. Mesane serum fizyolojik ile dolduruldu ve ekstravazasyon olmadığı görüldü. Defekt alanına 1 adet dren yerleştirilen hastanın dreninden gelen olmaması üzerine postoperatif 2.gününde dreni, postoperatif 7.gününde de kontrol sistografisi çekilip, ekstravazasyon olduğu görülmemesi üzerine foley sondası çekilerek hasta taburcu edildi.

Sonuç: Mesane yaralanması, laparoskopik cerrahinin nadir bir komplikasyonudur ve tüm laparoskopik cerrahilerin yaklaşık %0,5'inde meydana gelmektedir (2). Laparoskopik appedektomide genellikle suprapubik port yerleştirilmesi esnasında meydana gelmektedir ve nadir de olsa önemli bir morbidite sebebidir. Operasyon öncesi mesaneye foley katater yerleştirilmesi mesane yaralanmasını ön-

lemek için önemlidir. Ayrıca operasyon sonrası trokarların direkt görüş altında çıkarılması mesane yaralanmasının intraoperatif fark edilmesi açısından önemlidir (3). Operasyon sonrası yüksek miktarda drenden geleni olan ve idrar miktarı azalan hastalarda iyatrojenik mesane yaralanması akılda bulundurulmalıdır. Konservatif izlem sonrası ektravazasyonun devam ettiği intraperitoneal defektlerde cerrahi onarım yapılması uygun yaklaşım olabilir (4).

Anahtar kelimeler: Laparoskopi , Mesane , İyatrojenik

Kaynaklar

1. Addiss DG, Shaffer N, Fowler BS, et al. The epidemiology of appendicitis and appendectomy in the United States. Am J Epidemiol 1990;132:910-25.
2. Schäfer M, Lauper M, Krähenbühl L. Trocar and Veress needle injuries during laparoscopy. Surg Endosc 2001;15:275–80.
3. Kumar K, Mehanna D. Injury to urachal diverticulum due to laparoscopy Port: a case report, literature review and recommendations. J Med Cases 2015;6:1–5
4. European Association Union. European association of urology guidelines. Arnhem, The Netherlands; 2022.



Resim 1. Postoperatif 1.gündeki çekilen sistogram



Resim 2. Gündeki çekilen sistogram, Drenden gelen opak madde



Resim 3. Suprapubik alandan yerleştirilen dren traktı

Stentler

SP-07

UNUTULAN TAŞLAŞMIŞ VE KOPMUŞ DOUBLE J STENTİN ENDOSKOPİK VE PERKÜTAN YÖNTEMLER İLE ÇIKARTILMASI

Erdem Orman, Yakup Kaçan, Selim Yazar

Recep Tayyip Erdoğan Üniversitesi Tıp Fakültesi

Amaç: DJ stentin alınmasında gecikmeler olması durumunda stentin çıkarılmasındaki güçlüklerin yönetilebilmesi ve hastalara stent alınma randevusunu hatırlatmanın önemini vurgulamayı amaçladık.

Vaka: 52 yaşında erkek hasta, sol yan ağrısı ve aralıklı makroskopik hematüri şikayeti ile polikliniğimize 1 ay önce ayaktan başvurdu. Özgeçmişinde 2015 yılında sol üreter taşı nedeniyle başka bir merkezde üreterorenoskopi yapıldığı ve işlem sonrası takılan Double J stenti (DJ) yaklaşık 5 yıl boyunca aldırmayı unuttuğunu, unutulan DJ stentin çıkarılması için 2020'de tekrar üreterorenoskopi yapıldığını belirtti. Hasta 3 yıl önce yapılan cerrahi işlem sırasında tekrar takılan DJ stentini aldırmayı unuttuğunu, ihmal ettiğini söyledi. Yapılan ürogenital muayenede patolojik bulgu saptanmadı. Hastadan kan, tam idrar tetkiki, idrar kültürü ve kontrastsız alt üst abdomen bilgisayarlı tomografi (BT) tetkikleri istendi. Üre ve kreatinin değerleri normal olan hastanın tit'te piyüri ve mikroskobik hematüri saptandı. İdrar kültüründe üreme olmadı. Bt'de sağ böbrek doğal izlendi. Sol renal pelviste yaklaşık 21x11 milimetre boyutunda taşlaşmış DJ stent, proksimal üreterden başlayarak distal üretere kadar uzanan DJ stent parçası, mesane lümeninde 37x27 milimetre taşlaşmış DJ stent parçası görüldü. Kan ve radyoloji tetkiklerinin sonuçları hastaya anlatılarak cerrahi olarak stentin çıkarılması önerildi.

Hastaya yapılan sistoskopide üretra ve prostatın doğal olduğu görüldü. Mesanede yaklaşık 4x2 santimetre boyutunda taşlaşmış DJ stent görüldü. Her iki üreter orifisi normal yer ve görünümde izlendi. İlk olarak sol üreterde izlenen DJ stent üreterorenoskop yardımıyla yabancı cisim forsepsi ile dışarı alındı. Ardından hastaya supin pozisyonunda perkütan nefrolitotomi (PNL) ameliyatı yapılarak sol renal pelviste izlenen taşlaşmış DJ pnömotik yardımıyla fragmente edilerek temizlendi. PNL sonrasında hastaya antegrad yoldan 4.7 Fr 28 cm DJ stent takıldı. Hastanın mesanesindeki taşlaşmış DJ stentin alınması için perküktan sistolitotomi yapıldı. Taşlaşmış DJ stent pnömotik ve holmium lazer ile fragmente edilerek temizlendi. Hastanın postoperatif 1. günde sistostomi kateteri, postoperatif 2. günde sondası ve nefrostomi kateteri çekildi. Takılan DJ stentin alınması için hastaya 3 hafta sonrasına randevusu verildi. Hastanın telefon numarası alındı. Taburculuk sonrası aranarak DJ stentin alınacağı tarih hatırlatıldı. Hasta randevusuna vaktinde gelerek lokal anestezi ile DJ stenti çıkarıldı.

Sonuç: Üreterorenoskopi sık uygulanan cerrahi işlemlerden biridir. Bu cerrahi sonrası sıklıkla DJ stent takılmaktadır. Takılan DJ stentin alınması için hastanın cep telefonuna kısa mesaj ile bilgilendirme yapılarak hatırlatma yapılabilir.

Anahtar kelimeler: DJ stent, URS, PNL

Fleksibil Üreterorenoskopi

SP-08

NEGLECTED URETHRAL STONE'S CATASTROPHIC OUTCOME: FOURNIER'S GANGRENE

Mert Başaranoğlu, Mustafa Sesli, Melih Bıyıkoğlu, Erim Erdem

Mersin University Hospital Department Of Urology

This paper presents a unique case of a 73-year-old male admitted to the emergency department with complaints of urinary retention, penile swelling, and changes in penile color. Physical examination revealed necrotic areas on the penile skin, indicating a critical condition diagnosed as necrotizing fasciitis (NF) secondary to an obstructive urethral stone. Computed tomography (CT) confirmed bilateral hydronephrosis, severe bladder distension, and air densities consistent with NF. Urgent surgical debridement, cystourethroscopy, and aggressive antibiotic therapy were initiated. The patient experienced successful outcomes following sequential debridements, urethral defect repair, and reconstruction using a fasciocutaneous flap.

Keywords: Urethral stone, Fournier's gangrene, Acute urinary retention

Introduction: Urolithiasis is the third most prevalent urinary system pathology, with urethral stones accounting for 0.3–2% of cases. While expectant management is typical, stones migrating from the upper urinary system may cause acute symptoms. Fournier's gangrene (FG), a life-threatening NF, rarely involves the penis. FG is associated with various factors, including urogenital causes like urethral stones. This study contributes a rare case of NF due to a urethral stone, emphasizing the importance of recognizing potential severe complications.

Case Presentation: A 73-year-old male presented with urinary retention, penile changes, and necrotic areas on examination. CT revealed hydroureteronephrosis, bladder distension, and air densities indicative of NF. Laboratory results showed elevated markers. Diagnosis included sepsis secondary to NF due to an obstructive urethral stone. Broad-spectrum antibiotics, fluid replacement, and urgent debridement were initiated. The urethral stone was fragmented, and the penile urethral defect repaired. Reconstruction involved tubularization of the left tunica vaginalis and fasciocutaneous flap placement. A two-year follow-up showed a successful outcome.

Discussion: FG as a secondary complication of obstructive urethral stones is rare but requires rapid diagnosis and treatment to prevent catastrophic consequences. This case lacked predisposing factors for NF, highlighting the potential severity even in the absence of comorbidities. The delayed presentation underscores the importance of timely intervention.

Conclusions: Despite advancements, penile NF remains a rare yet severe complication of urethral stones. Early diagnosis and treatment are crucial to prevent catastrophic outcomes. This case contributes valuable insights to the literature, emphasizing the significance of recognizing and managing such rare complications.

Anahtar kelimeler: Urethral stone, Fournier's gangrene, Acute urinary retention

References

1. Verit A, Savas M, Ciftci H, Unal D, Yeni E, Kaya M. Outcomes of urethral calculi patients in an endemic region and an undiagnosed primary fossa navicularis calculus. Urol Res. 2006;34(1):37-40.
2. Eke N. Fournier's gangrene: a review of 1726 cases. British Journal of Surgery. 2002;87(6):718-728.
3. Singam P, Wei KT, Ruffey A, Lee J, Chou TG. Fournier's Gangrene: A Case of Neglected Symptoms with Devastating Physical Loss. Malays J Med Sci. 2012;19(3):81-84.

4. Chernyadyev SA, Ufimtseva MA, Vishnevskaya IF, et al. Fournier's Gangrene: Literature Review and Clinical Cases. Urol Int. 2018;101(1):91-97.
5. Obi A. Isolated Fournier's Gangrene of the Penis. 19, 426 (2016).
6. Schaeffer AJ, Schaeffer EM. Infections of the urinary tract. In: Wein AJ, ed. CampbellWalsh Urology. 10th ed. Elsevier Saunders; 2012:324.
7. Kumar A, Kumar N, Jain A, Kumar R, Vyas H, Bhandari V. Prospective evaluation of risk factors for mortality in patients of Fournier's gangrene: A single center experience. Indian Journal of Urology. 2013;29(3):161.
8. Jean-Alfred Fournier 1832-1914. Dis Colon Rectum. 1988;31(12):984-988.
9. BERNSTEIN SM, CELANO T, SIBULKIN D. Fournier's Gangrene of the Penis. South Med J. 1976;69(9):1242-1244.
10. Rizos S, Filippou DK, Condilis N, et al. Fournier's gangrene. Immediate diagnosis and multimodality treatment is the comerstone for successful outcome. Ann Ital Chir.



Figure 1



Figure 2



Figure

Geleceği Şekillendiren Teknolojiler

SP-09

RADİKAL PROSTATEKTOMİ SONRASI İNKONTİNANS TEDAVİSİNDE SFİNKTER DOLGU ENJEKSİYONU:OLGU SUNUMU

Selim Koç, Berk Yasin Ekenci, Abdul Samet Erkartal, Çağrı Akpınar, Ahmet Nihat Karakoyunlu

Sağlık Bakanlığı Ankara Etlik Şehir Hastanesi Üroloji Kliniği

Giriş: Radikal prostatektomi (RP) 10 yıldan uzun yaşam beklentisi olan lokalize prostat kanserli hastalarda küratif tedavi olmakla birlikte RP geçiren hastalarda en önemli sorunlardan biri postprostatektomik inkontinanstır (PPİ) (1). RP geçirenlerde 3 hafta ile 6 ay arasındaki PPİ oranının %30-%85 ve kontinans düzelme oranının 1 yılda %95 olduğu bildirilmiştir. RP sonrası inkontinansın tedavisinde konservatif yaklaşım, farmakoterapi ve cerrahi tedavi olarak üç farklı yaklaşım bulunmaktadır (2). Hastaların çoğunda PPİ'yi tedavi edebilmek amacıyla, pelvik taban egzersizi veya biofeedbackin de dâhil edildiği konservatif yaklaşım ile tedaviye başlanmaktadır. Konservatif tedaviye yanıt vermeyen olgularda sfinkter dolgu enjeksiyonu (SDE) minimal cerrahi tedavi seçeneklerinden bir tanesidir (3). Olgumuzda RP sonrası stres üriner inkontinans (SÜİ) şikayetleri sebebiyle SDE uygulanan hastanın tedavi ve takibini sunmayı amaçladık.

Olgu Sunumu: Haziran 2015 tarihinde açık RP operasyonu geçiren 74 yaşındaki erkek hasta, RP sonrasında başlayan valsalva ile şiddetlenen ancak sürekli devam eden SÜİ şikayeti ile tarafımıza başvurdu. SÜİ nedeniyle antikolinerjik ve duloksetin tedavisi kullanan ancak medikal tedaviden fayda görmeyen hastanın günlük 3-4 ped ıslatacak kadar inkontinans şikayeti mevcuttu. Radyoterapi öyküsü olmayan hastanın PSA değeri 0.006 ng/ml olarak saptandı. Yapılan üriner sistem ultrasonografisinde üriner sistem patolojisi izlenmemiş olup işeme sonrası rezidüel idrar hacmi 56 cc ölçüldü. Yapılan üroflovmetride Qmaks 54 ml/sn, Qort 32 ml/sn, idrar hacmi 630 cc olarak izlendi. Hastaya lokal anestezi altında sistoskopi yapıldı üretra doğal izlendi sfinkterin istemli olarak dahi tam olarak kapanmadığı görüldü prostat izlenmedi mesane boynu ve mesane doğal izlendi. Hastaya SDE uygulanması kararı verildi. Spinal anestezi altında 17f sistoskop ile girilerek sfinkterik alana saat 10, 11, 12, 2 hizasında 1'er ml olmak üzere 4 ml dolgu madde (Dexel®) enjeksiyonu uygulandı. Hasta işlem sonrası sondasız olarak takip edildi. Spontan miksiyon izlendi. Postoperatif 1. gün taburcu edildi. Hastanın postoperatif 1. ay kontrollerinde SÜİ semptomlarının azaldığı ve günlük 1 ped kadar ıslatması olduğu öğrenildi.

Sonuç: RP sonrası PPİ saptanan seçilmiş hastalarda konservatif tedavi ve medikal tedavi başarısızlığında SDE, cerrahi yöntemler arasında başarı ile uygulanabilecek minimal invaziv tedavi yöntemlerindendir.

Anahtar kelimeler: Üriner inkontinans, stres

Kaynaklar

1. Danacıoğlu, Y. O., & Şimşek, A. (2019). Prostatektomi Cerrahisi Sonrası İnkontinansta Güncel Yaklaşımlar: Literatür Değerlendirmesi. Journal of Reconstructive Urology, 9(1).
2. Filocamo, M. T., Marzi, V. L., Del Popolo, G., Cecconi, F., Villari, D., Marzocco, M., & Nicita, G. (2007). Pharmacologic treatment in postprostatectomy stress urinary incontinence. European urology, 51(6), 1559-1564.
3. Chen, Y. C., Lin, P. H., Jou, Y. Y., & Lin, V. C. H. (2017). Surgical treatment for urinary incontinence after prostatectomy: a meta-analysis and systematic review. PLoS One, 12(5), e0130867.

Fleksibil Üreterorenoskopi

SP-10

HİGHPOWER LAZER VE ÇİFT LÜMENLİ ASPİRATÖR YARDIMLI RIRS DENEYİMİMİZ

Yunus Emre Göger, Rifat Tekeli, Haider Nihad Izaddin Alalam, Mehmet Mesut Pişkin

Necmettin Erbakan Üniversitesi Tıp Fakültesi

Giriş: Üriner sistem taş hastalıklarının yaşam boyu görülme prevalansı %1-20 arasında değişmektedir.

Üriner sistem taş hastalıklarında rırs uygun hasta ve taş boyutlarında sıklıkla tercih edilmektedir.

Olgu: 88 yaşında erkek hasta son 1 haftadır olan sol yan ağrısı nedeniyle kliniğimize başvuruyor. Yapılan kontrastsız bt görüntülemede sol böbrek renal pelvisinde 25 mm taş ve sol böbrek alt polde en büyüğü 10 mm olan 3-4 adet taş saptanıyor.

Hastanın renal pelvis taşına clear petra acsess sheat kullanılarak highpower lazer ile rırs işlemi yapıldı. İşlem sırasında high power lazer 0,8j enerji, 40 hz frekansta kullanıldı. Toplam fragmantasyon zamanı 35 dk olarak ölçüldü.Postop hastaya 4,8 fr 28 cm dj stent takılarak işlem sonlandırıldı.Postop 1. Gününde komplikasyonsuz olarak taburcu edildi.

Sonuç: RIRS işlemi sırasında en ciddi komplikasyon olarak ürosepsis görülmekle birlikte vaka süresi ve intrarenal basınç artışı ürosepsis riskini artırmaktadır. Vakamız esnasında clear petra acsess sheat kullanılarak intrarenal basınç artışının önüne geçilmiş, görüntü kalitesi korunmuş ve işlem süresi kısaltılmıştır. İşlem sonrası komplikasyon gelişme riski minimalize edilmiştir.

Anahtar kelimeler: RIRS, Ürosepsis

Flexible URS

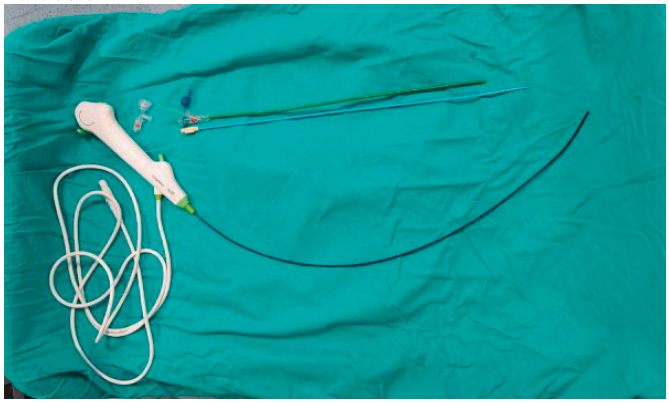

BT GÖRÜNTÜ



Minimal İnvaziv Cerrahide Komplikasyonlar

SP-11

ÜRETERDE STONE-CONE KATETERİ KALAN HASTADAN URS YARDIMIYLA KATETERİN ÇIKARILMASI OLGUSU

Can Sinirsiz, Baran Sevgi, Volkan Şen, Ozan Bozkurt

Dokuz Eylül Üniversitesi Tıp Fakültesi Üroloji Anabilim Dalı

Giriş: Dış merkezde geçirdiği üreteroskopi (URS) operasyonu sonrası üreteropelvik bileşkede conn katateri parçası kalan hastayı sunmayı amaçladık.

Olgu Sunumu: 17 yaşındaki kız hastanın bilateral yan ağrısı nedeniyle yapılan tetkiklerinde sol üreter proksimalinde 8 mm'lik ve sağ üreter proksimalinde 11 mm'lik taş saptanmış. Dış merkezde bilateral üreter taşlarına yönelik URS yapılan hastanın sol üreterdeki taşı fragmante edilip toplanmış ve sol DJ stent takılmış. Sağ üreter taşına yönelik müdahale sırasında kullanılan conn kateterinin şemsiye parçasının üreterden çıkarılamaması sonrası operasyonu sonlandırma ve sağ üreteral J stent takılma kararı verilmiş. Üreteral J stent takılamaması üzerine postoperatif dönemde girişimsel radyoloji tarafından sağ perkütan nefrostomi kateteri takılan hasta takibe alınmış. Operasyon sonrası postoperatif 1. ayında tarafımıza başvuran hastanın yapılan tetkiklerinde sağ üreteropelvik bileşkede yabancı cisim ile uyumlu görünüm ile hemen distalinde taş ile uyumlu opasiteler saptanması üzerine hastaya sol DJ stent çekimi+ sağ URS planlandı. Yapılan üreteroskopide sağ üreter proksimalinde multipl taşlar ve hemen proksimalinde conn kateterinin parçası izlendi. Lazer litotriptör yardımıyla

taş parçaları fragmante edildi; taşlar, taş forcepsi ve basket kateter yardımıyla toplandı. Conn kateteri, çevresindeki taşlardan serbestleştirilmesi sonrası taş forcepsi yardımıyla dışarı alındı. Üreterde ek patoloji saptanmayan hastaya 4,8 Fr 28 cm DJ stent takılarak işlem sonlandırıldı. Postoperatif 1. gününde taburcu edilen hastaya 2 ay sonrası için sağ DJ stent çekimi + kontrol URS planlandı. Postoperatif 2. ayında operasyona alınan ve yapılan URS'de üreterde patoloji saptanmayan, taş analizi kalsiyum oksalat taşı olarak gelen hasta takibe alındı.

Sonuç: Taşa yönelik endoürolojik girişimlerde komplikasyonlar gelişebilmekte olup doğru yönetimleri hasta için yüksek önem arz etmektedir. Komplikasyon gelişen hastaların yönetimlerinin klinik deneyimi yüksek merkezlerde yapılması gerektiğini düşünmekteyiz.

Anahtar kelimeler: URS, conn kateteri, komplikasyon, taş

URS ile çıkarılan conn kateteri parçası

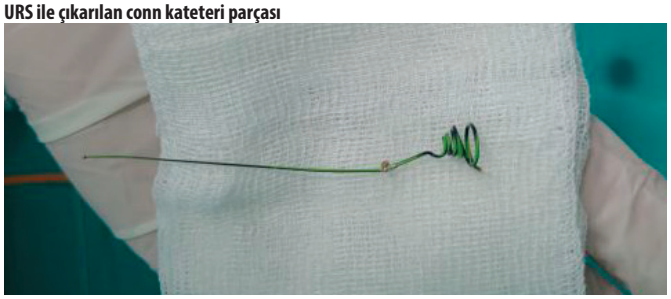

Perkutan Nefrolitotomi

SP-12

RENAL TRANSPLANTASYONLU HASTADA SEKONDER MİNİ PERKÜTAN NEFROLİTOTOMİ

Ertuğrul Köse, Onur Kalaycı, İsmail Özer Öztemel, Yarkın Kamil Yakupoğlu, Ender Özden

Ondokuz Mayıs Üniversitesi Tıp Fakültesi Üroloji Anabilim Dalı, Samsun, Türkiye

Giriş: Nakil böbrekte nefrolitiazis, oranı %1 civarında olduğu düşünülmekle birlikte, %0,23 ile %6,3 arasında değiştiğini gösteren serilerin de mevcut olduğu nadir bir durumdur. Taşlar transplantasyon sonrası de novo gelişebilmekle birlikte allogreftle birlikte de taşınabilir ki bu durum "donor-gifted lithiasis" olarak da adlandırılır. Taşların boyut, yerleşim, kimyasal yapısı ve semptomatolojisine göre tedavi modaliteleri belirlenmektedir.

Olgu: 59 yaşında erkek hastaya 2014 yılında başka bir merkezde diabete bağlı son dönem böbrek yetmezliği nedeniyle canlıdan böbrek nakli yapılmış, nakil sırasında sağ nativ üreter greft böbrek pelvisine end to side anastomoz edilmiş. Takiplerinde renal pelviste 2 cm ve diğer kaliksiyel yapılarda büyüğü 1 cm multipl taşlar ve taşlaşmış DJ stenti olan hastaya 2016 yılında 4 seans Extracorporeal Shock Wave Lithotripsy (ESWL) yapılmış, başarısız olunca tarafımıza refere edilmişti. 2016 yılında hastaya tarafımızca perkütan nefrolitotomi (PNL) operasyonu uygulanmış, taşlar ve taşlaşmış DJ stent toplayıcı sistemden tamamen arındırılarak "stone free" durum elde edilmişti. Kimyasal ve metabolik analiz yaptırmayan ve takipsiz kalan hasta 2022 yılında hematüri şikayeti ile tarafımıza başvurdu. Yapılan bilgisayarlı tomografi incelemede greft böbrek renal pelviste 15 mm taş ve toplayıcı sistemde grade 1 ektazi saptandı. Başvuru kreatinin düzeyi 2 mg/dL idi. İmmunsupresan olarak prednizolon, mikofenolat mofetil ve takrolimus tedavisi almakta idi. Steril idrar kültürü elde edildikten sonra hastaya retrograd intrarenal cerrahi (RIRC), başarısız olması durumunda PNL operasyonu planlandı.

Neoorifisten 7,5 French (Fr) disposable üreterorenoskop ile ilerlenememesi nedeniyle nativ üreter orifisinden greft pelvisine üreterorenoskop ile ilerlendi, taş kısmen görüldü, ancak odaklama ve repozisyon mümkün olmadığından PNL'ye karar verildi. Düşük litotomi pozisyonunda 5 Fr üreter kateteri retrograd olarak neoorifisten guide eşliğinde böbreğe ilerletildi ve retrograd pyelografi (RGP) yapılıp anatomi ortaya kondu. Takiben 18 Gauge intraducer iğnesi ile floroskopi ve ultrasonografi eşliğinde üst polden akses yapıldı ve idrar gelişi gözlendi. Trakt guide klavuzluğunda 15,5 Fr sheet dahil dilate edildi. 14 Fr nefroskop ile böbrek içerine girilerek Holmium:YAG lazer ile taş fragmante edildi ve basket kateter yardımı ile fragmanlar böbrek dışına alındı. 4,7/14 DJ stent greft üretere anterograd olarak yerleştirildikten sonra, 12 Fr malecot kateteri nefrostomi tüpü olarak yerleştirildi. Nefrostomiden verilen opak madde sonrası ekstravazasyon olmadığı gözlendi ve işlem sonlandırıldı. Cerrahi süre 150 dakika, skopi süresi 50 saniye olarak kaydedildi.Postoperatif 2. gün nefrostogram çekilen hasta rezidü taş saptanmaması, kreatinin düzeyinin 2 mg/dL olarak saptanması ve komplikasyon gelişmemesi üzerine malecot kateter çekilerek taburcu edildi. Kimyasal ve metabolik analiz yapılması planlandı ve postoperatif 3.hafta DJ stent çekildi.

Sonuç: Perkütan nefrolitotomi transplante böbrek taş hastalığında doğru endikasyonla yapıldığında etkin ve güvenilir bir tekniktir. Ancak büyük damar yaralanmaları ve organ yaralanmaları gibi intraoperatif komplikasyonlar gelişebileceği, immunsupresyon nedeniyle ürosepsis gibi postoperatif komplikasyonlar gelişebileceği akılda tutulmalı, bu özellikli operasyonlar endoüroloji ve renal transplantasyon konusunda tecrübeli merkezlerde gerçekleştirilmelidir.

Anahtar kelimeler: renal transplantasyon, perkütan nefrolitotomi, endoüroloji

Ablatif Tedaviler

SP-13

MESANENİN NADİR BENİGN NEOPLAZMI: MESANE LEİOMYOMU

Kaan Demirdöven, Arda Berkay Eskici, Ozan Bozkurt, Volkan Şen

Dokuz Eylül Üniveristesi Hastanesi

Giriş: Mesanenin benign mezenşimal lezyonları oldukça nadirdir ve tüm mesane tümörlerinin %1-5'ini oluştururlar. Bunların içinde de en sık leiomyoma saptanmaktadır. Benign lezyonlar radyolojik olarak malign kitleleri taklit etmesi nedeniyle klinik öneme sahiptir. Tanı radyolojik tetkiklerle kitlenin saptanması sonrasında yapılan cerrahi eksizyon ya da biyopsi ile histopatolojik olarak konulmaktadır. Ekstravezikal ve intramural form sistoskopik olarak saptanamayabilirken intravezikalleiomyomlar sistoskopi ile saptanabilir. Sistoskopi sırasında mesane içineprotrüde, kısmen düzgün sınırlı ve yüzeyi mesane mukozası ile kaplı lezyonlar görüldüğünde mesane leiomyomu ayırıcı tanıda düşünülmelidir.

Olgu Sunumu: 42 yaşında kadın hastaa hematüri şikayeti nedeniyle üroloji polikliniğimize başvurdu. Hastaya üriner sisteme yönelikabdominopelvik ultrasonografi yapıldı ve mesane tabanında solda 12x16x10 mm boyutlarında lümene protrüdepolipoidsolidhiperekojen lezyon izlendi.Bunun üzerine hastaya sistoskopi yapılmasına karar verildi. Yapılan sistoskopide mesanede sol üreter orifisi etrafında yaklaşık 1,5 cm boyutta detrüssor kasında doğan solid nodüler lezyon izlendi.Sağ üreter orifisi ve geri kalan mesane mukozasında patoloji saptanmadı. Leyon üzerindeki mukozaya Tur yapıldı ve nodüler lezyon mesane mukozası altından doğurtularak en blok olarak çıkarıldı. Postoperatif komplikasyon gözlenmeyen hastanın postoperatif 2. gün üretral kateteriçıkarılarak taburcu edildi. Hastanın patoloji spesme-

ninde hematoksilen-Eozin (H&E) ile yapılan histopatolojik incelemede düzgün sınırlı nodüler yapılanmalar oluşturan ve birbirini çaprazlayan kalın demetler halinde düz kas fasikülleri dikkati çekti. Ayrıca yapılan immünohistokimyasal incelemede de fusiform, künt uçlu ve birbirini çaprazlayan demetler teşkil eden düz kas hücrelerinin epitelyal membran antijeni negatif, desmin ve düz kas aktini pozitif boyandı. Histomorfolojik bulgular leiomyom lehine değerlendirildi. Hasta tarafımızca takibe alındı.

Sonuç: Leiomyom nadir gözlenen benign bir mesane lezyonudur. Literatürde henüz mesane leiomyomununmalign dönüşümü saptanmadığı için semptomatik hastalarda tedavinin amacı; semptomları hafifletmek ve malign kitleleri ekarte etmektir. Sistoskopi sırasında mesane içinde protrüde, kısmen düzgün sınırlı ve yüzeyi mesane mukozası ile kaplı lezyonlar görüldüğünde mesane leiomyomu ayırıcı tanıda düşünülmelidir. Malign kitlenin dışlanması amacıyla kitleden biyopsi ya da cerrahi eksizyon ile alınan dokunun histopatolojik incelemesi yapılmalıdır. Böylelikle hem hastanın lezyondan kaynaklanan şikayetlerine yönelik tedavi yapılırken ayrıca malign lezyon tanısı da ekarte edilmiş olacaktır.

Anahtar kelimeler: Leiomyom, Mesane

Leiomyom



Transüretral Rezeksiyon Sonrası

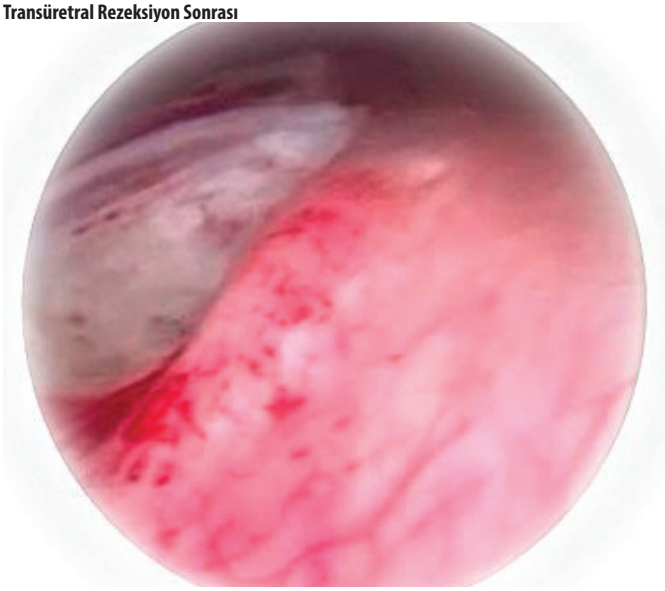

USG Görüntüsü

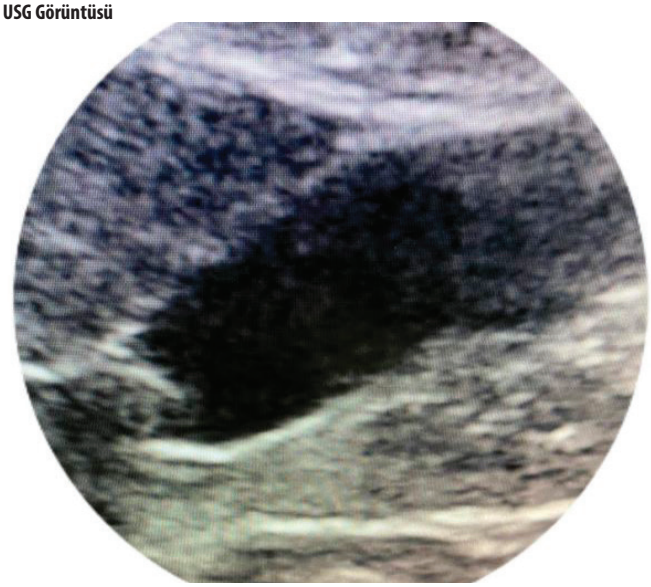

Fleksibil Üreterorenoskopi

SP-14

OLGULAR EŞLİĞİNDE DUPLİKE ÜRİNER SİSTEM TAŞ TEDAVİSİNE YAKLAŞIM

Enis Kervancıoğlu, Mustafa Alperen Çiftçi

Başkent Üniversitesi Tıp Fakültesi Üroloji Anabilim Dalı, Ankara

Amaç: Bu olgu sunumunda amacımız üriner sistem taşına yönelik endoskopik cerrahide taşa ulaşılamadığı durumda dublike sistem olabileceğini ve buna yönelik değerlendirme yapılmasının önemini vurgulamaktır.

Olgu 1: 71 yaşında erkek hasta sol yan ağrısı ile üroloji kliniğine başvurdu.Fizik muayenesi normaldi.Kreatinin,idrar analizi normaldi ve kültürde üreme yoktu.Direk üriner sistem grafisinde (DÜSG) L3 vertebra hizasında sol tarafta opasite mevcuttu (resim 1).Bilgisayarlı tomografide (CT) sol proksimal üreterde üreteropelvik bileşkenin inferiorunda 9 mm taş ve proksimalinde dilatasyon olduğu raporlandı.Sistoskopide her iki üreter orifisleri doğal yer ve görünümdeydi.Üreterorenoskopide (URS) taş görülmedi (video 1) fakat floroskopide taşı düşündüren opasite gözlendi. Duplike sistem olabileceği düşünülüp retrograd piyelografi (RGP) yapıldı.İnkomplet duplike sistem tanımlandı ve taş alt polu drene eden üreterin distalindeydi.Flexible URS (fURS) ile alt polu drene eden üretere kılavuz tel gönderildi (video 2) ve floroskopide taşın alt pole kaçtığı görüldü.Kılavuz tel yardımı ile girilerek taş görüldü.Holmium lazerle taş kırma yapıldı (video 3).İşlem sonunda alt pole 4.8F 26cm double J stent (DJS) yerleştirildi (resim 1).

Olgu 2: 32 yaşında erkek hasta sağ yan ağrısı ile üroloji kliniğine başvurdu.Sağ kostavertebral açı hassasiyeti mevcuttu.Kreatinin,idrar analizi normaldi ve kültürde üreme yoktu.DÜSG'de opasite yoktu. CT'de sağ üreter iliak çaprazında 12mm taş ve proksimalinde dilatasyon mevcuttu.Sistoskopide her iki üreter orifisleri doğal yer ve görünümde idi.URS ile sağ üretere girildi fakat taş görülmedi.Böbreğe kaçtığı düşünülerek fURS ile üreteropelvikaliksiyel sistem kontrol edildi ve taş bulunamadı.6F 26cm DJS yerleştirildi.Post-operatif ultrasonografide alt polde hidronefroz olması üzerine CT çekildi.İnkomplet dublike sistem olduğu ve taşın alt polu drene eden üreterin en distalinde olduğu tespit edildi .Girişimsel radyoloji tarafından alt pol girişi ile piyelografi yapıldı (resim 2).Piyelografide üreterlerin mesaneye yakın yerde birleştiği gö-

rüldü (resim 2).Alt polu drene eden üretere nefroüreterosistostomi kateteri yerleştirildi.Sistoskopi ile nefroüreterosistostomi kateteri yardımıyla alt polu drene eden üretere kılavuz tel gönderildi.fURS ile kılavuz tel yardımıyla üretere girildi ve taş görüldü.Holmiyum yag lazer ile kırma işlemi yapıldı.İşlem sonunda 6F 26 cm DJS yerleştirildi.

Tartışma: Duplike toplayıcı sistem idrar yollarının en sık görülen konjenital anomalilerinden biridir.Üriner sistem taşı,üreterosel,VUR ve obstrüktif üropati eşlik edebilir.Duplike sistemlerin %3-8'inde taş hastalığı görülmektedir.Sunulan olgularda olduğu gibi duplike sistem olduğu bilinmeyen durumlarda taş tedavisinde güçlükler yaşanabilir. Basit yöntemler ile taşa ulaşılabileceği gibi daha invaziv yöntemlere gerekte duyulabilir.

Sonuç: Duplike sistem olduğu bilinmeyen olgular endoskopi sırasında cerrahı zor durumda bırakmaktadır. Retrograt piyelografi ve floroksopik değerlendirmenin yardımı olabileceği gibi bazı durumlarda ise daha invazif yöntemlere ihtiyaç duyulabilir. Üriner sistem taşı ve eşlik eden anomalilerin olması tedavi başarısını ve komplikasyon oranlarını olumsuz etkileyebileceğinden klinisyenlerin cerrahi işlemler öncesinde üriner sistemin olası nadir anomalilerine karşı dikkatli olmaları gerekmektedir.

Anahtar kelimeler: Üriner sistem taşı, Üriner sistem anomalileri, Duplike üriner sistem, Üreterorenoskopi, Flexible üreterorenoskopi, Nefroüreterosistostomi, Piyelografi

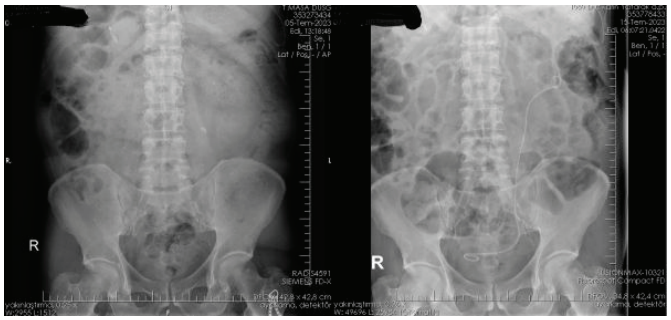

Resim 1. Pre ve post-operatif direkt üriner sistem grafisi

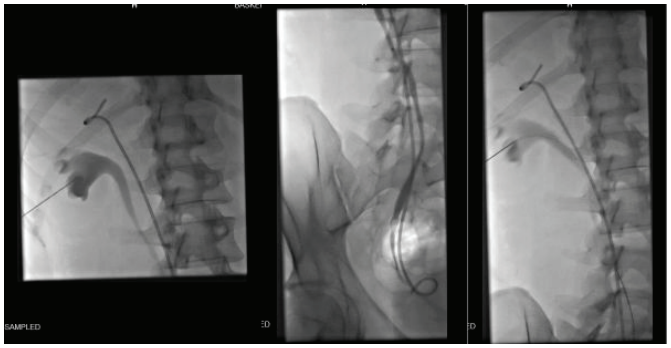

Resim 2. Antegrat giriş, piyelografi ve kateter yerleştirlmesi

Fleksibil Üreterorenoskopi

SP-15

JİNEKOLOJİK OPERASYON SONRASINDA İYATROJENİK ÜRETER YARALANMASINA ENDOSKOPİK YAKLAŞIM: OLGU SUNUMU

Selim Koç, Mehmet Altan, Ahmet Emin Doğan, Samet Kıpık, Azmi Levent Sağnak

Sağlık Bakanlığı Ankara Etlik Şehir Hastanesi Üroloji Kliniği

Giriş: Genital organların alt üriner sistem ile yakın komşuluk içinde olması nedeniyle jinekolojik operasyonlar esnasında mesane ve üreter yaralanmaları görülebilmektedir. Üreter yaralanmaları abdominal histerektomi başta olmak üzere jinekolojik girişimlerin önemli bir komplikasyonudur. Üreteral hasarların büyük bir bölümü distal üreterde ve genellikle sütürle bağlama sonucu oluşur (1). Üreter yaralanmalı olgularda uygulanabilecek tedavi seçenekleri endoskopik üreteral stent uygulaması, perkütan drenaj ve açık cerrahi (sütürün açılması veya tamiri, üreteroneosistostomi, transüreteroüreterostomi ve nefrektomi) olarak bilinmektedir (2).

Olgu Sunumu: Endometrium polibi nedeniyle total abdominal histerektomi ve bilateral salpingooferektomi cerrahisi uygulanan 55 yaşında kadın hasta, postoperatif (PO) 1. gününde batın dreninden 600 cc seröhemorajik mayii getirmesinden dolayı drenden üre-kreatinin gönderiliyor ve idrar vasfında saptanıyor. Hastanın kan üre-kreatinin ve hemogram değerleri normal aralıkta saptanıyor. Bu durum üzerine tarafımıza danışılan hastaya tanısal endoskopik girişim planlandı. Genel anestezi altında 19 Fr sistoskop ile mesane içine girildi, mesane içinde bilateral üreter orfisleri doğal izlendi. Tüm duvarlar tarandı, yaralanma ve ek patoloji izlenmedi. 9.5 Fr renoskop ile uygulanan sağ tanısal üreterorenoskopisinde; üreter yaklaşık 10.cm'de emilebilir sütür materyalinin üreterden tam kat geçtiği izlendi. Lazer yardımı ile sütür materyali kesildi.Üreteropelvik bileşkeye kadar çıkıldı, başka patoloji izlenmemesi üzerine 4.7 Fr 26 cm double J katater yerleştirildi. Sol orifisten guidewire eşliğinde girildi, UP'ye kadar çıkıldı patoloji izlenmedi, üretral foley sonda takılarak operasyon sonlandırıldı.

PO-1. günde DÜSG ile DJ'nin yerinde olduğu görüldü. PO-6. günde çekilen kontrol bilgisayarlı tomografisinde sağ renal pelvisten mesaneye uzanan DJ katater izlendi. Sağ böbrek ve üreterde hidroüreteronefroz izlenmedi, böbrek ve üreter çevreinde koleksiyon görülmedi. Dren debisi postoperatif dönemde giderek azaldı ve PO-7. gün dren çekildi ve taburcu edildi. PO-15. Günde üretral sondası çekildi. DJ kataterin PO-6. haftada çekilmesi planlandı.

Sonuç: İyatrojenik üreter yaralanması tanısı konulduktan sonra açık cerrahiye karar vermeden önce endoskopik yöntemler ile mesanenin ve şüphelenilen üreterin diyagnostik incelenmesi ve mümkün ise endoskopik tedavisi, hastaları olası açık cerrahilerden korumak adına uygulanabilir.

Anahtar kelimeler: Üreter yaralanmaları

Kaynaklar

1. Yılmaz, H., Hacıvelioğlu, S. Ö., & Dinçer, Ö. (2002). Pelvik operasyonlarda mesane ve üreter yaralanmaları.
2. Seçkin, B., Aydur, E., Başal, Ş., Kibar, Y., Irkılata, H. C., Peker, A. F., & AD, G. Ü. (2007). Jinekolojik cerrahi sırasında iyatrojenik olarak sütürlerle iki taraflı bağlanan üreterlerin endoskopik yolla serbestleştirilmesi. Gülhane Tıp Dergisi, 49(3), 178-180.

Perkutan Nefrolitotomi

SP-16

KOPMUŞ DOUBLE J STENTİN PERKÜTAN YOLLA ÇIKARILMASI

Engin Kölükçü[1], Fatih Fırat[1], Kenan Yalçın[1], Volkan Aktaş[2], Yaşar Birişik[3]

[1]Tokat Gaziosmanpaşa Üniversitesi, Tıp Fakültesi, Üroloji Anabilim Dalı
[2]Tokat Devlet Hastanesi, Üroloji Bölümü
[3]Tokat Gaziosmanpaşa Üniversitesi, Tıp Fakültesi, Radyoloji Anabilim Dalı

Giriş: Günümüzde Double J (DJ) stentler üriner sistem taş cerrahileri, malignensi, retroperitoneal fibrozis, üreter travmaları ve genitoüriner sistem rekonstrüktif operasyonları gibi oldukça geniş bir yelpazede kullanılmaktadır. Geçtiğimiz on yılda rutin ürolojik pratiklerinde sağlık profesyonleri bu yaygın kullanıma ikincil olarak DJ stentlere bağlı komplikasyonlar ile daha sık karşılaşmaktadırlar. Bu çalışmada DJ stenti kopan olguda uyguladığımız cerrahi prosedürlerin aktarılması hedeflenmiştir.

Olgu: Endoskopik üreter taşı tedavisi sonrası DJ stent uygulanan 56 yaşında kadın hasta postoperatif 6. ayında üreteral kateter alma işlemi sırasında DJ stentin kopması üzerine kliniğimize yönlendirildi. Serum üre (17mg/dl), kreatinin (1,31 mg/dl) düzeylerinde ve idrar kültüründe patoloji izlenmedi. Yapılan görüntülemelerde kopan DJ stent parçası ve alt polte en büyüğü 1 cm olmak üzere 3 taşlar izlendi. Sağ perküten nefrolitotomi yapılarak kopan DJ parçası dışarı alındı ve rezidü taşlar holmium lazer ile fragmente ederek sağ nefrostomi kateteri yerleştirildi (Şekil-1). Postoperatif 3. gün nefrostomi kateteri alınan hasta sorunsuz olarak taburcu edildi.

Tartışma: DJ stentlere bağlı literatürde yerleştirme sırasında üreter perforasyonu, kateter migrasyonu, renal ven perforasyonu, irritatif mesane semptomları, stent kopması ve enkrüstasyonu gibi çok sayıda komplikasyon bildirilmiştir. Stentlerin bütünlüğünün kaybolması oldukça ciddi düzeyde problemelere sebep olmaktadır. Stent kopmaları stentlerin imalatında kullanılan malzeme ve insan vücuda kalma süre ile oldukça yayından ilişkilidir. Poliüretan ve polietilen yapılı stentlerin uzun süre zarfında üreterde kalmaları stent bütünlüğünün yitirmesi için risk faktörü olarak gösterilmektedir. Hastadan çıkartılan özellikle silikon yapıda olmayan ve uzun süredir takılı kalan stentlerin bütünlüğü titizlikle gözden geçirilmelidir. Kalan stent parçaların dışarı alınmasında ise özellikle rezidü böbrek taşı bulanan olgularda perkütan nefrolitotominin akılarda tutulmasının oldukça önemli olduğu düşüncesindeyiz.

Anahtar kelimeler: Üreteral stent, perkütan, nefrolitotomi

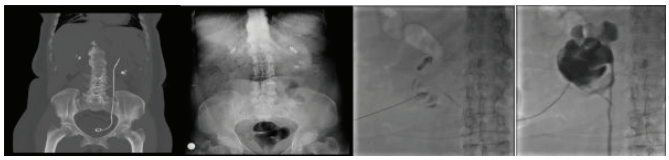

Resim 1.

Minimal İnvaziv Cerrahide Komplikasyonlar

SP-17

MALİGN PRİAPİZMLE PREZENTE MESANE TÜMÖRÜNÜN NADİR GÖRÜLEN PENİS METASTAZI OLGU SUNUMU

Samet Kıpık, Hasan Nedim Göksel Göktuğ, Abdul Samet Erkartal, Fatih Ok, Selim Koç

Ankara Etlik Şehir Hastanesi

Giriş: Penis metastazı yoğun vaskülarizasyon ve sahip olduğu geniş lenfatik ağa rağmen nadir görülen bir durumdur. En sık görülen primer bölgeleri mesane, prostat, rektum, böbrektir. Metastaz mekanizması vakaların nadir olması sebebiyle net anlaşılamamıştır. Hastaların en sık başvuru sebepleri arasında peniste şişlik, priapizm, nodül, hematüri, penil ağrı, ülserasyon, üriner enfeksiyonlar ve alt üriner sistem semptomları görülmektedir. Bu vakada malign priapizm ve üretrakavernozal fistül ile başvurması ile tespit edilen penis metastazını sunuyoruz.

Olgu: 80 Yaşında erkek 10 senedir takipli mesane tümörü hastası. Hasta aüss ile merkezimize başvuruyor. Hastaya yapılan RGÜ'de üretrada darlık alanları görülmesi üzerine sistoskopiye alındı. Rezidü bph ürotelyal tümör ayrımı net değerlendirilemeyen alanlara rezeksiyon uygulandı. Patolojisi T1G3 ile beraber skuamöz farklılaşma olarak sonuçlandı. 20 gün sonra 1 gündür devam eden priapizm ile beraber penis ventralinde üretrokutanöz fistül hattı ile tekrar gelen hastaya yapılan penil usg ve skrotal mr görüntülemelerinde üretra boyunca bilateral kavernöz ve spongioz cismi tutan 10 cm boyutlarında kitle izlendi. Üretra invazyonu olarak değerlendirildi. Priapizm tablosu ile takip edilirken tekrar sistoskopi planı yapıldı. Penil üretradan başlayan mesane boynuna kadar uzanan tm şüpheli rahatsız alanlara rezeksiyon uygulandı. Rezeksiyon sonrası servis takiplerinde priapizm tablosunun gerilediği izlendi. Yapılan üretral rezeksiyon T1G1 papiller ürotelyal karsinom şeklinde geldi. Evreleme amaçlı yapılan fdg pet yaygın metastazları izlenmesiyle tıbbi onkoljiye yönlendirildi.

Tartışma: Penisin zengin vaskülarizasyonuna ve yaygın lenfatik rağmen penise metastaz ve buna sekonder malign priapism nadir görülen bir durumdur. Metastaz yapan en yaygın primer tümör mesane bunu takiben prostat, rektum- sigmoid kolon, böbrek, testis ve akciğer izlemektedir. En çok görülen metastaz yolları arasında retrograd venöz yayılım, lenfatik yayılım direkt yayılım görülmektedir. Penis metastazı kendini en çok priapizm veya peniste kitle şişlik nodül ile göstermektedir. Daha az sıklıkta alt üriner sistem semptomları, perineal ve penil ağrı, hematüri, üriner enfeksiyonlar, peniste kızarıklık ve ülserasyonlar, erektil disfonksiyon ile ortaya çıkabilir. Penis metastazı asemptomatik olgularda genellikle fdg pet ile tesadüfen saptanırken bizim olgumuzda malign priapizm düşünülmesi üzerine penil mr ile tanıya gidildi. Tedaviye dair bir klavuz olmayıp en iyi sonuçlar eksizyon ve total penektomi ile alınabilmektedir ancak penis metastazına bağlı yaygın hastalıklar sebebi ile cerrahi girişim düşünülmemektedir. Palyatif kemoterapi ve radyoterapi verilebilir. Sağ kalımı en çok artıran yöntem distal penil lezyon veya nodül olması durumunda rezeksiyon veya radyoterapi olarak belirlenmiştir. Priapizm ve ağrı gibi semptomların olması durumunda semptomların azaltılması adına kısmi ya da total penektomi önerilebilir. Biz priapizm ve ağrı palyasyonu için üretrada görülen tümöral alanlara rezeksiyon uyguladık. Rezeksiyon sonrası dönemde hastanın priapizm tablosu dramatik şekilde geriledi.

Sonuç olarak penis metastazıyla ilerleyen malign priapizm yaygın hastalık lehine ve palyasyonunu sağlamak adına müdahale edilmesi gereken bir durumdur. Sistemik seçenekler kısıtlı olduğundan hastanın aüss ile geldiği düşünülerek minimal invaziv bir seçenek olan endoskopik rezeksiyon ile tedavide dramatik yanıt sağladık.

Anahtar kelimeler: penis metastazı, malign priapizm, mesane tümörü, transüretral rezeksiyon, üretra invazyonu

Kaynaklar

1. Penile Metastases From Bladder and Prostate Cancer Detected by PET/CT: A Report of 3 Cases and a Review of Literature, Clinical Genitourinary Cancer Volume 12, Issue 4, August 2014, Pages e155-e159
2. Penile metastasis secondary to urothelial bladder cancer, Urology Case Reports Volume 49, July 2023, 102428
3. Isolated penile metastases secondary to invasive bladder cancer BMJ Case Reports CP 2021;14:e243673.
4. Penile metastasis from primary bladder cancer: a study of 8 cases and review of the literatüre Onkologie. 2012;35(4):196-9. doi: 10.1159/000337405. Epub 2012 Mar 15. PMID: 22488090.
5. Malignant priapism due to penile metastases: Case series and literature review. Arch Ital Urol Androl. 2016 Jul4;88(2):150-2. doi: 10.4081/aiua.2016.2.150. PMID: 27377094.
6. Prognosis of men with penile metastasis and malignant priapism: a systematic review Oncotarget. 2018; 9:2923-2930. https://doi.org/10.18632/oncotarget.23366

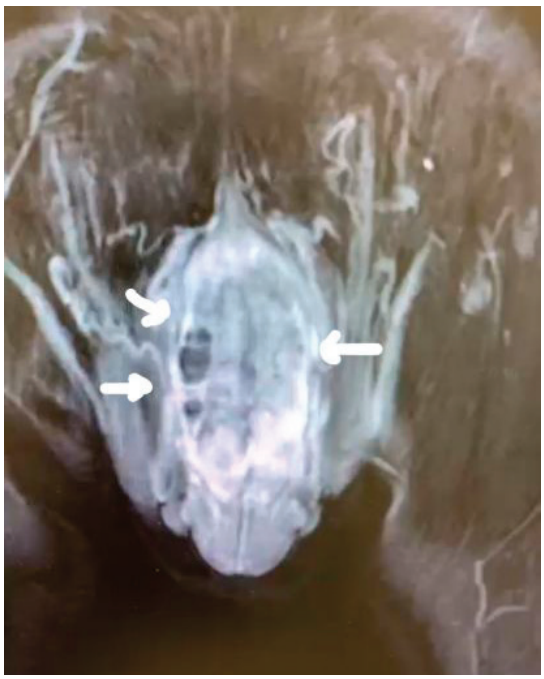

Şekil 1. Koronal MRI Görüntüde üretraya uzanan 10cm kitle izlenmektedir.

Laparoskopik ve Robotik Cerrahi

SP-18

MESANE ANTERİORUNDA KİTLE SEBEBİYLE YAPILAN LAPAROSKOPİDE KARŞILAŞILAN OVARYAN KİTLE

Uğur Akgün, Oktay Şener, Hüseyin Badem, Alper Nesip Manav, Niyazi Serhat Yolay, Sinan Avcı

Bursa Şehir Hastanesi

Amaç: Kadınlarda pelvik kitlelerde en sık sebep over kaynaklı kitlelerdir olmakla beraber pelvik ekstraperitoneal kitleler de düşünülmesi gereken ayırıcı tanılardan biridir. Adneksiyal kitlelerin yüzde 80 i benign karakterdedir.

Biz bu video sunumda pelvik bölgede mesaneye bası yapan bir kitle olduğu düşünülerek eksplorasyon yapılan hastanın over kaynaklı kitle çıkması üzerine yaptığımız vakayı sunmayı amaçladık.

Hasta özellikleri: 36 yaş kadın hasta karın ağrısı ile üroloji polikliniğine başvurmuş olup yapılan tetkiklerde pelvik bölgede mesaneye basan 7 cm boyutunda yağ içerikli heterojen hipodens kitle lezyonu tespit edildi. Jinekolojik organlarla bir bağlantısı olmadığı düşünüldü. Hastaya semptomlarından ve mesaneye basıdan dolayı laparaskopik eksplorasyon planlandı.

Ameliyat tekniği: 5 adet port ile batına girildi pelvik bölgede kitle görüldü. Görülen kitle lezyonunun over kaynaklı olduğu görüldü ve peroperatif Kadın Doğum konsültasyonu istendi. Kadın doğum hekimi vakaya dahil olduktan sonra kitlenin adneksiyal bir kitle olduğu kanısına varılıp kitle ve sağ tuba uterina eksize edildi ardından çıkarılan kitle ve tuba organ torbasına alınarak dışarı çıkarıldı. Komplikasyon gelişmeyen vaka dren konulmadan sonlandırıldı.

Sonuç: Suprapubik bölgedeki kitlelerde değerlendirme aşamasında jinekolojik kaynaklı hadiseler açısından dikkatli olunmalıdır.

Anahtar kelimeler: Adneksiyal kitle, Pelvik kitle, Suprapubik kitle

Stentler

SP-19

TRANSPLANTE BÖBREKTE YABANCI CİSİM: DJ STENT PARÇASININ EKSTRAKTE EDİLMESİ

Ender Cem Bulut[1], Nihat Karabacak[1], Çağrı Coşkun[2], Murat Yavuz Koparal[1], Bora Küpeli[1]

[1]Gazi Üniversitesi Tıp Fakültesi Üroloji Anabilim Dalı
[2]Ağrı Eğitim Ve Araştırma Hastanesi Üroloji Kliniği

Giriş: 55 yaşında erkek hastaya kronik böbrek hastalığı (KBH) nedeniyle kadavradan böbrek nakli yapılmış. Nakil sırasında yerleştirilen D/J stent 1 ay sonra çekilmiş. Nakil sonrası 3.ayda hastada hidronefroz ve akut böbrek hasarı (ABH) gelişmesi üzerine hastaya nefrostomi takılmış. 1 ay nefrostomili takip sonrası hastaya 6 fr karbon kaplı D/J stent antegrad yolla yerleştirilmiş. Hasta 6 ay sonra D/J stent çekimi için tarafımıza yönlendirildi. Yapılan preoperatif direkt grafi ve bilgisayarlı tomografi(BT) görüntülemelerinde transplante böbrekte D/J stent haricinde daha önce yerleştirilen D/J stent veya nefrostomi ile ilişkili olduğu düşünülen rezidü kateter parçası görüldü. Hastanın D/J stenti ve böbrekteki rezidü katater parçası skopi eşliğinde çekildi.

Materyal-Metot: Hastaya litotomi pozisyonu verildikten sonra uygun saha temizliği ve örtümü gerçekleştirildi. 7 Fr semirijid renoskopla mesaneye girildi. Mesanede ucu sağ yan duvar kubbedeki neoorifiste görülen D/J stent görüldü. Skopi görüntüleri eşliğinde D/J stent yakalama forcepsi ile tutularak dışarı alındı. Ancak stentin koptuğu ve bir parçasının böbrekte kaldığı görüldü. Ardından tekrar 7 fr renoskopla neoorifisten transüretere girildi. 0.035 guidewire eşliğinde transüreterden geçilerek böbrekte kalan 2 adet D/J stent parçası ayrı ayrı tutularak dışarı alındı. Skopi ile stent parçalarının tamamen kaybolduğu teyit edildi. Renoskop üzerinden transüretere 3 fr üreter kateteri gönderildi. 16 fr foley sonda takımını takiben işlem sonlandırıldı.

Sonuç: Transplantasyon sonrası gelişen hidronefroz D/J stent ile kontrol altına alınabilmektedir. Ancak neoorifis ve transüretere erişim zorlu olabilmektedir. D/J stent yerleştirilmesi ve çıkartılmasında bu erişim zorluğu göz önünde bulundurulmalıdır ve cerrahi ekibin bu işlemdeki tecrübesi önem arz etmektedir.

Anahtar kelimeler: transplante böbrek, hidronefroz, dj stent, renoskopi

Perkutan Nefrolitotomi

SP-20

KALİKS DİVERTİKÜLÜ TAŞI OLAN HASTADA SAĞ PERKÜTAN NEFROLİTOTOMİ OPERASYONU

Rıdvan Özcan , Sedat Öner

Sağlık Bilimleri Üniversitesi Bursa Şehir Hastanesi

Amaç: Böbrek taşı hastaları; üroloji pratiğimizde çok sık karşımıza çıkmaktadır. Bazı taşlar ise böbrek toplayıcı sisteminde direkt kolayca gözükmemekte, dar bir bağlantı ile toplayıcı sisteme açılan kaliks divertikülü içinde görülebilmektedir.

Bu video sunumda uyguladığımız sağ PNL operasyonunu sunmayı amaçladık.

Hasta özellikleri: Sağ yan ağrısı ile kliniğe başvuran , daha önce 1 kez başarısız retrograd intrarenal cerrahi öyküsü olan 33 yaşındaki hastaya sağ PNL planlandı.

Ameliyat tekniği: Sağ üreter kateteri takıldı. toplayıcı sistem ile bağlantısı olmayan iki adet üst kaliks taşına direkt giriş yapıldı. Prone pozisyonda 30 Fr amplatz dilatasyon uygulandı. Taşlar ekstrakte edildikten sonra kateterden metilen mavisi verilerek divertikül ağzından metilen mavisi gelen dar bir ağız görüldü ve guide gönderilerek üzerinden double j stent takıldı ve işlem sonlandırıldı.

Sonuç: Kaliks divertikülü taşı olan hastalarda PNL prosedürü güvenle ve etkinlikle uygulanabilir.

Anahtar kelimeler: böbrek taşı, perkütan nefrolitotomi, kaliks divertikülü

Minimal İnvaziv Cerrahide Komplikasyonlar

SP-21

NADİR BİR KOMPLİKASYON: ULTRA MİNİ PERKÜTAN NEFROLİTOTOMİ SONRASI PSODOANEVRİZMA

Engin Pala, Meryem Han Gökdemir, İbrahim Halil Gördük, Yekta Bıçak, Mehmet Mazhar Utanğaç, Mehmet Kamuran Bircan

Dicle Üniversitesi

Amaç: Perkütan nefrolitotomi(PNL) günümüzde böbrek taşları için en sık kullanılan minimal invaziv cerrahi metodudur. PNL'ye bağlı major ve uzun süreli komplikasyonlar nadirdir. En sık karşılaşılan komplikasyonlar postoperatif hemoraji,idrar ekstravazasyonu, postoperatif ateş, rezidü taşlara bağlı durumlardır. Komşu organ yaralanmaları, sebat eden hemoraji, sepsis ise ciddi komplikasyonlar arasındadır.

Avrupa Üroloji Derneği Klavuzuna göre küçük aletlerle yapılan PNL, önemli ölçüde daha düşük oranda kan kaybı ile ilişkili olmakla birlikte diğer komplikasyonlar açısından anlamlı bir fark yoktur.

Biz bu olgumuzda 12 yaşında bir hastamıza yaptığımız ultra mini PNL sonrası gördüğümüz psodoanevrizmayı anlatacağız.

Gereç-Yöntem: 12 yaşında, 60 kg ve 1,67 cm boyunda kız çocuğu hastamız yan ağrısı nedeni ile kliniğimize başvurdu. Yapılan tetkiklerde sağ böbrek alt polden renal pelvise uzanan yaklaşık 3 cm lik bir taşı olduğu görüldü. Hastaya anestezi hazırlığı yapılarak ultra mini PNL planlandı. İdrar kültürü temiz olan hastaya genel anestezi altında 5fr üreter kateteri uygulanarak retrograd piyelografi yapıldı. Hasta prone pozisyona alındı. Böbrek alt polden 18G iğne ile akses yapıldı ve one-shot tekniği ile 14 fr sheat yerleştirildi. 9,5 fr nefroskop ile kaliksiyel sistemdeki taşlar holmiyum-YAG lazer ile fragmante edildi ve taşlar vücut dışına alındı. İntraop taşsızlık sağlandı. Hastaya 4,8 fr 26 cm double j stent(DJS) antegrad olarak uygulandı. 12 fr nelaton sonda nefrostomi olarak uygulandı ve intraop komplikasyonla karşılaşılmadan vaka sonlandırıldı. Vaka süresi toplam 1 saat 10 dakika idi. Postopoeratif hematüri ve ateş gözlenmeyen hastanın birinci günde önce nefrostomisi sonra foley sondası çekilerek postoperatif ikinci gün taburcu edildi.

Bulgular: Postoperatif 6.günde hasta renal kolik ve hematüri ile kliniğimize başvurdu. Yapılan tetkiklerde DJS'nin mesaneye düştüğü görüldü. Ameliyathane ortamında düşmüş olan DJS çekildi ve yeniden 4,8 fr 26 cm DJS retrograd olarak uygulandı. Üreterde hematom ve hemoraji gözlenmedi. Postoperatif hematürisi düzelen hastanın seri hemogram takiplerinde hematokrit değerinde düşüş olması üzerinde BT anjiografi çekildi. Psodoanevrizma ön tanısı ile girişimsel radyolojiye konsülte edildi ve selektif embolizasyon yapıldı. İşlem sonrası taburcu edildi.

Sonuç: Teknoloji geliştikçe cerrahlar daha az komplikasyon daha iyi cerrahi başarı oranlarının olduğu yöntemlere yönelmektedir. Fakat unutulmamalıdır ki minimal invaziv dahi olsa vücut bütünlüğüne müdahale edilen her prosedürde olası komplikasyonları bilmek, hızlı ve efektif yönetebilmek önemlidir.

Anahtar kelimeler: Psödoanevrizma, ultra mini, hematüri, perkütan nefrolitotomi

Kaynaklar

EAU-2022

PREOP BT- Sağ Renal Taş

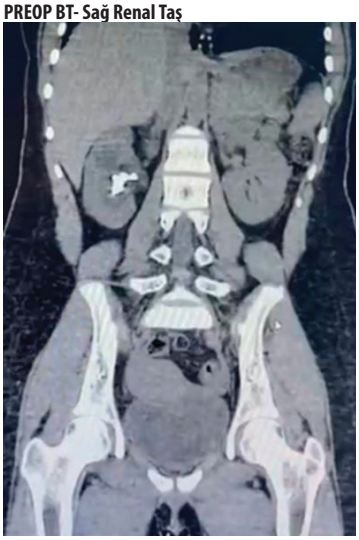

POSTOP BT- Sağ Renalde Psödoanevrizma



Ürolojide Laserler

SP-22

EPİASPADİAS ONARIMINA SEKONDER GELİŞEN KILLI ÜRETRA OLGUSUNUN ENDOSKOPİK YÖNETİMİ

Selahattin Bedir, Vusal Rzayev, Volkan Demirci, Bahadır Topuz

Gülhane Eğitim ve Araştırma hastanesi, Üroloji Bölümü, Ankara, Türkiye

Giriş: Üretra darlığı tedavisinde 1. Basamakta endoskopik tedavi yöntemleri kullanılır. Endoskopik tedavi yöntemlerinin başarısız olduğu durumlarda ve epispadias gibi özellikli durumlarda greft veya flep yardımlı üretroplasti yöntemleri uygulanır. Üretrada kıl kökü yoktur ve bu nedenle normalde kıl yoktur. Bununla birlikte, hipospadias ameliyatı, penis ve skrotal cilt ile üretroplasti ve kadından erkeğe transgender ameliyatı gibi prosedürler sonrasında kıllı bir üretra oluşabilir. Literatürde Rogers ve ark. 194 hastayı içeren bir seride %5 insidans bildirmiştir. Günümüzde bukkal lingual veya mesane mukoza greftlerinin kullanımı sonrası bu komplikasyonun görülme sıklığı azalmıştır.

Olgu: İşeme güçlüğü ile başvuran 25 yaşında erkek hasta öyküsünde epispadias ve ekstrofi vezika onarımı, fistül onarımı ve çok sayıda internal üretrotomi yapıldığı öğrenildi. Üroflowmetrisi darlık paterninde deydi. Fizik muayenede suprapubik bölgede ve skrotum orta hatta skar dokuları izlendi. Anestezi altında 21 f üretrotom ile girildi fossa navikularıs arkasından başlayarak yaklaşık 5 cm uzunlukta muhtemel önceki deri flebine bağlı kıllı üretra izlendi. Soğuk makas yardımıyla kıllar temizlendi. Bu kısımda sistoskop geçişine izin vermeyen darlık soğuk bıçak ile saat 12 hizasından açıldı. Mesaneye 16 f 2 yollu sonda balon 10 cc kondu. Hasta post 1. günde taburcu edildi. Sondası 3. günde çekildi. Hasta eskisine göre daha rahat idrar yaptığını ifade etti.

Sonuç: Kıllı üretra bazı üretral rekonstrüktif cerrahiler sonrası gelişebilen rahatsız edici komplikasyonlar arasında olan nadir görülen bir durumdur. Endoskopik olarak soğuk makas veya holmium lazer gibi yöntemlerle eksizyonu sağlanabilir. Bu vaka sunumunda hipospadias onarımı sonrası görülen kıllı üretra vakasından soğuk makas ile eksizyonu yapılan hasta özetlenmiştir.

Anahtar kelimeler: Epiapadias, Kıllı üretra,

Fleksibil Üreterorenoskopi

SP-23

ÜRİNER SİSTEM DARLIKLARINA SEKONDER OLUŞAN TAŞ OLGUSUNUN ENDOSKOPİK YÖNETİMİ

Selahattin Bedir, Vusal Rzayev, Adem Emrah Coğuplugil, Nuriye Gül Bulut

Gülhane Eğitim ve Araştırma Hastanesi, Üroloji Bölümü, Ankara, Türkiye

Giriş: Üriner sistem darlıklarında ve bu zeminde oluşan taş hastalarında günümüzde teknolojinin ilerlemesi ile 1. basamakta endoskopik tedavi yöntemleri kullanılır. Endoskopik tedavi yöntemlerinin başarısız olduğu durumlarda ve sekonder patolojiler varsa açık üriner rekonstrüktif cerrahi yöntemler uygulanabilir.

Olgu: Sol yan ağrısı ile başvuran 22 yaşında erkek hasta öyküsünde 2009 yılında sol UP darlık ve taş nedeniyle Pyeloplasti + Nefrolitotomi ameliyatı mevcut. Fizik muayene doğal. Tit'te eritrosit yüksekliği nedeniyle yapılan tetkiklerde sol böbrek alt polde 22x18 mm ebatlı küme yapmış multipl taşlara ait görünüm izlenmiştir. Sol renal pelvis dolgundur. Sol pelvikaliksiyel sistem grade 1-2 ektazik, üreter normal kalibrasyonda izlenmektedir (UP darlık ? sekel değişiklik ?). 1 sene önce 3 seans ESWL tedavisi uygulanmış. DMSA'da sol böbrek normal morfolojide ve normal parankim fonksiyonu gösteriyor. Hastaya Sol RIRS planlandı, ancak ameliyat sırasında sol üreter orifisi darlık nedeni ile geçilemedi ve sol DJ stent implantasyonu yapıldı. 1 ay sonra 2. Seans RIRS planlanarak ameliyata alındı. Ameliyat sırasında alt kaliks boynu ileri derece dar izlendi, kaliks içine girildiğinde multipl milimetrik taşlar izlendi. Kaliks boynu holmiyum lazer yardımı ile rezeke edildi, alt kalikse DJ stent yerleştirilerek ameliyat sonlandırıldı. Hasta postop 1. günde taburcu edildi. 1 ay sonrakı kontrol Taş Protokollü BT'de taşların bir kısmını düşürdüğü izlendi.

Sonuç: Üriner sistem taşları üriner sistemde mevcut darlıklar nedeni ile bozulan idrar pasajı sonucu oluşabilmektedir. Mevcut darlıkların minimal invaziv yöntemlerle tedavi edilip normal idrar pasajının sağlanması bu hastalarda tedavi edici olabilir. Bu vaka sunumunda öyküsünde üst üriner sistemde farklı yerlerde darlıklar nedeni ile oluşmuş taş hastalığının minimal invaziv tedavi şekli özetlenmiştir.

Anahtar kelimeler: Üriner sistem taş hastalığı, Flexible URS, RIRS, Üriner sistem darlıkları

Sunulan olgunun postoperatif görüntüsü

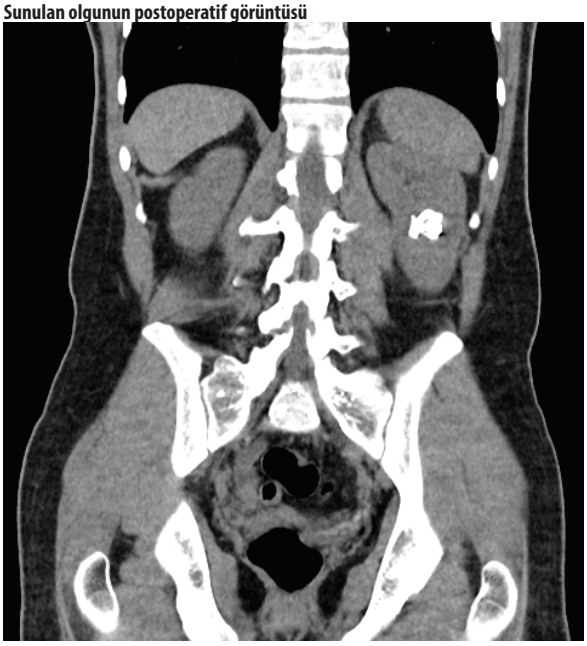

Sunulan olgunun preoperatif görüntüsü

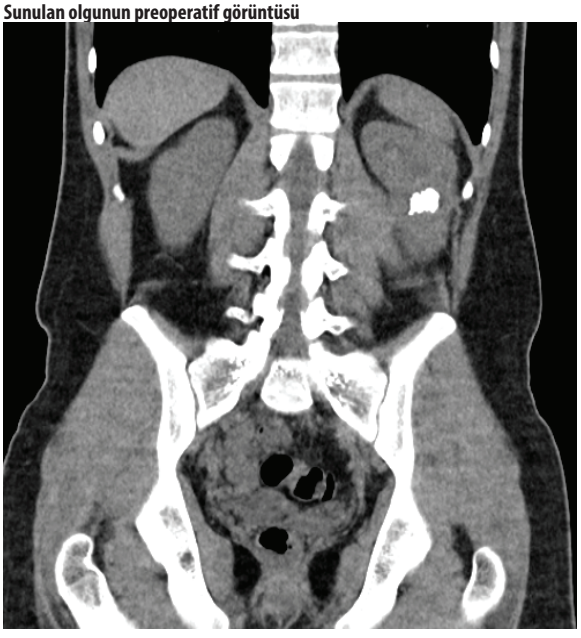

YAZAR DİZİNİ

A

Acet, Ahmet Anıl 26
Adilov, Ali Nofel 80
Aferin, Uğur 10, 48, 87
Akan, Mehmet Eren 91
Akan, Serkan 55
Akarken, İlker 39, 51, 73
Akbay, Erdem 117
Akdogan, Nebil 39
Akdoğan, Nebil 22, 51, 69, 73, 77
Akgul, Hacı Murat 37
Akgül, Hacı Murat 37
Akgül, Murat 30, 32, 33, 34, 35, 54, 55, 56, 64, 65, 100
Akgün, Uğur 103, 127
Akıncı, Aykut 4
Akkuş, Emre 47, 48, 88
Akpınar, Çağrı 24, 46, 121
Akpınar, Haluk 30, 32, 33, 34, 35, 37, 54, 55, 56, 64, 65
Aksakal, Yüsra Nur 63
Aksoy, Elif İpek 24, 59
Aktaş, Volkan 126
Akyüz, Sedat 4
Alalam, Haider Nihad Izaddin 58, 100, 122
Albaba, Khaled 29
Albayrak, Emre 89
Albaz, Ali Can 6, 80, 90
Alizade, Orhan 59
Alkış, Okan 72
Altan, Mehmet 14, 39, 44, 84, 125
Altın, Enes 55
Altuntaş, Türker 3, 62
Anıl, Hakan 52
Aras, Bekir 72
Arıç, Güngör 100
Arıdoğan, İbrahim Atilla 22, 39, 51, 69, 73, 77
Armutlu, Ayşe 91
Arslan, Faruk 21
Aslan, Güven 61, 83, 92
Ataman, Miraç 83
Ateş, Hüseyin Aytaç 82
Ateş, Tunahan 22
Atmaca, Ayşegül 99
Avcı, Sinan 80, 127
Aydın, Cemil 8, 11, 31, 39, 42, 43, 51, 68, 73, 78, 81, 84, 110
Aydın, Eren Can 73
Aydın, Şeyma 115
Aydın, Uğur 70
Aydoğ, Ezel 102
Aykanat2, İbrahim Can 74
Aykanat, İbrahim Can 74, 85, 91, 106
Ayvacık, Burak 101
Ayva, Mujdat 89
Ayva, Müjdat 51, 89

B

Baba, Dursun 23, 101
Babayiğit, Muammer 27, 101, 108
Badem, Hüseyin 127
Bağcı, Samet 91
Bakır3, Abdülvahap 74
Bakır, Abdul Vahap 7
Bala, Kemal 83
Balbay, Mevlana Derya 85
Balık, Ahmet Yıldırım 27, 101, 108
Baltacı, Kadir Emre 106
Barbaros Başeskioğlu 59
Başaranoğlu, Mert 117, 120
Başataç, Cem 30, 32, 33, 34, 35, 37, 54, 55, 56, 64, 65
Başboğa, Serdar 40, 41, 96
Başeskioğlu, Ali Barbaros 39
Başeskioğlu, Barbaros 34, 35, 51, 54, 56, 59, 64, 65, 73
Başeskioğu, Barbaros 17
Bayburtluoğlu, Veysel 108
Baykam, Mehmet Murat 8, 11, 31, 42, 43, 68, 78, 81, 84, 110
Baylan, Burhan 36
Bayraktar, Necmi 59
Bedir, Selahattin 129
Benli, Erdal 26, 112
Benlioğlu, Can 29
Beyatlı, Murat 96
Bıçak, Yekta 128
Bıyıkoğlu, Melih 120
Bildirici, Çağdaş 18
Bilen, Cenk Yucel 89
Bilen, Cenk Yücel 89, 90, 106
Bircan, Mehmet Kamuran 128
Birişik, Yaşar 126
Bolat, Deniz 101
Bostancı, Yakup 39, 44, 45, 66
Bozkurt, Ozan 50, 61, 67, 68, 83, 99, 102, 104, 122, 123
Buldu, İbrahim 57
Bulut, Ender Cem 15, 70, 79, 98, 127
Bulut, Muhammed Enes 19
Bulut, Nuriye Gül 129

C

Cebeci, Oğuz Özden 39
Ceyhan, Erman 57
Coğuplugil, Adem Emrah 129
Coşer, Şeref 72
Coşkun, Çağrı 15, 70, 79, 127

Ç

Çağlayan, Mustafa Serdar 8, 11, 31, 42, 43, 61, 68, 78, 81, 84, 110
Çağlayan, Volkan 80, 100
Çakır, Hakan 30, 32, 33, 34, 35, 37, 54, 55, 56, 64, 65, 103
Çalışkan, Süleyman Tümer 2
Çam, Haydar Kamil 62
Çam, Kamil 7, 21
Çamlıdağ, İlkay 45
Çapar, Furkan 80, 93, 118
Çavdar, Faruk 39
Çavdar, Ömer Faruk 58
Çeker, Gökhan 63
Çelebi, İlhan 50, 61, 67
Çelik, Orçun 61
Çelikörs, Bilal 8
Çetin, Burak 117
Çetin, Mehmet 7, 49
Çetin, Serhat 15, 79, 98
Çetin, Taha 18
Çınar, Naci Burak 34
Çınar, Önder 30, 32, 33, 34, 35, 37, 54, 55, 56, 65
Çırakoğlu, Abdullah 26, 112
Çıtamak, Burak 92, 104
Çift, Ali 29
Çiftçi, Mustafa Alperen 124
Çinar, Önder 64
Çolak, Aysel 96
Çolak, Fatih 81, 97
Çubuk, Alkan 45, 92, 104

D

Dayısoylu, Hulusi Sıtkı 32, 33, 100
Değer, Mutlu 22, 69, 77
Demirbilek, Muhammet 87, 88
Demirci, Volkan 129
Demirdöven, Kaan 123
Demirel, Doruk 46
Demirgöz, Oğuzcan Taha 100
Demir, Ihsan Batuhan 89
Demir, İhsan Batuhan 90
Demirkıran, Engin Denizhan 49, 71, 90, 109, 111
Demir, Ömer 50, 67, 83, 92, 99
Demir, Zafer 100
Deniz, Mehmet Eflatun 27
Dilek, İsmail Eyüp 23, 101
Dil, Eyüp 105
Dirim, Ayhan 12
Diri, Mehmet Akif 63
Doğan, Ahmet Emin 6, 14, 46, 125
Doğan, Barış 50, 51, 67
Doğan, Çağrı 37, 100
Doğan, Gözde 6, 46, 115
Doğan, Kader Ada 8, 13
Doğan, Mehmet 16
Doğan, Mücahit 11, 43, 68, 78, 81, 84
Dörücü, Doğancan 8
Durak, Hüseyin Mert 6, 82, 84, 86, 93, 118

E

Ediz, Emre 23
Efendiyev, Ferec 60
Ekenci, Berk Yasin 2, 80, 82, 84, 86, 93, 98, 115, 116, 117, 118, 121
Ekici, Musa 8, 11, 31, 42, 43, 68, 78, 81, 84, 110
Ekici, Necati 23, 101
Ekici, Özgür 98, 101
Elmas, Burak 98
Erdem, Emre 24, 59
Erdem, Erim 120
Erdemoğlu, Onur 101
Erdoğan, Abdullah 101
Eren, Hüseyin 81, 97
Erkan, Erkan 82
Erkartal, Abdul Samet 39, 121, 126
Erkartal, Samet 14, 44
Erkmen, Serhat 24, 59
Erol, Eren 53
Erol, İbrahim 52
Esen, Ahmet Adil 61, 104
Esen, Barış 85
Eskici, Arda Berkay 61, 123
Evirgen, Mert 77

F

Fırat, Fatih 5, 126

G

Genç, Yunus Emre 21
Geyik, Serdar 108
Geylan, Serdar 100
Girgin, Reha 71
Göger, Yunus Emre 53, 58, 122
Göğer, Yunus Emre 39, 51
Gök, Alper 9
Gökalp, Fatih 20, 29
Gökçe, Mehmet İlker 24, 39, 51, 59, 73, 102
Gökdemir, Meryem Han 128
Gökmen3, Ersin 74
Gökmen, Ersin 3, 21, 49
Göktuğ, Hasan Nedim Göksel 6, 126
Gördük, İbrahim Halil 128
Görür, Sadık 20, 29
Gudeloglu, Ahmet 89
Gücük, Osman 61
Güdeloğlu, Ahmet 89, 90, 106

YAZAR DİZİNİ

Güler, Ahmet Doruk 24, 73
Güleşen, Rıdvan 7
Gülpınar, Ömer 59
Gülşen, Murat 16, 39, 43, 44, 45, 66, 73, 77, 89, 94, 95, 96, 99
Gültekin, Mehmet Hamza 47
Güneş, Elif 16
Gürlen, Güçlü 63
Gürpınarlı, Burak Mehmet 23, 101
Güven, Miraç 101
Güzel, Özer 40, 41, 84, 96

H

Halat, Ahmed Ömer 19, 51
Hasanov, Jeyhun 4
Hasırcı, Eray 57
Hepşen, Emre 98
Hızarcı, Rabia 89

İ

İbiş, Muhammed Arif 24, 102
İnan, Ramazan 57
İrer, Bora 39, 51, 68, 73
İrkilata, Figen 83
İrkilata, Lokman 83
İzel, Volkan 77
İzol, Volkan 22, 69, 73

J

Jabrayilov, Hikmat 4
Jafarov, Abdulrahman 102

K

Kaçan, Yakup 105, 120
Kadim, Nurullah 112
Kalaycı, Onur 16, 44, 45, 51, 66, 77, 89, 94, 96, 123
Kalender, Göktuğ 25, 47, 48, 87, 88
Kalkan, Ergin 16
Kalyenci, Bedreddin 29, 81
Kankılıç, Nazım Abdulkadir 108
Karaarslan1, Umut Can 74
Karaarslan, Umut Can 74
Karabacak, Mahmut Can 18
Karabacak, Nihat 70, 79, 127
Karabacak, Osman Raif 44
Karaburun, Murat Can 4, 72
Karaca, Erkin 18, 101
Karadağ, Orçun Burak 115, 117
Karakoyunlu, Ahmet Nihat 14, 46, 82, 84, 86, 93, 98, 115, 117, 118, 121
Karalezli, Mustafa 90
Karamık, Kaan 52
Karazindiyanoğlu, Sinan 112
Karslı, Onur 19
Kartal, İbrahim Güzev 72
Kayacan, Mehmed Emin 61, 102, 104
Kayra, Mehmet Vehbi 27
Kazaz, İlke Onur 81, 97
Kaz, Gazi 29
Kefi, Aykut 61, 67
Keleş, Mevlüt 26, 112
Kervancıoğlu, Enis 12, 39, 57, 73, 124
Keskin, Hakan 89
Keten, Tanju 40, 41
Kılıç, Ali Serkan 92, 104
Kılıç, Hasan Cemil 49
Kılıç, Mert 85
Kılınç, Muzaffer Tansel 53, 100
Kıpık, Samet 125, 126
Kırdağ, Mustafa Koray 39
Kırlı, Elif Altınay 10, 25, 48, 88
Kızgın, Metin 31, 68
Kireççi, Sinan Levent 91
Kiremit1, Murat Can 74
Kiremit, Murat Can 39, 51, 74, 91, 106
Koç, Gökhan 18
Koç, Mustafa Kemal 81
Koç, Selim 121, 125, 126
Kokurcan, Alihan 115
Kolu, Ahmet Can 55
Koparal, Murat Yavuz 70, 98, 127
Kordan1, Yakup 74
Kordan, Yakup 74, 85, 91, 106
Korkmaz, Ergi 93
Kölükçü, Engin 5, 126
Kölükçü, Vildan 5
Köse, Ertuğrul 43, 44, 45, 66, 73, 77, 94, 95, 96, 99, 123
Köseoğlu, Burak 40, 96
Kubilay, Eralp 72, 73
Kuğu, Berkan 98
Kulak, Bilal 20, 29
Kutsal, Cemil 91
Kuzucu, Furkan 10
Küçük, Eyüp Veli 96
Küçük, Tarık 116
Küpeli, Bora 15, 70, 79, 127
Kütükoğlu3, Umut 74

L

Logli, Ridel 57

M

Madendere, Serdar 85, 106
Manav, Alper Nesip 127
Memik, Ömür 19
Mercimek, Mehmet Necmettin 16, 39, 44, 45, 51, 73, 89
Miriyev, Tural 82
Moldovan, Elenie 45
Mungan, Mehmet Uğur 61, 68
Mungan, Necmettin Aydın 71
Musaev, Araz 24
Musaoğlu, Ahmet 85
Muthukov, Beşir 90
Müdüroğlu, Mustafa 74, 106
Müezzinoğlu, Talha 80, 90

N

Nakış, Deniz Berk 7
Neymeyer, Joerg 45

O

Ograk, Hacer 89
Oğuz, Efe Semetey 59
Ok, Fatih 93, 126
Ok, Fesih 77
Oktar, Mustafa Alkan 59
Okucu, Emrah 82
Okur, Alper 48
Orman, Erdem 105, 120

Ö

Önal, Bülent 10, 25, 30, 32, 33, 34, 35, 37, 47, 48, 54, 55, 56, 64, 65, 87, 88
Önen, Efe 101
Öner, Sedat 16, 98, 101, 103, 128
Ördek, Eser 20
Özbilen, Mert Hamza 18
Özcan, Rıdvan 28, 100, 128
Özcan, Utku Güler 44, 89
Özcan, Utku Gürel 16, 43, 77, 95, 99
Özdel, Osman 49, 71
Özdemir, Alperen 91
Özdemiroğlu, Ceyhun 13
Özden, Ender 16, 43, 44, 45, 66, 77, 89, 94, 95, 96, 99, 123
Özenç, Görkem 6, 46
Özen, Mehmet 39, 51, 73, 83
Özercan, Ali Yasin 40, 41, 96
Özergin, Ömer Buğrahan 41
Özer, Muhammed Selçuk 92
Özgür, Cihan 37
Özkan, Arif 106
Özkan, Halil İbrahim 90
Özkaya, Mehmet Fatih 24, 51, 102
Özkent, Mehmet Serkan 53, 100
Özkıdık, Mete 17
Özman, Oktay 30, 32, 33, 34, 35, 37, 54, 55, 56, 64, 65
Özsağır, Yusuf Önder 105
Özsoy, Ahmet Furkan 24, 51, 59, 102
Öztemel, İsmail Özer 43, 94, 95, 123
Öztemel, Özer 16, 89
Öztürk, Muhammet İhsan 11, 31, 39, 42, 73, 110
Öztürk, Ufuk 44
Özyaman, Onur 49, 71

P

Pala, Engin 128
Pişkin, Mehmet Mesut 58, 122

R

Rodoplu, Hasan 82
Rzayev, Vusal 129

S

Sağnak, Azmi Levent 80, 116, 125
Sancak, Eyüp Burak 30, 32, 33, 34, 35, 37, 54, 55, 56, 64, 65
Sancı, Adem 86, 116, 118
Sandıkçı, Fatih 6, 14, 39, 46, 115
Sarıca, Kemal 24
Sarı, Hilmi 2, 80, 82, 84, 117
Sarıkaya, Ahmet Furkan 91
Sarıkaya, Ege Alper 83, 99
Sarıkaya, Kubilay 86, 93, 116
Sarıkaya, Şaban 43, 44, 45, 66, 94, 95, 96
Satar, Nihat 22, 69
Schaef, Viktoria 45
Serin, Onur 16
Sesli, Mustafa 120
Sevgi, Baran 122
Sevim, Mehmet 72
Shrinli, Karim 89
Sıddıkoğlu, Duygu 32, 34, 35, 37, 54, 56
Sıddıoğlu, Duygu 30
Simsekoglu, Muhammed Fatih 56
Sinirsiz, Can 39, 50, 61, 67, 68, 73, 102, 104, 122
Sonsayar, Deniz İdil 12
Soydaş, Türker 46
Sönmezay, Erkan 82
Sönmez, Berat 105
Sönmez, Oğuzhan Yusuf 72
Sözen, Tevfik Sinan 98
Suçeken, Ferhat Yakup 96
Süelözgen, Tufan 18

Ş

Şafak, Çağla 73
Şahin, Bahadır 62
Şahin, Fevzi 66
Şahin, Kadir Can 10, 25, 47
Şahin, Mehmet Fatih 28, 32, 33, 35, 37, 54, 55
Şekerci, Çağrı Akın 7, 8, 21, 62
Şener3, Tarık Emre 74
Şener, Enes 116
Şener, Oktay 127
Şener, Tarık Emre 3, 39, 51, 62, 73
Şentürk, Aykut Buğra 106

YAZAR DİZİNİ

Şen, Volkan 39, 50, 51, 61, 67, 68, 73, 83, 99, 102, 104, 122, 123
Şeramet, Serkan 100
Şığva, Hakan 29
Şimşek, Muhammet Kürşat 12
Şimşekoğlu, Fatih 65
Şimşekoğlu, Mehmet Fatih 30
Şimşekoğlu, Muahmmet Fatih 32
Şimşekoğlu, Muhammed Fatih 35, 37, 54, 55, 64
Şimşekoğlu, Muhammet Fatih 33, 34
Şimşir, Adnan 61
Şükür, İbrahim Halil 77

T

Tanıdır3, Yılören 74
Tanıdır, Yılören 3, 7, 8, 13, 21, 39, 51, 62, 73
Tanrıkut, Cihan 17
Tarcan, Tufan 7, 8, 21
Tarım, Kayhan 74, 91, 106
Taşçı, Ahmet 42, 68, 78, 84, 110
Taşkapu, Hakan Hakkı 53, 58
Teke, Kerem 30, 32, 33, 34, 35, 37, 54, 55, 56, 64
Tekeli, Rıfat 58
Tekeli, Rifat 53, 122
Tekin, Ali 92, 104
Tek, Mesut 117
Temeltaş, Gökhan 80, 90
Terzi, Sümeyye 50, 67, 68, 99
Tığlı, Taylan 101
Tokatlı, Zafer 60
Topçu, Hülya 8
Topkaç, Erdem Can 37, 100
Topuz, Bahadır 129
Torun, Alpkon 31, 43, 68, 78
Tuna, Bilal 32, 33, 54, 55, 56
Tuna, Mustafa 30
Tuna, Mustafa Bilal 34, 37
Tuncel, Altuğ 40, 41, 96
Tunç, Veysi 117
Turgut, Tansu 61
Türkmen, Nihat 91

U

Uçar, Murat 51, 73
Uçurmak, Ferhat 20, 29
Ugan, Cankat 9
Ulu, Muhammed Bahattin 2
Utanğaç, Mehmet Mazhar 128
Uyanık, Sadık Ahmet 115
Uzun, Hakkı 105
Uzun, Recep 36

Ü

Üçer, Oktay 6, 80, 90
Ülgen, Timur Kürşat 59
Ülker, Naif Dinç 3
Üstüner, Mehmet Cengiz 17
Üstüner, Murat 19

V

Vural, Ahmet 47

W

Weinberger, Sarah 45

Y

Yakupoğlu, Yarkın Kamil 43, 44, 45, 66, 94, 95, 123
Yalçınkaya, Fatih 80, 82, 84
Yalçınkaya, Mirsad 83
Yalçın, Kenan 5, 126
Yalçın, Mehmet Yiğit 18
Yangın, Osman 73
Yavuzsan, Abdullah Hızır 91
Yaytokgil, Muhammet 61
Yazar, Selim 120
Yazıcı, Cenk Murat 30, 32, 33, 34, 35, 37, 54, 55, 56, 64, 65, 100
Yazıcı, Sertaç 89, 90
Yazici, Mustafa Sertac 89
Yaz, İlyas 49, 71, 90, 109, 111
Yenilmez, Aydın 17
Yerlikaya, Ömer 101
Yığman, Metin 98, 115, 117
Yıldırım, Yusuf 39, 94, 96, 99
Yılmaz, Burak 83
Yılmaz, Erdal 83
Yılmaz, İlyas 16
Yılmaz, İsmail Önder 22, 39, 51, 69, 73, 77
Yılmaz, Özgür 39, 51, 73
Yılmaz, Seyit Halil Batuhan 108
Yiğit, Okan 6, 90
Yolay, Niyazi Serhat 127
Yoldaş, Emre 17
Yuvanç, Ercan 83
Yüce, Ahmet 26, 112
Yücel, Mehmet Özgür 29
Yücel, Selçuk 7, 8, 21
Yücetaş, Uğur 82

Z

Zeren, Sinan 103
Zeydanlı, Tolga 12
Zubaroğlu, Mehmet 69